

Rizar el rizo en el soporte con Impella

Making matters worse with Impella

María Plaza Martín^{a,*}, Alexander Stepanenko^a e Hipólito Gutiérrez García^b

^a Unidad de Cuidados Agudos Cardiovasculares, Hospital Clínico Universitario de Valladolid, Valladolid, España

^b Unidad de Cardiología Intervencionista, Hospital Clínico Universitario de Valladolid, Valladolid, España

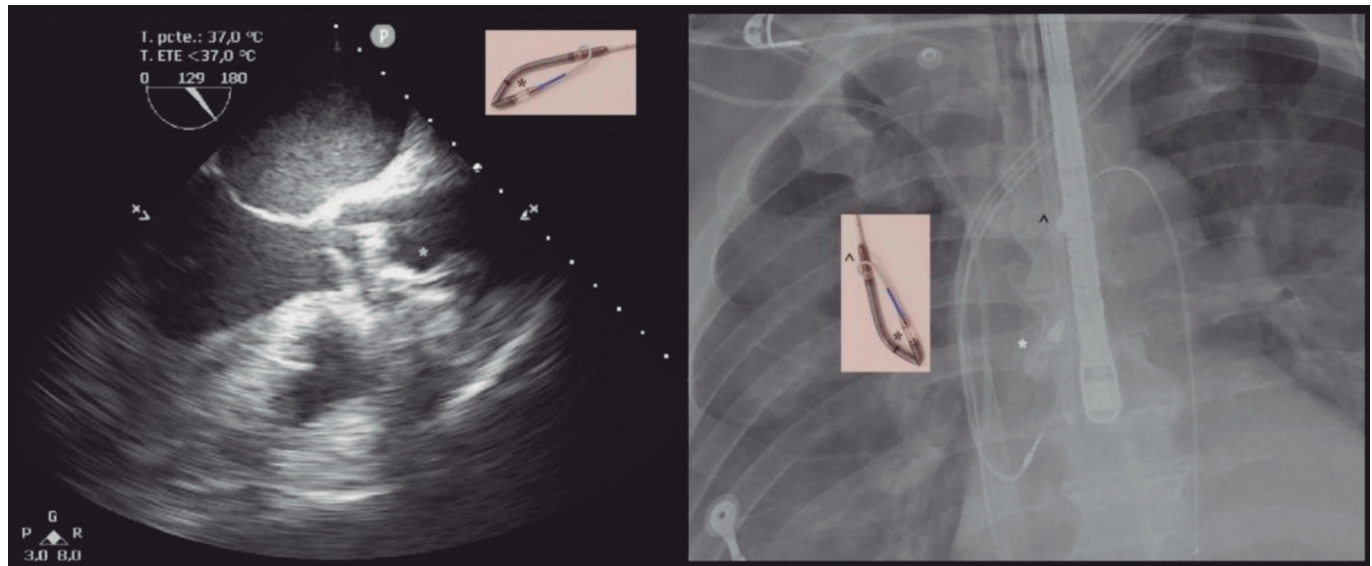


Figura 1.

Varón de 53 años con reanimación extracorpórea mediante sistema CARL (*controlled automated reperfusion of the whole body*; Resuscitec, Alemania) tras una parada intrahospitalaria refractaria por tormenta arrítmica en el contexto de un brote de miocardiopatía inflamatoria. Precisó implante de Impella-CP (Abiomed, EE.UU.) femoral por descarga insuficiente con balón de contrapulsación. Por varias alarmas de succión se sospechó malposición del catéter y, tras los intentos de reposicionamiento, mantuvo flujos < 1 lpm. Se realizaron ecocardiograma transesofágico y radiografía de tórax (figura 1), y se observó que el catéter se encontraba doblado sobre sí mismo (asterisco en la figura) y el *pigtail* estaba enganchado en el *outlet* (figura 2), como consecuencia de los intentos de recolocación. Se desplazó hasta la aorta descendente y se decidió la retirada urgente. Se intentó desenroscar el *pigtail* mediante manipulación femoral, sin éxito (figura 3A y vídeo 1 del material adicional). Mediante acceso radial izquierdo de 7 Fr se avanzó una guía Amplatz Super-Stiff (Boston Scientific, EE.UU.) a través del bucle del Impella, y mediante tracción del catéter desde femoral se consiguió desenganchar el *pigtail* del *outlet* (figura 3B). De forma paralela, se introdujo un lazo EN-Snare de 12 × 20 mm (Merit-Medical, EE.UU.) con el que se cazó la punta del *pigtail* (figura 3C). Se retiró la guía y se traccionó simultáneamente del Impella y de la punta del *pigtail*, con lo cual se consiguió estirar el Impella (figura 3D y vídeo 2 del material adicional) y extraerlo por su introductor. Se decidió no reiniciar el dispositivo por riesgo de trombo en su interior, por lo que se optó por descarga con *pigtail* de 14 Fr transaórtico mediante el acceso del Impella.

Es imprescindible un conocimiento profundo de los dispositivos para reconocer las complicaciones excepcionales y maximizar resultados.

FINANCIACIÓN

No se ha recibido financiación para la elaboración de este artículo.

* Autor para correspondencia.

Correo electrónico: plazamaria20@gmail.com (M. Plaza Martín).

Recibido el 9 de octubre de 2023. Aceptado el 13 de diciembre de 2023.

Full English text available from: <https://www.recintervcardiol.org/en>.

2604-7306 / © 2023 Sociedad Española de Cardiología. Publicado por Permanyer Publications. Este es un artículo *open access* bajo la licencia CC BY-NC-ND 4.0.




Figura 2.

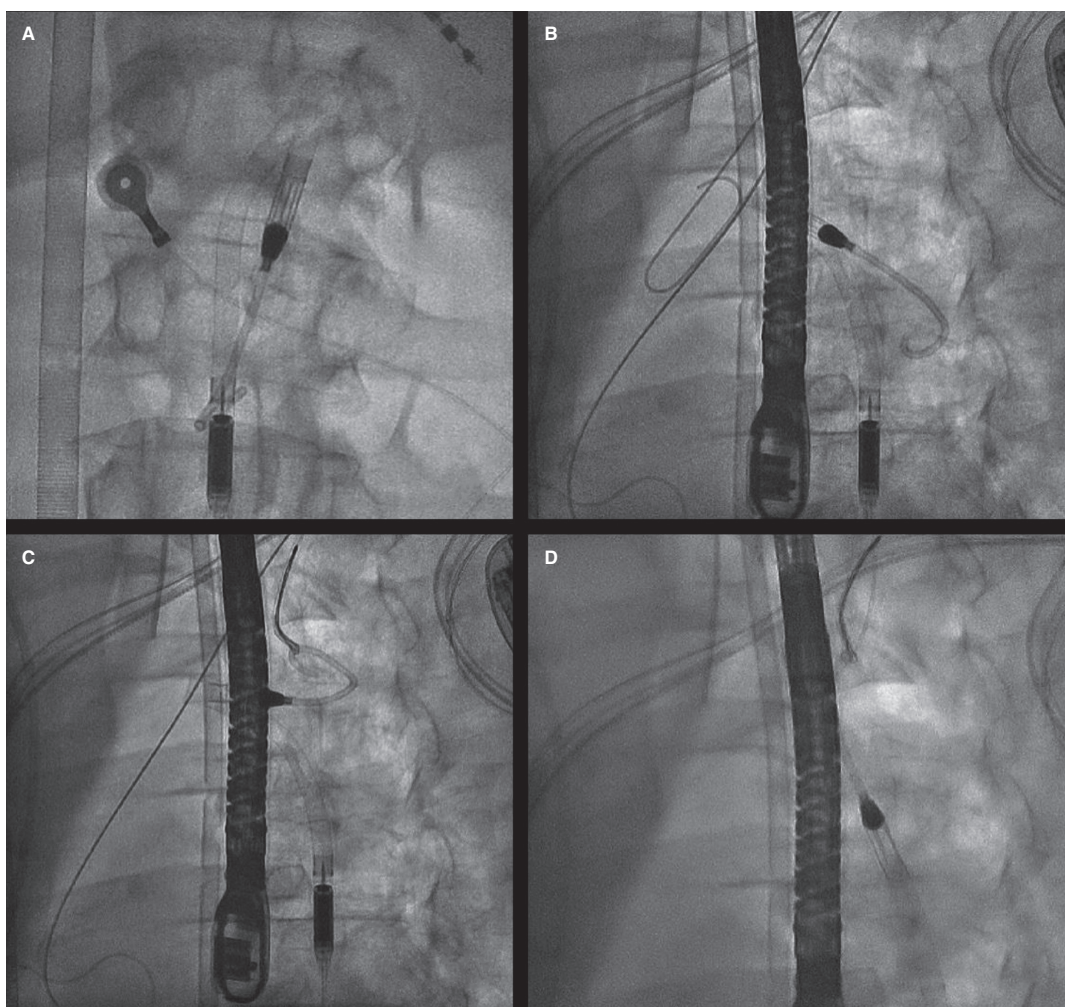


Figura 3.

CONSIDERACIONES ÉTICAS

Los autores confirman haber obtenido el consentimiento informado escrito del paciente para su publicación, reproducción y divulgación en soporte papel y en internet en *REC Interventional Cardiology*. El trabajo se ha elaborado respetando las recomendaciones internacionales sobre investigación clínica (Declaración de Helsinki).

DECLARACIÓN SOBRE EL USO DE INTELIGENCIA ARTIFICIAL

Los autores afirman no haber empleado inteligencia artificial para la elaboración del artículo.

CONTRIBUCIÓN DE LOS AUTORES

Todos los autores han contribuido en la elaboración del artículo.

CONFLICTO DE INTERESES

No existen conflictos de intereses.

MATERIAL ADICIONAL



Se puede consultar material adicional a este artículo en su versión electrónica disponible en <https://doi.org/10.24875/RECIC.M23000437>.