

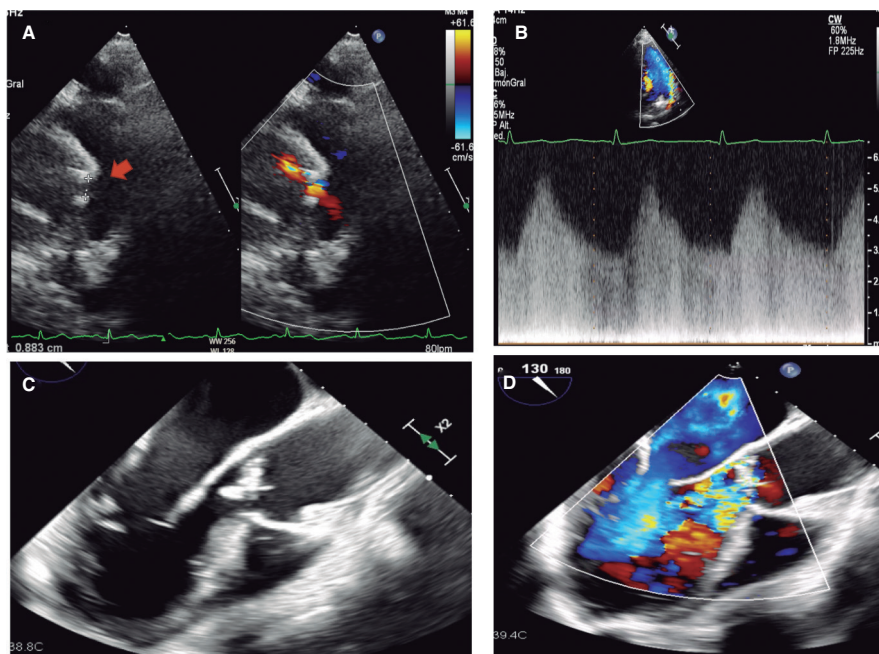
Presentación de *ductus* como embolia sistémica y pulmonar*Ductus arteriosus presenting as systemic and pulmonary embolism*Angie Tatiana Ariza^a, Pablo Merás Colunga^{b,*}, Carlos Merino^b, José Ruiz Cantador^b, Inmaculada Pinilla^c y Raúl Moreno^b^a Fundación para la Investigación Biosanitaria en Andalucía Oriental (FIBAO), Hospital Universitario Clínico San Cecilio, Granada, España^b Servicio de Cardiología, Hospital Universitario La Paz, Madrid, España^c Servicio de Radiodiagnóstico, Hospital Universitario La Paz, Madrid, España

Figura 1.

Mujer de 52 años que ingresó por ictus isquémico tratado con trombectomía mecánica. Refería fiebre durante el mes previo y en la exploración destacaba un soplo continuo sistólico-diastólico. Se le realizó un ecocardiograma que evidenció *ductus* arterioso persistente de 7×5 mm con repercusión hemodinámica (sobrecarga de cavidades izquierdas) (figura 1A,B, flecha; vídeos 1 y 2 del material adicional). Se detectó además una verruga sobre la válvula aórtica, con ligera insuficiencia. En hemocultivos se aisló *Streptococcus sanguinis*. La angiografía de tórax por tomografía computarizada, además de caracterizar el *ductus*, mostró una vegetación sobre el tronco pulmonar con embolias sépticas pulmonares (figura 2A-D, flecha). Se pautó tratamiento antibiótico por 4 semanas. Ante el empeoramiento ecocardiográfico (crecimiento de vegetación y progresión de la insuficiencia) (figura 1C,D; vídeos 3 y 4 del material adicional) se decidió intervenir quirúrgicamente para sustituir la válvula aórtica por una prótesis mecánica y cerrar el *ductus* con parche.

En los adultos puede encontrarse el *ductus* calcificado y dificultar una ligadura simple. En este caso quedó un pequeño *shunt* residual que se cerró percutáneamente 6 meses después, previa comprobación mediante tomografía por emisión de positrones/tomografía computarizada la ausencia de actividad inflamatoria. Tras la angiografía de aorta descendente, resultó complejo atravesar el *ductus* por tortuosidad y por el parche previo. Se usó apoyo de microcatéter y balón de angioplastia de 2,5 mm para finalmente implantar un dispositivo Amplatzer Duct Occluder II (Abbott, Estados Unidos) (figura 3A,B, flecha; vídeos 5 y 6 del material adicional).

* Autor para correspondencia.

Correo electrónico: merascalunga@gmail.com (P. Merás Colunga).

X @AngieTa01008768

Recibido el 7 de septiembre de 2023. Aceptado el 31 de octubre de 2023.

Full English text available from: <https://www.recintervcardiol.org/en>.2604-7306 / © 2023 Sociedad Española de Cardiología. Publicado por Permanyer Publications. Este es un artículo *open access* bajo la licencia CC BY-NC-ND 4.0.

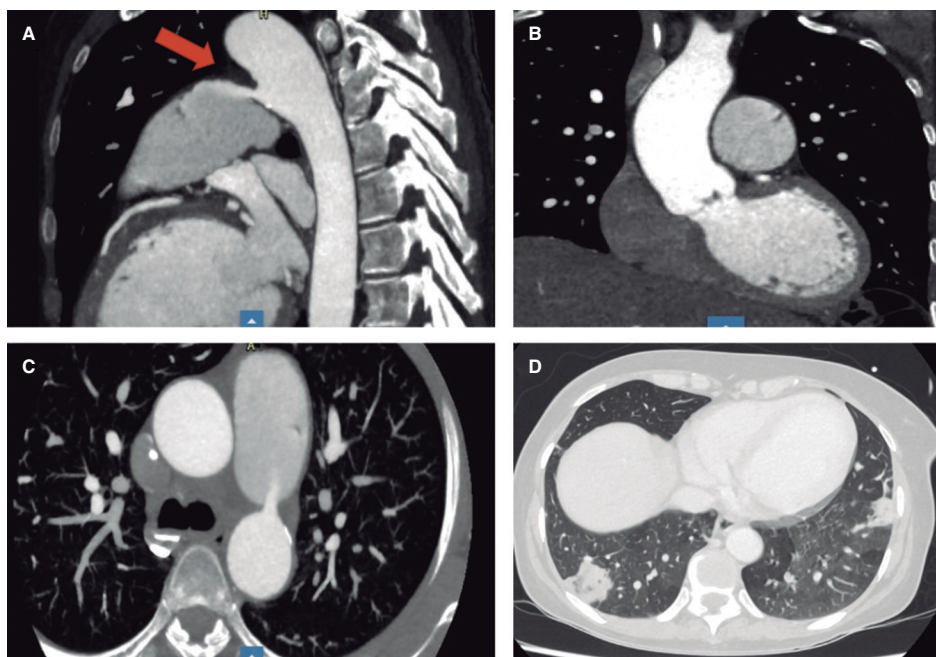


Figura 2.

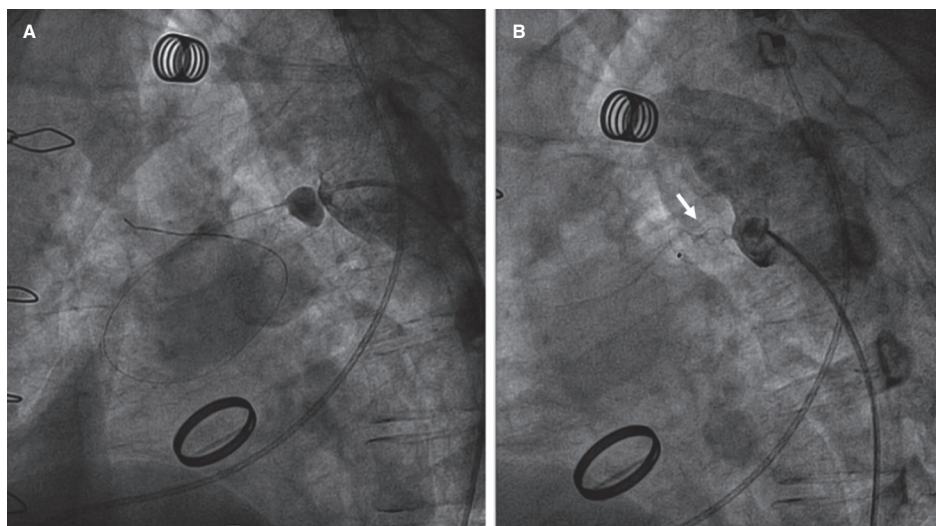


Figura 3.

El *ductus* es una causa infrecuente de endocarditis, al producir el chorro de flujo turbulento una lesión endotelial que favorece la invasión bacteriana. El cierre «preventivo» de *ductus* silentes no está contemplado en las guías, pero algunos grupos lo recomiendan al tratarse de un procedimiento de bajo riesgo.

FINANCIACIÓN

Sin financiación.

CONSIDERACIONES ÉTICAS

Se obtuvo el consentimiento informado de la paciente para publicar su caso. Al tratarse de un caso clínico aislado no resultan aplicables la mayoría de las consideraciones de las directrices SAGER. Se ha especificado el sexo de la paciente (mujer), pero al tratarse de un reporte de caso clínico, y no de un estudio de investigación, no parece necesario realizar consideraciones adicionales.

DECLARACIÓN SOBRE EL USO DE INTELIGENCIA ARTIFICIAL

No se ha empleado inteligencia artificial.

CONTRIBUCIÓN DE LOS AUTORES

A.T. Ariza y P. Merás Colunga redactaron la versión inicial del texto y seleccionaron y editaron las imágenes. C. Merino, J. Ruiz Cantador y R. Moreno realizaron una revisión crítica del texto y aprobaron la versión final. I. Pinilla llevó a cabo la adquisición de las imágenes de tomografía computarizada y aprobó la versión final del manuscrito.

CONFLICTO DE INTERESES

R. Moreno es editor asociado de *REC: Interventional Cardiology*; se ha seguido el procedimiento editorial establecido en la revista para garantizar la gestión imparcial del manuscrito. No existen otros conflictos de intereses en relación con el presente artículo.

MATERIAL ADICIONAL



Se puede consultar material adicional a este artículo en su versión electrónica disponible en <https://doi.org/10.24875/RECIC.M23000427>.