

## Insuficiencia tricuspídea grave postrasplante: tratamiento con dispositivo PASCAL

### *Severe postransplant tricuspid regurgitation: treatment with the PASCAL system*

Alberto Javier Morán Salinas<sup>a,\*</sup>, María Dolores Mesa Rubio<sup>a,b</sup>, Soledad Ojeda<sup>a,b</sup>, Amador López Granados<sup>a,b</sup>, Martín Ruiz Ortiz<sup>a,b</sup> y Manuel Pan Álvarez-Ossorio<sup>a,b</sup>

<sup>a</sup> Servicio de Cardiología, Hospital Universitario Reina Sofía, Córdoba, España

<sup>b</sup> Instituto Maimónides de Investigación Biomédica de Córdoba (IMIBIC), Córdoba, España

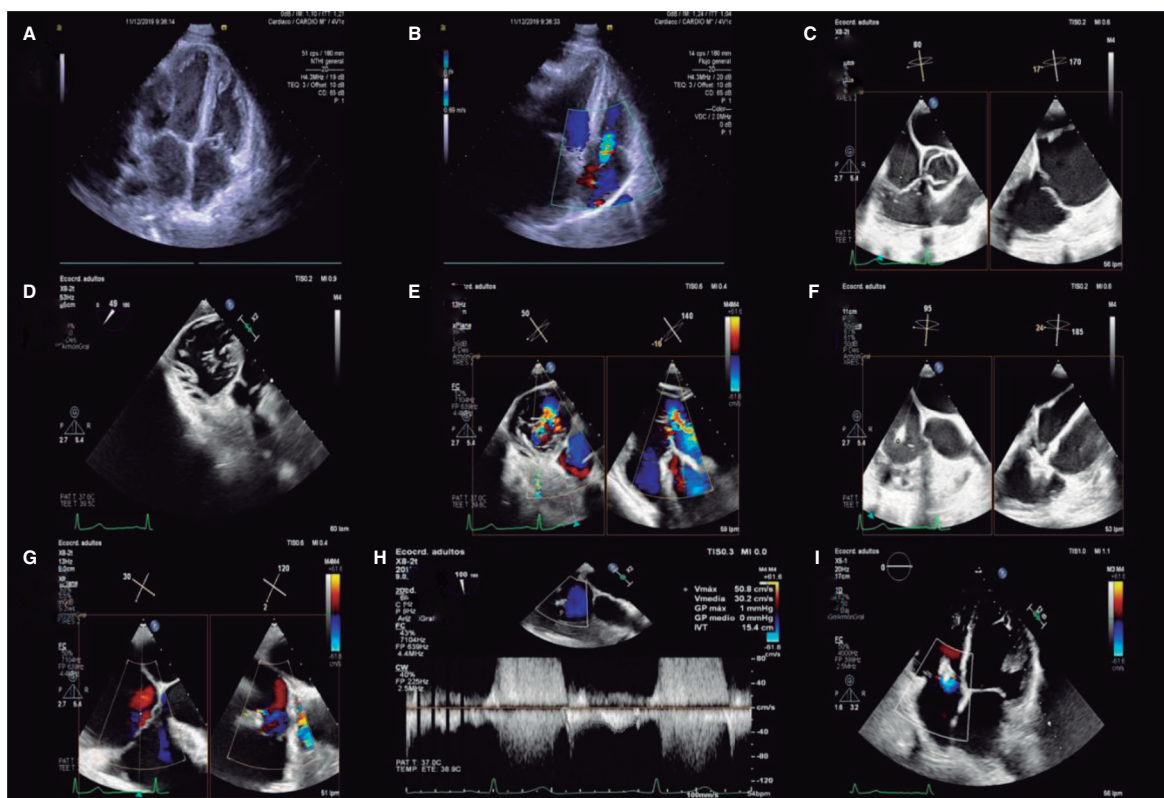


Figura 1.

Varón de 43 años con antecedentes de trasplante cardiaco en 2017 por miocardiopatía dilatada isquémica. Un mes después, tras un procedimiento habitual de biopsia endomiocárdica, el ecocardiograma transtorácico de control mostró insuficiencia tricuspídea (IT) moderada, por lo que se decidió seguimiento clínico y ecocardiográfico.

Tras 4 años, la clase funcional del paciente empeoró a NYHA III-IV con signos de congestión. Por ecocardiografía transtorácica se observó buena función de ambos ventrículos, cámaras derechas dilatadas e IT grave con vena contracta de 12 mm y orificio regurgitante efectivo de 0,45 cm<sup>2</sup> por prolapso de velo septal (figura 1A,B y vídeos 1-2 del material adicional). Se realizó ecocardiografía transesofágica que confirmó que la IT grave secundaria se debía al prolapso del velo septal en la porción proximal a la comisura posteroseptal, con signos

#### \* Autor para correspondencia.

Correo electrónico: [betomorán24@gmail.com](mailto:betomorán24@gmail.com) [A.J. Morán Salinas].

X @Albertoms06

Recibido el 7 de julio de 2023. Aceptado el 4 de septiembre de 2023.

Full English text available from: <https://www.recintervcardiol.org/en>.

2604-7306 / © 2023 Sociedad Española de Cardiología. Publicado por Permanyer Publications. Este es un artículo *open access* bajo la licencia CC BY-NC-ND 4.0.

de rotura de cuerdas tendinosas (figura 1C-E, vídeos 3-5 del material adicional). El caso se presentó en el equipo multidisciplinario, que decidió tratamiento percutáneo «borde a borde» debido al alto riesgo quirúrgico. Bajo anestesia general y control con ecocardiografía transesofágica, se implantó con éxito un dispositivo PASCAL Ace (Edwards Lifesciences, Estados Unidos), por ser el disponible en nuestro centro, entre los velos septal y posterior a nivel del prolapso (figura 1F-H, vídeos 6-7 del material adicional), con IT residual leve. Tras 3 meses de seguimiento, el paciente permanecía asintomático, con IT residual mínima en la ecocardiografía transtorácica (figura 1I, vídeo 8 de material adicional). Hasta donde sabemos, es el primer caso comunicado de IT grave iatrogénica postrasplante cardiaco tratada con un dispositivo PASCAL.

## FINANCIACIÓN

No se ha recibido ninguna financiación para la realización del trabajo.

## CONSIDERACIONES ÉTICAS

Se obtuvo el consentimiento informado del paciente para la publicación del caso. Al disponer de dicho consentimiento y ser un procedimiento de la práctica clínica, en nuestro centro no se requiere presentar este tipo de posibles publicaciones al comité ético. Se han tenido en cuenta las posibles variables de sexo y género.

## DECLARACIÓN SOBRE EL USO DE INTELIGENCIA ARTIFICIAL

No se ha empleado inteligencia artificial para el desarrollo del presente trabajo.

## CONTRIBUCIÓN DE LOS AUTORES

Todos los autores han participado en la redacción del manuscrito, lo revisaron y estuvieron totalmente de acuerdo en su contenido.

## CONFLICTO DE INTERESES

S. Ojeda es editora asociada de *REC: Interventional Cardiology*; se ha seguido el procedimiento editorial establecido en la revista para garantizar la gestión imparcial del manuscrito. M. D. Mesa Rubio, M. Pan Álvarez-Ossorio y S. Ojeda han recibido pequeñas retribuciones por parte de Edward's en concepto de ponencias. El resto no tienen conflicto de intereses.

## MATERIAL ADICIONAL



Se puede consultar material adicional a este artículo en su versión electrónica disponible en <https://doi.org/10.24875/RECIC.M23000415>.