

## Cierre percutáneo de fuga perivalvular tricúspide con Amplatzer Muscular VSD

### *Closure of a percutaneous tricuspid paravalvular leak with the Amplatzer Muscular VSD device*

Noelia B. Guillén Mendoza\*, César Abelleira Pardeiro, Enrique J. Balbacid Domingo, Ángela Uceda Galiano y Federico Gutiérrez-Larraya Aguado

Unidad de Imagen y Unidad de Hemodinámica Infantil, Servicio de Cardiología Infantil, Hospital Universitario La Paz, Madrid, España

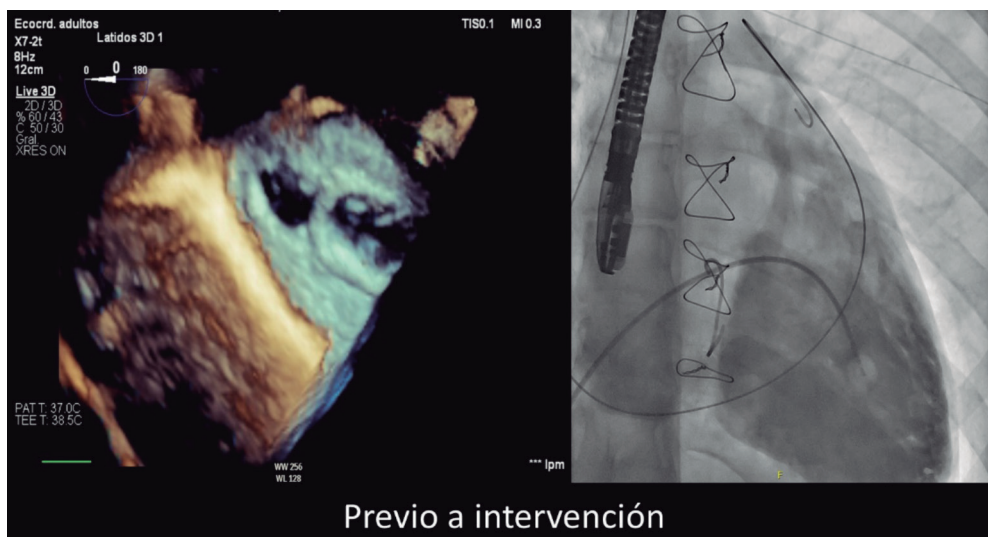


Figura 1.

Se presenta el caso de una mujer de 16 años, con anomalía de Ebstein y comunicación interauricular, con insuficiencia tricuspídea grave de diagnóstico prenatal.

En 2020 es derivada por deterioro funcional. Se realiza reparación quirúrgica mediante técnica de cono, con implante de un anillo tricuspídeo Contour 3D de 26 mm (Medtronic, Estados Unidos) y cierre de la comunicación interauricular. En el control posquirúrgico presenta insuficiencia moderada perivalvular lateral al anillo que, al año y medio, progresa a insuficiencia grave con dilatación moderada del ventrículo derecho, sin disfunción. La paciente no presenta insuficiencia cardíaca hasta 2 años después de la cirugía.

Se realiza cateterismo cardíaco por vía transyugular y femoral derecha bajo anestesia general y control con ecocardiografía transesofágica, en la que se visualiza una fuga de 13 × 10 mm posterolateral al anillo tricuspídeo, y de 15 mm en la ventriculografía (figura 1). El primer intento de cierre con un dispositivo Konar MF de 14 mm (Lifetech, China) no consigue la oclusión completa ni la fijación en el defecto, por lo que se intenta de nuevo con un dispositivo Amplatzer Muscular VSD de 18 mm (Abbott, Estados Unidos), con el que se consiguen una fijación adecuada y la oclusión prácticamente total (figura 2). Tras la liberación se visualiza en la ecocardiografía transesofágica una mínima insuficiencia residual (figura 3 y vídeo del material adicional). No se observaron trastornos del ritmo ni corrientes de lesión.

Se dio el alta a las 24 horas, tras iniciar tratamiento con ácido acetilsalicílico. En el seguimiento presentó un electrocardiograma normal y mínima insuficiencia residual sin hemólisis, y refería mejoría ante los esfuerzos.

#### \* Autor para correspondencia.

Correo electrónico: [noelia.guillen.m@gmail.com](mailto:noelia.guillen.m@gmail.com) (N.B. Guillén Mendoza).

Recibido el 22 de mayo de 2023. Aceptado el 24 de agosto de 2023.

Full English text available from: <https://www.recintervcardiol.org/en>.

2604-7306 / © 2023 Sociedad Española de Cardiología. Publicado por Permanyer Publications. Este es un artículo *open access* bajo la licencia CC BY-NC-ND 4.0.

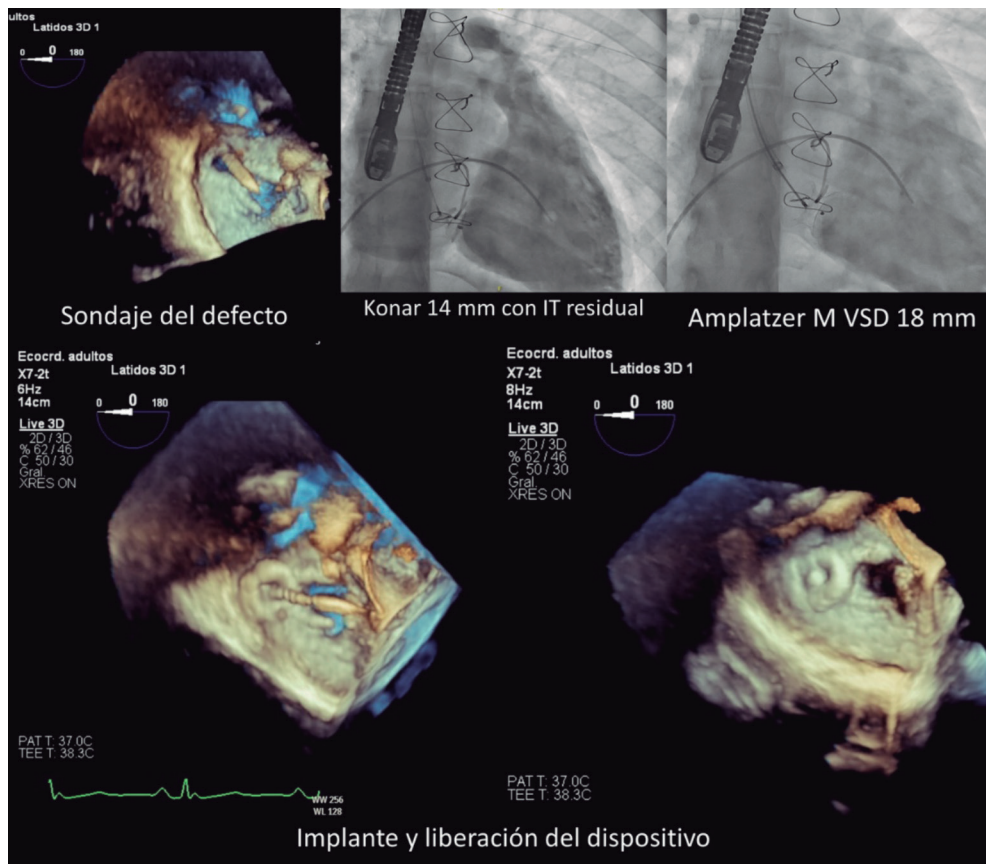


Figura 2.

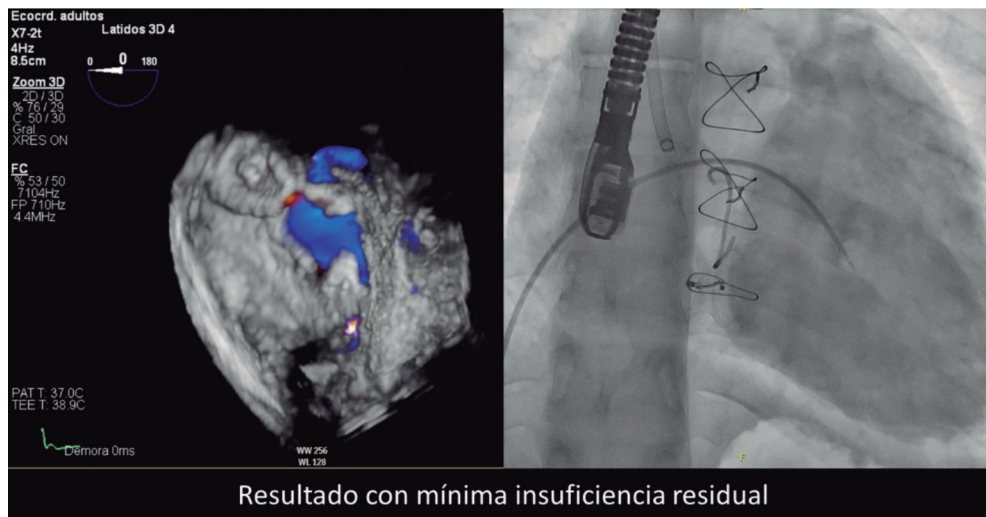


Figura 3.

## FINANCIACIÓN

Sin financiación.

## CONSIDERACIONES ÉTICAS

El caso obtuvo la aprobación del servicio de cardiología pediátrica para su publicación; no requirió valoración por parte del comité de ética. Se obtuvo el consentimiento informado de los padres de la menor, así como el consentimiento de esta por ser menor madura. Al ser la presentación de un caso aislado, no fue necesario tener en cuenta las directrices SAGER.

**DECLARACIÓN SOBRE EL USO DE INTELIGENCIA ARTIFICIAL**

No se utilizó inteligencia artificial para el desarrollo del presente trabajo.

**CONTRIBUCIÓN DE LOS AUTORES**

Todos los autores participaron en el procedimiento, en la revisión de las imágenes y en el texto del artículo.

**CONFLICTO DE INTERESES**

No existen conflictos de intereses.

**AGRADECIMIENTOS**

Al servicio de cardiología pediátrica del Hospital Universitario La Paz, por su profesionalidad y atención a los detalles de la publicación. Los resultados finales son consecuencia de su excelente atención a los pacientes.

**MATERIAL ADICIONAL**

Se puede consultar material adicional a este artículo en su versión electrónica disponible en <https://doi.org/10.24875/RECIC.M23000413>.