

## Angina temprana después de cirugía de revascularización coronaria

### *Early angina after coronary artery bypass grafting*

Ricardo Mori, Daniele Gemma, Ana Casado, Frank Sliwinsky, Angélica Romero y Jorge Palazuelos\*

Cardiología Clínica e Intervencionista, Unidad Integral de Cardiología, Hospital La Luz, Grupo Quirónsalud, Madrid, España

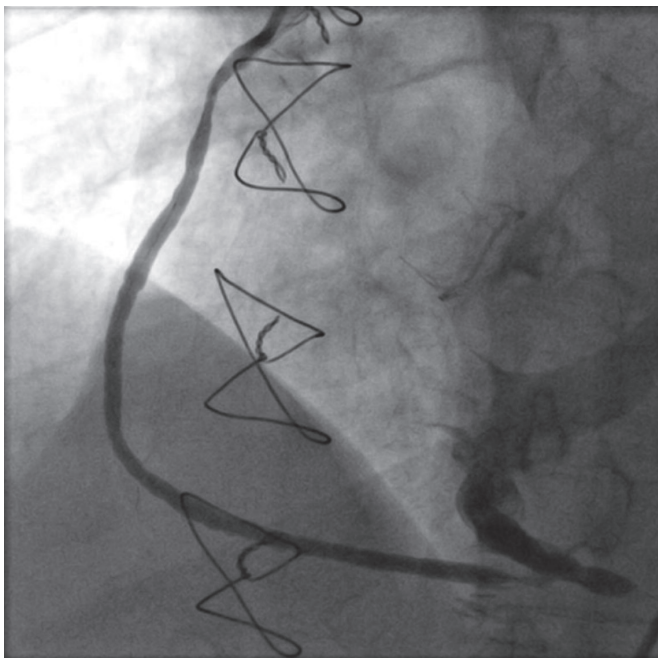


Figura 1.

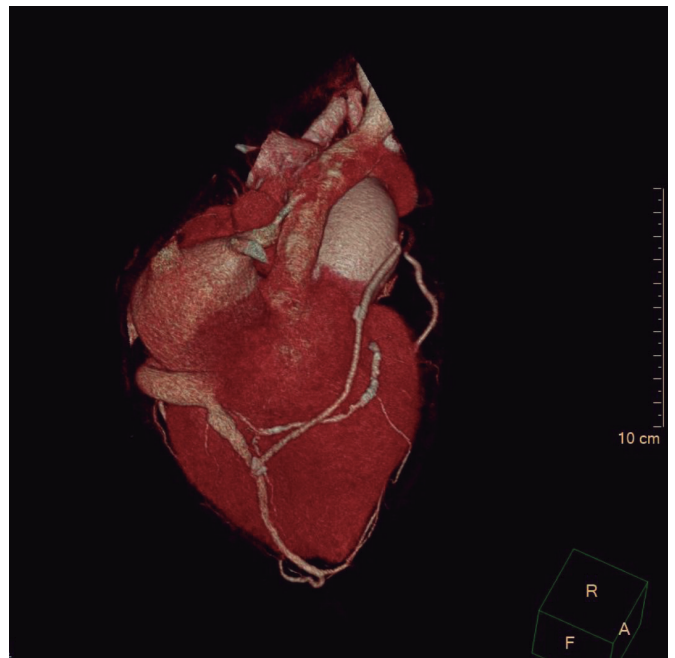


Figura 2.

Se realizó cirugía a un varón de 73 años con estenosis aórtica grave y enfermedad coronaria grave de la arteria descendente anterior (DA) y la arteria coronaria derecha (CD), que incluyó el implante de una bioprótesis aórtica St. Jude Trifecta del número 21 (Saint Jude Inc, Estados Unidos) y revascularización quirúrgica de la arteria mamaria interna a la DA (AMI-DA) y de la vena safena a la CD (VS-CD). Un mes después de la cirugía se presentó en la consulta externa refiriendo angina de esfuerzo progresiva.

El ecocardiograma transtorácico mostró una bioprótesis valvular aórtica normofuncionante. En la angiografía coronaria se vio la enfermedad coronaria nativa ya conocida y que el injerto AMI-DA estaba permeable, pero el injerto de VS no estaba conectado a la CD distal, sino que rellenaba el seno venoso coronario (figura 1 y vídeo 1 del material adicional). La tomografía computarizada cardíaca verificó la conexión entre el injerto de VS y la vena cardíaca media, que finalmente drena en el seno coronario (figura 2). Se revascularizó percutáneamente la CD con el implante de 1 *stent* farmacológico y se decidió en sesión médico-quirúrgica cerrar el injerto de VS con el implante de un AVP4 de 6 × 12 mm (Abbot, Estados Unidos), lo cual se realizó de manera exitosa (figura 3 y vídeo 2 del material adicional). La angina del paciente se alivió tras la revascularización percutánea y se previno la dilatación de cavidades derechas con el cierre del injerto de VS.

Es importante reconocer las complicaciones coronarias quirúrgicas y proporcionar soluciones alternativas. Esto promueve la colaboración entre cardiología clínica, cardiología intervencionista y cirugía cardiovascular.

#### \* Autor para correspondencia.

Correo electrónico: [jorge.palazuelos@quironsalud.es](mailto:jorge.palazuelos@quironsalud.es) [J. Palazuelos].

[@rmori11](https://twitter.com/rmori11)

Recibido el 12 de octubre de 2022. Aceptado el 3 de noviembre de 2022.

Full English text available from: <https://www.recintervcardiol.org/en>.

2604-7306 / © 2022 Sociedad Española de Cardiología. Publicado por Permanyer Publications. Este es un artículo *open access* bajo la licencia CC BY-NC-ND 4.0.

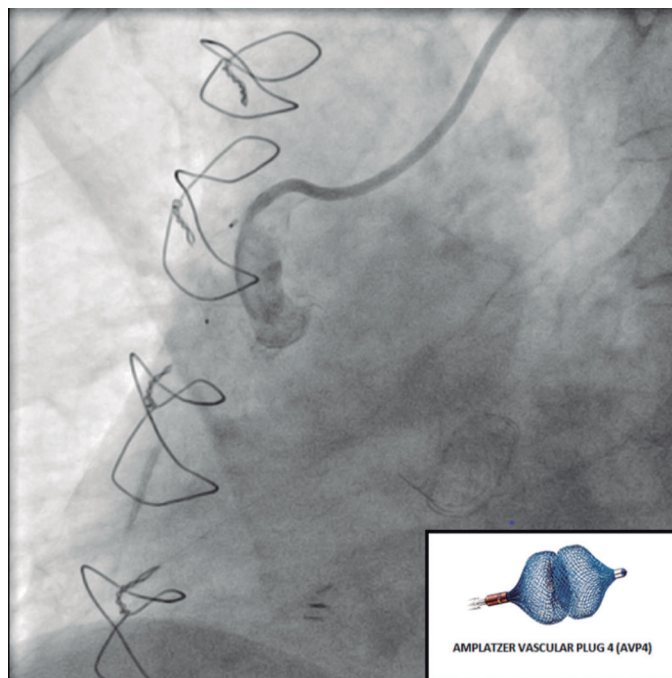


Figura 3.

Todos los procedimientos se realizaron de acuerdo con los estándares éticos del comité de investigación institucional y nacional, así como con la Declaración de Helsinki de 1964 y sus enmiendas posteriores o estándares éticos comparables. Se obtuvo el consentimiento informado del paciente.

#### MATERIAL ADICIONAL



Se puede consultar material adicional a este artículo en su versión electrónica disponible en <https://doi.org/10.24875/RECIC.M22000349>.

#### FINANCIACIÓN

No hubo financiación externa.

#### CONTRIBUCIÓN DE LOS AUTORES

R. Mori: recopilación de datos y figuras, redacción del borrador original. D. Gemma: recolección de datos y figuras, redacción del borrador original. A. Casado: edición del borrador original. F. Sliwinsky: edición del borrador original. A. Romero: recolección de datos y figuras, edición del borrador original. J. Palazuelos: conceptualización, supervisión, revisión y edición.

#### CONFLICTO DE INTERESES

Ninguno.