

Stent de strut ultrafino liberador de everolimus en pacientes del mundo real: registro multicéntrico «Everythin»

Juan Casanova-Sandoval^{a,*}, Gema Miñana-Escrivà^b, Eduard Bosch-Peligero^c, Juan Francisco Muñoz-Camacho^d, Diego Fernández-Rodríguez^a, Kristian Rivera^a, Agustín Fernández-Cisnal^b, Daniel Valcárcel-Paz^c y Marcos García-Guimarães^{a,*}

^a Servicio de Cardiología, Hospital Universitario Arnau de Vilanova, Grup de Fisiologia i Patologia Cardíaca, Institut de Recerca Biomèdica de Lleida (IRBLleida), Lleida, España

^b Servicio de Cardiología, Hospital Clínico Universitario de Valencia, Instituto de Investigación Sanitaria (INCLIVA), Universidad de Valencia, Valencia, España

^c Servicio de Cardiología, Hospital Universitari Parc Taulí de Sabadell, Universidad Autónoma de Barcelona, Barcelona, España

^d Servicio de Cardiología, Hospital Universitario Mutua de Terrassa, Terrassa, Barcelona, España

RESUMEN

Introducción y objetivos: Los stents de struts ultrafinos (SUF) constituyen una mejora en el campo del intervencionismo coronario percutáneo. El objetivo de este estudio fue evaluar la seguridad y los resultados a corto y medio plazo del stent con los struts más finos del mercado (50 µm), con polímero biodegradable y liberador de everolimus (Evermine 50), en pacientes del mundo real con enfermedad coronaria.

Métodos: Se diseñó un estudio prospectivo, multicéntrico, de un solo grupo, en pacientes del mundo real. Se incluyeron 161 pacientes con lesiones *de novo* en los que se implantó al menos 1 stent de SUF. La variable principal de seguridad fueron los eventos adversos cardiovasculares mayores, compuesto de muerte cardíaca, infarto de miocardio atribuido al vaso diana y necesidad de revascularización de la lesión diana a los 12 meses de seguimiento. También se analizó la incidencia de trombosis del stent a los 12 meses del procedimiento.

Resultados: De los 161 pacientes incluidos (edad media 64 ± 14 años; 79% varones), el 34% eran diabéticos y el 66% eran hipertensos. La indicación más frecuente fue infarto sin elevación del segmento ST (42%), con un 22% de casos en contexto de infarto con elevación del segmento ST. El porcentaje de éxito del procedimiento fue del 100%. A los 12 meses de seguimiento, la incidencia de eventos adversos cardiovasculares mayores fue del 2,5%, con una tasa de trombosis del stent definitiva del 1,3%.

Conclusiones: El uso de stent con SUF de 50 µm, con polímero biodegradable y liberador de everolimus en pacientes no seleccionados mostró unos buenos resultados clínicos, así como un buen perfil de seguridad a 1 año de seguimiento.

Palabras clave: Enfermedad coronaria. Intervencionismo coronario percutáneo. Strut ultrafino.

The ultrathin-strut everolimus-eluting stent in a real-world population: the “Everythin” multicenter registry

ABSTRACT

Introduction and objectives: Ultrathin-strut stents (UTS) represent a significant advancement in percutaneous coronary intervention. This study aimed to evaluate the safety and short- to mid-term outcomes of stenting with the thinnest struts on the market (50 µm) using a biodegradable everolimus-eluting polymer (Evermine 50) in real-world patients with coronary artery disease.

Methods: A single-arm, multicenter, prospective study was conducted in real-world patients. A total of 161 patients with *de novo* lesions who received at least 1 UTS stent were enrolled. The primary safety endpoint was the occurrence of major adverse cardiovascular events, defined as cardiac death, target-vessel myocardial infarction, or the need for revascularization of the target lesion at 12 months. The incidence of stent thrombosis at 12 months was also analyzed.

* Autores para correspondencia.

Correos electrónicos: jmcasnovas.lleida.ics@gencat.cat (J. Casanova-Sandoval); marcos.garcia.guimaraes@gmail.com (M. García-Guimarães).

✉ @Guimacardio

Recibido el 7 de julio de 2024. Aceptado el 2 de septiembre de 2024.

Full English text available from: <https://www.recintervcardiol.org/en>.

2604-7306 / © 2024 Sociedad Española de Cardiología. Publicado por Permanyer Publications. Este es un artículo *open access* bajo la licencia CC BY-NC-ND 4.0.

Cómo citar este artículo: Casanova-Sandoval J, et al. Stent de strut ultrafino liberador de everolimus en pacientes del mundo real: registro multicéntrico «Everythin». REC Interv Cardiol. 2024. <https://doi.org/10.24875/RECIC.M24000484>

Results: The study included 161 patients with a mean age of 64 ± 14 years; 79% were male, 34% had diabetes, and 66% had hypertension. The most common indication for intervention was non-ST-segment elevation myocardial infarction (42%), followed by ST-segment elevation myocardial infarction (22%). The procedural success rate was 100%. At 12 months of follow-up, the incidence of MACE was 2.5%, and the definite stent thrombosis rate was 1.3%.

Conclusions: The use of the 50 μm UTS stent with a biodegradable everolimus-eluting polymer demonstrated a favorable safety profile and good clinical outcomes in unselected patients at 1 year of follow-up.

Keywords: Coronary artery disease. Percutaneous coronary intervention. Ultrathin struts.

Abreviaturas

IAMCEST: infarto agudo de miocardio con elevación del segmento ST. **ICP:** intervencionismo coronario percutáneo. **IM:** infarto de miocardio. **MACE:** eventos adversos cardiovasculares mayores. **SUF:** *strut* ultrafino. **TS:** trombosis del *stent*.

INTRODUCCIÓN

El intervencionismo coronario percutáneo (ICP) ha presentado una gran expansión en paralelo a la evolución tecnológica relacionada con el procedimiento. El continuo progreso de la tecnología ha permitido el desarrollo de *stents* con un tamaño de *strut* más fino, lo que parece aportar una serie de ventajas frente a los dispositivos de *strut* más grueso. Una de las ventajas de estos nuevos *stents* es la mejora del perfil del dispositivo (con más flexibilidad), que permite una mejor navegabilidad y una mayor capacidad de cruce de la lesión. Por otro lado, el *strut* ultrafino (SUF) podría producir una menor alteración del flujo sanguíneo laminar normal a nivel de la lesión tratada, dada la menor protrusión de material hacia la luz vascular. Esto parece asociarse a un menor grado de activación plaquetaria y de proliferación de células musculares, procesos implicados en el fracaso del *stent*, tanto en la trombosis del *stent* (TS) como en su reestenosis^{1,2}. En las lesiones en vasos de pequeño calibre ($\leq 2,5$ mm), el uso de SUF podría aportar ventajas adicionales, debido a la existencia de una relación mayor entre el tamaño del *strut* y el área luminal de la lesión³. Además, el SUF parece asociarse a una menor agresión aguda sobre el endotelio vascular en el momento del implante del *stent*. Esta menor agresión inicial podría reducir la respuesta inflamatoria relacionada con el barotrauma, previniendo así la reestenosis intra-*stent*, al mismo tiempo que favorece la endotelización más rápida del dispositivo^{4,5}. Los estudios han señalado que el uso de *stents* de SUF podría asociarse a una menor tasa de reestenosis intra-*stent* y de necesidad de nuevas revascularizaciones^{6,7}.

El *stent* Evermine 50 EES (Meril Life Sciences, India) es un *stent* con SUF (50 μm) con marcado de Conformidad Europea (CE), que consta de una plataforma de aleación de cromo-cobalto con polímero biodegradable y liberador de everolimus. El objetivo del presente estudio fue evaluar los resultados en términos de eficacia y seguridad en el primer año tras el implante de este dispositivo de SUF en pacientes del mundo real con enfermedad coronaria.

MÉTODOS

Se llevó a cabo un estudio prospectivo, no aleatorizado, multicéntrico, en pacientes tratados con *stent* de SUF en 4 hospitales en España (datos del Registro «Everything»). Para su inclusión en el estudio, los pacientes debían ser mayores de 18 años, con coronariografía en contexto de un síndrome coronario crónico o un síndrome coronario agudo, y tener al menos una lesión diana con

un diámetro de referencia del vaso entre 2 y 4,5 mm por estimación visual. Se recomendaba evitar el solapamiento de *stents* y, en caso de ser necesario, la longitud del solapamiento debía ser ≤ 2 mm. Durante el mismo procedimiento se permitía el ICP en múltiples vasos y lesiones, y también se admitía la realización de procedimientos diferidos en los primeros 90 días desde la intervención inicial. En estos casos, los procedimientos posteriores no se codificaban como evento (necesidad de nueva revascularización) al considerarse procedimientos programados. Se contabilizó solo 1 caso (una lesión diana tratada con *stent* de SUF) por paciente. No era mandatorio el implante del *stent* de SUF a estudio en las otras lesiones tratadas, siendo únicamente obligatorio utilizar el *stent* de SUF del estudio en la lesión/vaso diana.

El estudio siguió la política de privacidad de cada centro investigador, incluidas las normativas para el uso apropiado de datos procedentes de investigaciones con pacientes. El estudio fue aprobado por el Comité de Ética de la Investigación con Medicamentos del centro coordinador. El estudio se realizó siguiendo los términos recogidos en la Declaración de Helsinki. Todos los pacientes firmaron un consentimiento informado específico antes de la intervención para su inclusión en el estudio.

Dispositivo del estudio e intervención

El dispositivo Evermine 50 EES (Meril Life Sciences, India) es un *stent* de SUF (50 μm) con una plataforma de cromo-cobalto y está recubierto de un polímero biodegradable compuesto por ácido poli-L-láctico y ácido poli(láctico-co-glicólico). Tiene un diseño híbrido, con celda abierta en la parte central y celda cerrada en los bordes, liberando everolimus (1,25 $\mu\text{g}/\text{mm}^2$) como fármaco antiproliferativo. El dispositivo ha recibido el correspondiente marcado CE y está disponible en varias longitudes entre 8 y 48 mm, con diámetros entre 2 y 4,5 mm. Sus principales características se muestran en la [figura 1](#).

El ICP se realizó siguiendo la práctica habitual en cada centro, dentro de las recomendaciones recogidas en las guías de práctica clínica⁸. Se recomendaba el algoritmo PSP (predilatación, *sizing* [selección del tamaño del *stent*] y posdilatación) para una óptima implantación del dispositivo. El protocolo del estudio recomendaba la posdilatación, sobre todo en aquellos casos en que se identificaba algún grado de infraexpansión inmediatamente tras el implante del dispositivo. Aunque el protocolo del estudio recomendaba el uso de técnicas de imagen intracoronaria como guía

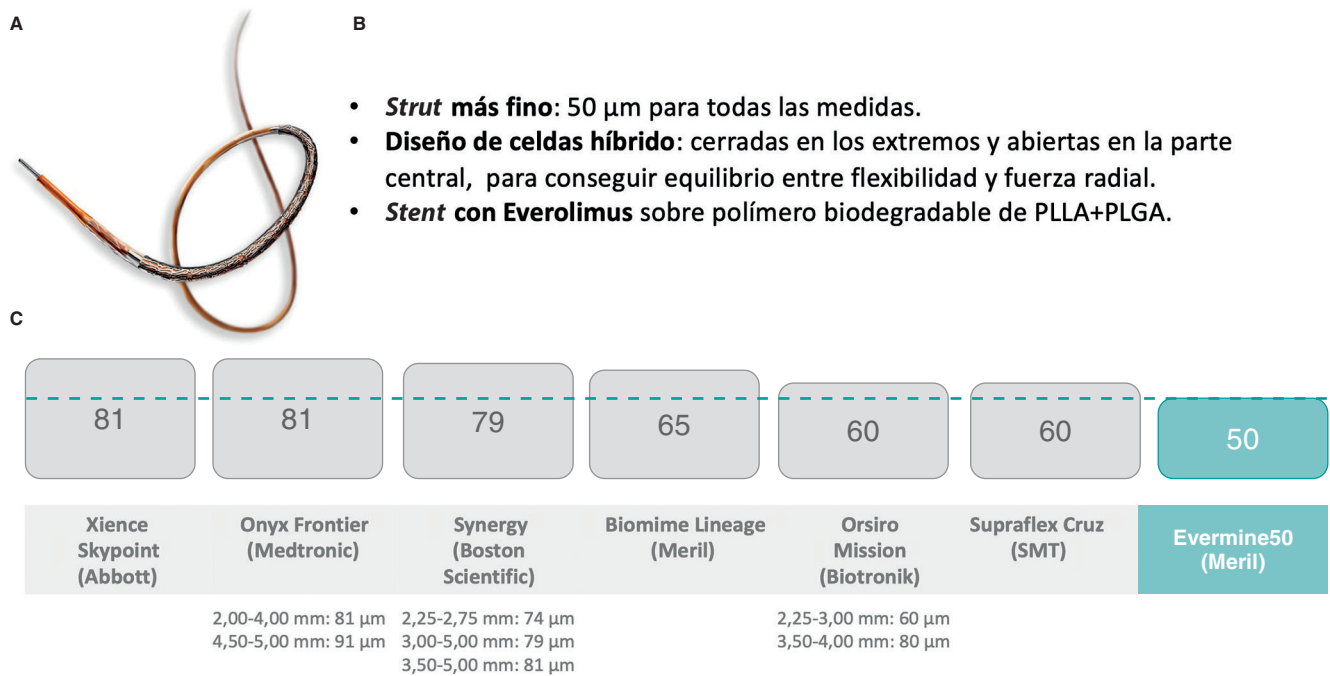


Figura 1. A: imagen ilustrativa del *stent* Evermine 50 (Meril Life Sciences, India). **B:** descripción de las principales características del dispositivo. **C:** comparación del espesor del *strut* del dispositivo a estudio frente a los principales *stents* competidores de última generación. PLLA: ácido poli-L-láctico; PLGA: ácido poli(láctico-co-glicólico). (Imágenes por cortesía de Meril Life Sciences. Imágenes reproducidas con permiso de Meril Life Sciences o sus filiales.)

durante el procedimiento, se dejó a criterio del operador responsable. A todos los pacientes se les administró una dosis de carga de 300 mg de ácido acetilsalicílico antes de la intervención, y tras el ICP se administró una dosis de carga de un segundo antiagregante (clopidogrel, prasugrel o ticagrelor), que se mantuvo durante un periodo de 3 a 12 meses, a criterio del investigador responsable del centro.

Objetivos y definiciones

El objetivo principal del estudio fue la aparición de eventos adversos cardiovasculares mayores (MACE) a los 12 meses. Los MACE se definieron como el combinado de muerte cardiaca, infarto de miocardio (IM) no fatal relacionado con el vaso diana o necesidad de revascularización de la lesión diana. Los objetivos secundarios fueron cada uno de los componentes individuales del evento combinado, así como la mortalidad total y la TS (definitiva y probable) según las definiciones del *Academic Research Consortium*⁹ a los 12 meses del implante. También se consideró el porcentaje de éxito del dispositivo y de la intervención. El éxito del dispositivo se definió como el implante del *stent* del estudio en la lesión diana con una estenosis residual final < 30% por estimación visual. El éxito de la intervención se definió como el éxito del dispositivo sin complicaciones intrahospitalarias, incluidas la muerte, el IM y la revascularización de la lesión diana.

Análisis estadístico

Las variables cuantitativas se presentan como media y desviación estándar o como mediana y rango intercuartílico [RIC], según su distribución. Las variables categóricas se presentan como número y porcentaje. Todos los análisis se realizaron con la herramienta estadística STATA 12 (StataCorp LLC, EE.UU.).

RESULTADOS

Características demográficas y clínicas basales

Entre noviembre de 2020 y abril de 2022 se incluyeron 161 pacientes, cuyos datos demográficos y características clínicas se muestran en la *tabla 1*. La edad media fue de 64 ± 14 años y un 79% eran varones. El 66% de los pacientes eran hipertensos, el 53% tenían dislipemia, el 34% tenían diabetes mellitus y el 59% presentaban antecedente de tabaquismo. Un 20% de los pacientes habían tenido un IM previo y un 22% un procedimiento de ICP anterior. La indicación más frecuente de la intervención fue por diagnóstico de infarto agudo de miocardio sin elevación del segmento ST (42%), seguido del infarto agudo de miocardio con elevación del segmento ST (IAMCEST) (22%) y del síndrome coronario crónico (21%).

Características angiográficas y de la intervención

Las características angiográficas de las lesiones, así como los resultados de la intervención, se resumen en la *tabla 2*. La mayoría de los pacientes presentaban enfermedad significativa de un vaso (71%), siendo más infrecuente la presencia de enfermedad de 2 o 3 vasos (20 y 9%, respectivamente). La arteria coronaria tratada con mayor frecuencia fue la descendente anterior, en un 54% de los casos, seguida de la coronaria derecha (27%) y la circunfleja (17%). La mediana del porcentaje de estenosis de la lesión diana por estimación visual fue del 90% [RIC 75-99]. Un 29% de las lesiones tratadas presentaban algún grado de calcificación en la angiografía. En el 11% de los casos se utilizó alguna técnica de imagen intracoronaria (7% tomografía de coherencia óptica) para la optimización del ICP. La media de *stents* implantados por lesión fue de $1,04 \pm 0,22$, con un diámetro mediano del *stent* de 3,0 mm [RIC 2,75-3,5] y una longitud mediana del *stent* de 19 mm [RIC 19-24].

Tabla 1. Características basales de la población a estudio

Características basales	Pacientes (n = 161)
Edad (años) ± DE	64 ± 14
Varones, n (%)	126 (79)
IMC (kg/m ²)	28 ± 3,5
Hipertensión arterial, n (%)	106 (66)
Dislipemia, n (%)	86 (53)
Diabetes mellitus, n (%)	55 (34)
Tabaquismo, n (%)	
No fumador	65 (40)
Exfumador	49 (30)
Fumador actual	47 (29)
IAM previo, n (%)	33 (20)
Ictus previo, n (%)	2 (1,2)
Fibrilación auricular, n (%)	7 (4,3)
Vasculopatía periférica, n (%)	10 (6,2)
Angioplastia coronaria previa, n (%)	36 (22)
Cirugía coronaria previa, n (%)	4 (2,5)
EPOC, n (%)	13 (8)
Enfermedad renal crónica, n (%)	14 (9)
Filtrado glomerular (ml/min/1,73 m ²)	61 ± 10
Función ventricular izquierda, (%)	55 ± 11
Indicación de la coronariografía, n (%)	
Síndrome coronario crónico	34 (21)
Angina inestable	24 (15)
IAMSEST	67 (42)
IAMCEST	36 (22)

DE: desviación estándar; EPOC: enfermedad pulmonar obstructiva crónica; IAM: infarto agudo de miocardio; IAMCEST: infarto agudo de miocardio con elevación del segmento ST; IAMSEST: infarto agudo de miocardio sin elevación del segmento ST; IMC: índice de masa corporal.

Se realizó predilatación en el 71% de los casos, mientras que se realizó posdilatación en el 39% de los casos. Los porcentajes de éxito del dispositivo y del procedimiento fueron del 100%, sin complicaciones relacionadas con el procedimiento en los pacientes tratados durante el periodo intrahospitalario.

Resultados clínicos en el seguimiento

El seguimiento a los 12 meses se completó en 158 pacientes (98%). En el seguimiento a 1 año del implante, 4 pacientes presentaron MACE (2,5%), y durante ese periodo fallecieron 3 pacientes (1,9%). La causa de la muerte fue cardíaca en 1 paciente (secundaria a una TS probable 7 días después del procedimiento) y no cardíaca en los otros 2 (una por neoplasia de pulmón y otra secundaria a un fallo multiorgánico). Hubo 2 IM no fatales (1,3%), ambos secundarios a TS definitiva tardía; una de ellas ocurrió 8 meses tras el implante y estuvo vinculada al *stent* con SUF a estudio, y la otra se produjo 9 meses tras el implante debido a trombosis de otro

Tabla 2. Características angiográficas, del procedimiento y del seguimiento clínico de la cohorte

Características angiográficas y del procedimiento	Pacientes (n = 161)
Acceso radial, n (%)	158 (98)
Vasos enfermos, n (%)	
Enfermedad 1 vaso	114 (71)
Enfermedad 2 vasos	32 (20)
Enfermedad 3 vasos	15 (9)
Localización de la lesión diana, n (%)	
Tronco común	3 (1,8)
Descendente anterior proximal	37 (23)
Descendente anterior media	40 (24,8)
Descendente anterior distal	10 (6,2)
Circunfleja proximal	10 (6,2)
Circunfleja media	11 (6,8)
Circunfleja distal	6 (3,7)
Coronaria derecha proximal	13 (8)
Coronaria derecha media	18 (11,2)
Coronaria derecha distal	13 (8)
Lesiones en bifurcación, n (%)	12 (7,5)
Lesiones calcificadas, n (%)	46 (29)
Porcentaje de estenosis visual, mediana [RIC]	90 [75-99]
Predilatación, n (%)	114 (71)
Posdilatación, n (%)	63 (39)
Técnicas de imagen intracoronaria, n (%)	18 (11)
Tomografía de coherencia óptica	11 (7)
Ecografía intravascular	7 (4)
N.º <i>stents</i> implantados, media ± DE	1,04 ± 0,22
Diámetro del <i>stent</i> (mm), mediana [RIC]	3,0 [2,75-3,5]
Longitud del <i>stent</i> (mm), mediana [RIC]	19 [19-24]
Éxito del dispositivo, n (%)	161 (100)
Éxito del procedimiento, n (%)	161 (100)
Tratamiento antiagregante tras el ICP, n (%)	
Ácido acetilsalicílico	161 (100)
Clopidogrel	78 (48)
Ticagrelor	68 (42)
Prasugrel	15 (9)
Seguimiento clínico	
Seguimiento a 12 meses, n (%)	158 (98)
MACE, n (%)	4 (2,5)
Muerte cardíaca	1 (0,6)
IM vaso diana	2 (1,3)
Revascularización lesión diana	2 (1,3)
Mortalidad total, n (%)	3 (1,9)
Trombosis del <i>stent</i> , n (%)	
Definitiva	2 (1,3)
Probable	1 (0,6)

DE: desviación estándar; ICP: intervencionismo coronario percutáneo; IM: infarto de miocardio; MACE: eventos adversos cardiovasculares mayores; RIC: rango intercuartílico.

stent no SUF implantado en una lesión en el mismo vaso de la lesión diana. Solo 2 pacientes precisaron revascularización de la lesión diana en el periodo de seguimiento (uno por TS y otro por reestenosis intra-stent).

DISCUSIÓN

El presente trabajo evalúa, de manera prospectiva y multicéntrica, la eficacia y la seguridad del implante de un stent con SUF en una población del mundo real. Sus principales resultados son que el stent con SUF mostró una elevada tasa de éxito del procedimiento, sin complicaciones intrahospitalarias, con unos aceptables resultados clínicos en el seguimiento a medio plazo y una tasa de MACE del 2,5% a los 12 meses del implante.

Las características basales de la población a estudio son similares a las descritas en trabajos previos que evaluaron distintas tecnologías de stent en pacientes con enfermedad coronaria aterosclerótica¹⁰⁻¹². Sin embargo, cabe destacar que, en el presente trabajo, un 79% de los casos se realizaron en contexto de un síndrome coronario agudo, incluyendo un 22% de pacientes con diagnóstico de IAMCEST. En el síndrome coronario agudo (especialmente en el IAMCEST) hay factores que se relacionan con un peor resultado del dispositivo implantado, tanto a corto como a largo plazo. En primer lugar, el estado de vasoconstricción generalizada del árbol coronario y la alta carga trombótica pueden complicar la adecuada selección del tamaño del dispositivo, lo que puede llevar al implante de dispositivos pequeños en relación con el tamaño real del vaso, que es un mecanismo implicado tanto en la TS como en la reestenosis intra-stent. Además, en el contexto de lesiones agudas hay un mayor riesgo de embolización y de fenómenos como el *no-reflow* o *slow-flow*, que en ocasiones condicionan un resultado final subóptimo en términos de flujo coronario distal, implicando un mayor riesgo de posterior trombosis del dispositivo. En nuestro trabajo, ninguna de las TS se produjo en pacientes con diagnóstico inicial de IAMCEST. Los buenos resultados del dispositivo a estudio, incluso en contextos tan exigentes como el del IAMCEST, son un aspecto destacable, aunque hay que tener en cuenta que el número absoluto de pacientes con IAMCEST incluidos fue bajo, por lo que estos datos deberían contrastarse en series más amplias.

Los stents con SUF favorecen la navegabilidad, la flexibilidad y la conformabilidad a la geometría del vaso. Sin embargo, pueden surgir dudas acerca de si la presencia de SUF se puede asociar a una menor fuerza radial del dispositivo, lo que podría tener implicaciones en el tratamiento de lesiones más desfavorables, como puede ser el caso de lesiones calcificadas. En el presente trabajo, un 29% de las lesiones tratadas presentaban algún grado de calcificación en la angiografía, y a pesar de ello el porcentaje de éxito del dispositivo fue del 100%. Esto muestra el buen comportamiento de este dispositivo de SUF en los diferentes escenarios, consiguiendo una excelente fuerza radial incluso en las situaciones más exigentes, como son las lesiones coronarias calcificadas. Estos resultados son especialmente relevantes en el contexto particular del estudio, en el que, a pesar de la recomendación de posdilatación sistemática, el porcentaje final de posdilatación del stent fue relativamente bajo (39%).

Los trabajos previos han mostrado de manera concordante unos buenos resultados en el seguimiento clínico de los dispositivos con SUF, asociando además una baja tasa de TS¹³⁻¹⁵. La justificación para esta baja tasa de TS estaría en el propio espesor del strut, que favorecería un recubrimiento neointimal precoz, reduciendo así el riesgo de TS (sobre todo tardías y muy tardías)⁴. En el caso específico del dispositivo a estudio (Evermine 50 EES), Patted et al.¹³ describieron los resultados en el seguimiento a 6 meses en 251 pacientes. En esta experiencia, unicéntrica y prospectiva, los

autores refieren un porcentaje de MACE del 0,8% a los 6 meses, sin presentar ninguna TS en el periodo de seguimiento. En cuanto a las diferencias respecto a nuestra serie, cerca de un tercio de los casos fueron procedimientos en pacientes asintomáticos o con isquemia silente. Además, el porcentaje de posdilatación (57%) fue superior al de nuestra cohorte, lo que puede haber influido en los resultados de la TS. El mismo grupo describió, de manera retrospectiva, los resultados en 171 pacientes tratados con el dispositivo Evermine 50 EES¹⁶, con un porcentaje de éxito del procedimiento del 100% (igual que en nuestro trabajo) y un porcentaje de MACE a los 2 años de seguimiento del 2,4%. De nuevo, los autores señalan la ausencia de TS definitiva o probable durante el periodo de seguimiento. En esta cohorte unicéntrica no se describe el porcentaje de posdilatación del stent, lo que puede tener implicaciones en cuanto a la prevención de MACE, en especial de la TS. En un metanálisis que analizó varios tipos de stents con SUF no se encontraron diferencias significativas en la probabilidad de fracaso del stent, incluyendo la TS, entre los distintos dispositivo con *struts* < 70 μm ¹⁷. En el presente trabajo, el porcentaje de TS definitiva al año del implante fue del 1,3%, si bien solo una de estas TS fue atribuible al dispositivo a estudio. El porcentaje de TS es similar al de otras experiencias de mundo real con dispositivos de segunda y tercera generación¹⁸⁻²⁰, lo que confirma el buen desempeño del Evermine 50 EES en pacientes del mundo real no seleccionados.

Limitaciones

Las principales limitaciones del estudio son el relativo bajo número de pacientes incluidos, así como la ausencia de un grupo comparador. Además, a pesar de que los eventos en el seguimiento fueron revisados por el investigador principal del centro coordinador a partir de los informes clínicos remitidos por cada uno de los investigadores responsables de los centros colaboradores, la asignación de estos eventos no se produjo en un comité de eventos independiente. El uso de técnicas de imagen intracoronaria durante el procedimiento de ICP fue bajo en nuestra cohorte, lo que refleja la práctica clínica real, pero puede interpretarse como una limitación del estudio.

CONCLUSIONES

Con datos de un estudio prospectivo y multicéntrico de pacientes del mundo real, el ICP con stent de SUF de 50 μm , con polímero biodegradable y liberador de everolimus, mostró unos buenos resultados clínicos, así como un buen perfil de seguridad en el seguimiento a 12 meses.

FINANCIACIÓN

El presente estudio no ha recibido ninguna fuente de financiación.

CONSIDERACIONES ÉTICAS

El estudio fue aprobado por el Comité de Ética de la Investigación con Medicamentos del centro coordinador. El estudio se realizó siguiendo los términos recogidos en la Declaración de Helsinki. Todos los pacientes firmaron un consentimiento informado específico antes de la intervención para su inclusión en el estudio.

DECLARACIÓN SOBRE EL USO DE INTELIGENCIA ARTIFICIAL

No se ha utilizado inteligencia artificial para este trabajo.

CONTRIBUCIÓN DE LOS AUTORES

J. Casanova-Sandoval y M. García-Guimarães han participado en la concepción y el diseño del estudio, en el análisis y la interpretación de los resultados, y en la redacción del manuscrito. G. Miñana Escrivà, E. Bosch-Peliger, J.F. Muñoz-Camacho, D. Fernández-Rodríguez, K. Rivera, A. Fernández-Cisnal y D. Valcárcel-Paz han participado en la adquisición de los datos y han realizado una revisión crítica del contenido del manuscrito. Todos los autores han dado su aprobación final para la publicación de la última versión del texto.

CONFLICTO DE INTERESES

Los autores declaran que no existen conflictos de intereses en relación con el presente trabajo.

¿QUÉ SE SABE DEL TEMA?

- El uso de *stents* de SUF podría estar relacionado, por diversos mecanismos, con unos mejores resultados clínicos en comparación con los dispositivos de *strut* más grueso. En trabajos previos, los *stents* de SUF parecen asociarse a una reducción del fracaso del *stent*, previniendo tanto la reestenosis intra-*stent* como la TS.

¿QUÉ APORTA DE NUEVO?

- En este trabajo prospectivo, multicéntrico, de pacientes en el mundo real, el uso de un *stent* de SUF de 50 µm, con polímero biodegradable y liberador de everolimus, se asoció con unos buenos resultados clínicos, así como con un buen perfil de seguridad en el seguimiento clínico a 12 meses.

BIBLIOGRAFÍA

- Duraiswamy N, Schoepfoerster RT, Moreno MR, Moore JE. Stented artery flow patterns and their effects on the artery wall. *Annu Rev Fluid Mech.* 2007;39:357-382.
- Chiu JJ, Chien S. Effects of disturbed flow on vascular endothelium: Pathophysiological basis and clinical perspectives. *Physiol Rev.* 2011;91:327-387.
- Buiten RA, Ploumen EH, Zocca P, et al. Outcomes in Patients Treated with Thin-Strut, Very Thin-Strut, or Ultrathin-Strut Drug-Eluting Stents in Small Coronary Vessels: A Prespecified Analysis of the Randomized BIO-RESORT Trial. *JAMA Cardiology.* 2019;4:659-669.
- Miura T, Ueki Y, Senda K, et al. Early vascular response of ultra-thin bioresorbable polymer sirolimus-eluting stents assessed by optical

frequency domain imaging: the EVALUATION study. *Cardiovasc Interv Ther.* 2021;36:281-288.

- Otaegui Irueta I, González Sucarrats S, Barrón Molina JL, et al. Can an ultrathin strut stent design and a polymer free, proendothelializing probucol matrix coating improve early strut healing? The FRIENDLY-OCT trial. An intra-patient randomized study with OCT, evaluating early strut coverage of a novel probucol coated polymer-free and ultra-thin strut sirolimus-eluting stent compared to a biodegradable polymer sirolimus-eluting stent. *Int J Cardiol.* 2022;360:13-20.
- Kastrati A, Mehilli J, Dirschinger J, et al. Intracoronary stenting and angiographic results: Strut thickness effect on restenosis outcome (ISAR-STREO) trial. *Circulation.* 2001;103:2816-2821.
- Farb A, Weber DK, Kolodgie FD, Burke AP, Virmani R. Morphological predictors of restenosis after coronary stenting in humans. *Circulation.* 2002;105:2974-2980.
- Neumann F-J, Sousa-Uva M, Ahlsson A, et al. 2018 ESC/EACTS Guidelines on myocardial revascularization. *Eur Heart J.* 2019;40:87-165.
- García-García HM, McFadden EP, Farb A, et al. Standardized End Point Definitions for Coronary Intervention Trials. *Eur Heart J.* 2018;39:2192-2207.
- Nakamura M, Kadota K, Nakagawa Y, et al. Ultrathin, Biodegradable-Polymer Sirolimus-Eluting Stent vs Thin, Durable-Polymer Everolimus-Eluting Stent. *JACC Cardiovasc Interv.* 2022;15:1324-1334.
- de la Torre Hernández JM, Ocaranza Sanchez R, Santas Alvarez M, et al. Comparison of One-Year Outcomes Between the ihtDESTiny BD Stent and the Durable-Polymer Everolimus- and Zotarolimus-Eluting Stents: A Propensity-Score-Matched Analysis. *Cardiovasc Revasc Med.* 2021;31:1-6.
- De Silva K, Li Kam Wa ME, Wells T, et al. The everolimus eluting Synergy Megatron™ drug-eluting stent platform: Early outcomes from the European Synergy Megatron™ Implanters' Registry. *Catheter Cardiovasc Interv.* 2023;102:1222-1228.
- Patted SV, Patted AS, Turiya PK, Thakkar AS. Clinical Outcomes of World's Thinnest (50 µm) Strut Biodegradable Polymer Coated Everolimus-Eluting Coronary Stent System in Real-World Patients. *Cardiol Res.* 2018;9:370-377.
- Araujo GN, Machado GP, Moura M, et al. Real-World Assessment of an Ultrathin Strut, Sirolimus-Eluting Stent in Patients with ST-Elevation Myocardial Infarction Submitted to Primary Percutaneous Coronary Intervention (INSTEMI Registry). *Arq Bras Cardiol.* 2023;120:e20220594.
- Kasturi S, Polasa S, Sowdagar MA, et al. Safety and Clinical Performance of Biodegradable Polymer-Coated Ultra-Thin Everolimus-Eluting Stents in "Real-World" Patients: A Multicenter Registry (PERFORM-EVER). *Anatol J Cardiol.* 2022;26:619-628.
- Patted SV, Thakkar AS. Clinical outcomes of ultrathin strut biodegradable polymer-coated everolimus-eluting stent in patients with coronary artery disease. *ARYA Atheroscler.* 2020;16:130-135.
- Marengo G, Bruno F, Scudeler L, et al. Comparison Among Ultra-Thin Coronary Stents: A Network Meta-Analysis. *Am J Cardiol.* 2024;216:9-18.
- Park S, Rha S-W, Choi BG, et al. Efficacy and Safety of Sirolimus-Eluting Stent with Biodegradable Polymer Ultimaster™ in Unselected Korean Population: A Multicenter, Prospective, Observational Study From Korean Multicenter Ultimaster Registry. *Korean Circ J.* 2024;54:339-350.
- Yu HY, Ahn J, Choi BG, et al. Three-Year Clinical Outcomes With the Cilotax Dual Drug-Eluting Stent vs Everolimus-Eluting Stents in Patients With Acute Myocardial Infarction. *Texas Hear Inst J.* 2024;51:e238271.
- Nakao S, Ishihara T, Tsujimura T, et al. Two-year real world clinical outcomes after intravascular imaging device guided percutaneous coronary intervention with ultrathin-strut biodegradable-polymer sirolimus-eluting stent. *Int J Cardiol.* 2024;399:131686.