

<https://doi.org/10.24875/RECIC.M22000321>

## Hemoptisis masiva. Embolización selectiva de fístula de arteria bronquial a arteria pulmonar izquierda. ¿Cómo lo haría?



### *Massive hemoptysis. Selective embolization of bronchial artery-left pulmonary artery fistula. How would I approach it?*

Javier Portales Fernández\*

Cardiología Intervencionista, Hospital de Cáceres, Cáceres, España

VÉASE CONTENIDO RELACIONADO:

<https://doi.org/10.24875/RECIC.M22000320>

<https://doi.org/10.24875/RECIC.M22000322>

### ¿CÓMO LO HARÍA?

Se nos presenta el caso de una hemoptisis masiva que precisa intubación orotraqueal, en la que se identifica claramente el origen de la hemorragia en una fístula desde la arteria bronquial izquierda, con trayecto fistuloso, hasta la arteria pulmonar superior izquierda.

Ante esta situación, una vez estabilizado el paciente con intubación selectiva derecha para salvaguardar al pulmón del contenido hemático, se plantea qué hacer.


Actualmente la radiología intervencionista en España alcanza a casi todos los lugares donde existe hemodinámica, por lo que nuestro concurso como cardiólogos intervencionistas ha dejado de ser requerido. Sin embargo, con el «código infarto», la dotación geográfica de salas de intervencionismo es aún mayor que la de salas de radiología vascular intervencionista, como así nos sucedió a nosotros en nuestros inicios.

En este caso ayuda que está localizada la fuente de la hemorragia y podemos ir directamente al sondaje de la arteria bronquial. El abordaje a través de la arteria pulmonar está descrito para cuando no se puede sondar la bronquial y cerraría con *coils* lo más selectivo posible para evitar un infarto pulmonar extenso<sup>1</sup>.


Los cardiólogos disponemos de una gran variedad de catéteres destinados a sondar arterias que nacen directamente de la aorta, como son las coronarias y las bronquiales. Los catéteres «viscerales», como los COBRA, suelen ser los ideales para sondar este tipo de salidas, y los hidrófilos son muy «torqueables» y nada lesivos, lo que permite explorar las salidas de los *ostia* (figura 1).

#### CATÉTERES VISCERALES SELECTIVOS

COBRA



SIDEWINDER



FEMORAL RENAL con 2 orificios

Laterales



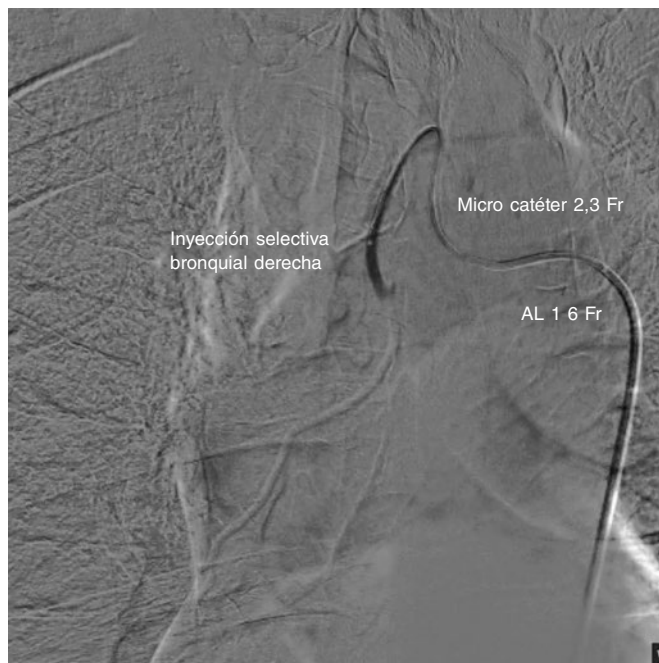
Figura 1. Catéteres viscerales destinados a explorar ramas de la aorta ascendente y descendente.

\* Autor para correspondencia.

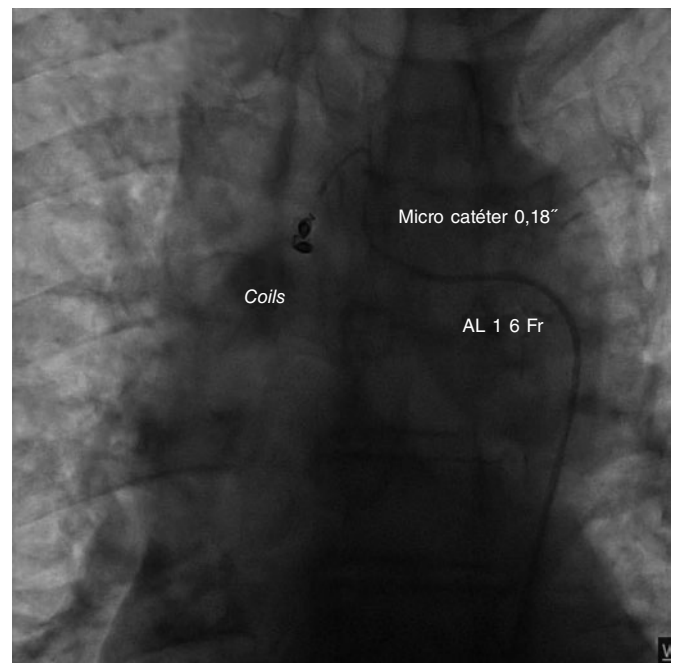
Correo electrónico: [portales70@hotmail.com](mailto:portales70@hotmail.com) (J. Portales Fernández).

Online el 21 de febrero de 2023.

2604-7306 / © 2022 Sociedad Española de Cardiología. Publicado por Permanyer Publications. Este es un artículo *open access* bajo la licencia CC BY-NC-ND 4.0.



**Figura 2.** Inyección selectiva de la arteria bronquial derecha. Tras el sondaje con Amplatz 1, se introduce una guía de 0,14 pulgadas y sobre esta un microcatéter.



**Figura 3.** Embolización de la arteria bronquial derecha con coils de 0,18 pulgadas.

Como no es habitual tener este tipo de catéteres en la sala, se puede usar el catéter guía Amplatz de curva grande, como si buscáramos un *bypass*, e incluso un EBU modificando la curva con ayuda de una guía por el extremo recto. Una vez sondada, aunque no fuera selectivo, pasar una guía de 0,14 pulgadas puede ser relativamente sencillo para aportar estabilidad al conjunto. El abordaje radial o femoral me parece indiferente, aunque al situarse en aorta torácica, es posible que desde femoral fuéramos más cómodos en un paciente intubado (figura 2).

Sobre esta guía se puede montar un microcatéter de 2,3 Fr para coils de 0,18 pulgadas o incluso un catéter de 4 Fr para poder introducir material embolizante seleccionando lo más posible el área a tratar.

Como método de tratamiento preferiría usar coils de 0,18 pulgadas para liberarlos antes del trayecto fistuloso y luego comprobar que ha quedado sellado y no se han reclutado colaterales previas al trayecto fistuloso (figura 3).

En caso de no tener coils, probablemente utilizaría material embolizante como Spongostan, que genera partículas de gel que podrían detener la hemorragia si se quedaran retenidos. Para ello se mezclan suero, contraste y pequeños «confetis» de láminas de Spongostan que se mezclan desde 2 jeringas unidas con una llave de 3 pasos<sup>2</sup>; se pasa el contenido de una jeringa a otra hasta que tiene consistencia de gel con pequeños trozos. Inyectaría de manera suave a través del microcatéter y si el contraste quedara retenido en el trayecto fistuloso seguiría inyectando con poca presión. Esto puede detener la hemorragia y ayudar al efecto de los coils si los hemos gastado y no se ha controlado el paso. Nunca usaría partículas porque van a migrar por el trayecto fistuloso y generar un infarto pulmonar masivo.

Finalmente, si no es posible detener la hemorragia, dejaría inflado un balón para que nos diera tiempo a evacuar al paciente a cirugía torácica o a un servicio de radiología intervencionista.

Como mensaje, debemos estar mínimamente preparados<sup>3</sup> para resolver complicaciones emergentes, que puedan ser resueltas con técnicas de radiología intervencionista en lugares donde se dispone de angiógrafo, pero no de radiólogo experimentado.

## FINANCIACIÓN

Este artículo no ha recibido ninguna financiación.

## CONFLICTO DE INTERESES

J. Portales Fernández recibe honorarios por colaboraciones con Medtronic y Boston Scientific.

## AGRADECIMIENTOS

Al Dr. Sergio Moyano Calvente, radiólogo intervencionista del Hospital Universitario de Cáceres, por su colaboración y trabajo conjunto durante tantos años.