



Rescate de torsión de endoprótesis mediante doble capa de CP *stent*

Bail-out double-layer CP stent implantation due to severe endoprosthesis kinking

Luis Fernández González^{a,*}, Roberto Blanco Mata^a, Juan Carlos Astorga Burgo^a, Koldobika García San Román^a, Aída Acín Labarta^a y Alejandro Crespo Hubsch^b

^a Sección de Cardiología Intervencionista, Hospital Universitario de Cruces, Baracaldo, Vizcaya, España

^b Servicio de Cirugía Cardíaca, Hospital Universitario de Cruces, Baracaldo, Vizcaya, España

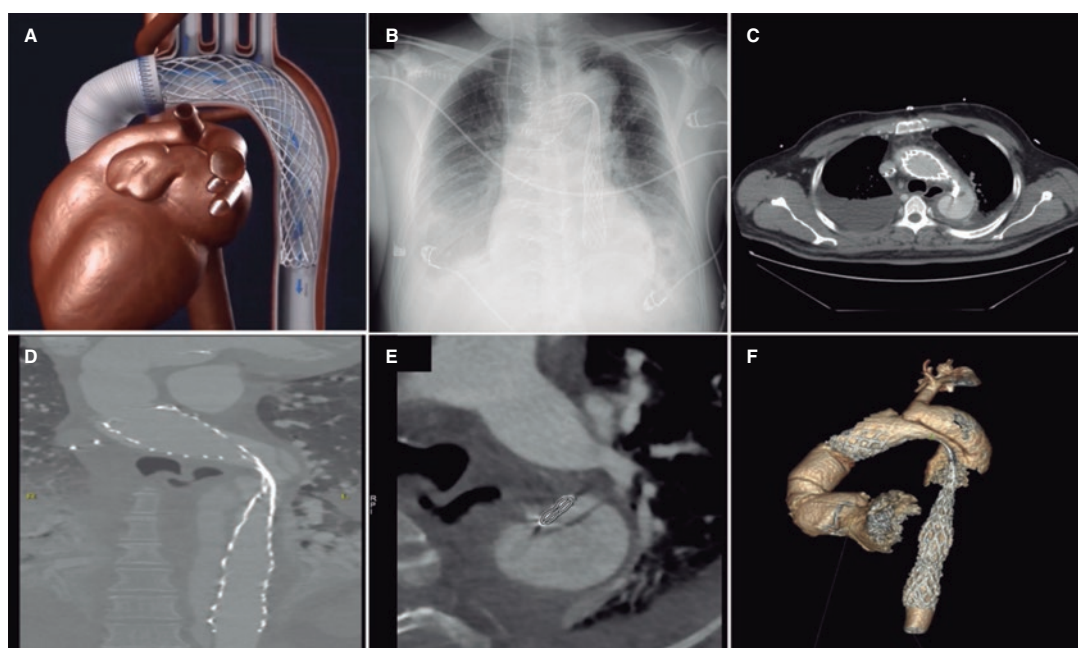


Figura 1.

Varón de 53 años con estenosis aórtica, aneurisma de aorta ascendente y disección de aorta de tipo B, intervenido con cirugía de Bentall en la que se anastomosó al extremo distal del injerto aórtico una endoprótesis autoexpandible no recubierta (AMDS, JOTEC GmbH, Alemania) de 40 mm con intención de colapsar la puerta de entrada (figura 1A). Se obtuvo el consentimiento informado por escrito del paciente para realizar las pruebas y para la publicación del caso.

En el control radiológico posterior se observó una marcada torsión de la endoprótesis, permaneciendo la puerta de la disección abierta. (figura 1B-F).

Dado el alto riesgo de la reintervención, se decidió tratamiento endovascular. Con una guía hidrófila y control con ecocardiografía intravascular, se consiguió cruzar a la luz de la endoprótesis; la guía se intercambió por otra de más soporte para proceder a dilataciones con balones semidistensibles, observándose importante *recoil* tras el desinflado (figura 2A-C).

Para conseguir una mayor fuerza radial se decidió implantar 2 capas de *stent*, primero uno no recubierto con el cual expandir la endoprótesis y seguidamente otro recubierto de politetrafluoroetileno expandible (e-PTFE) para sellar la puerta de entrada de la disección. Con

* Autor para correspondencia.

Correo electrónico: luisfg82@hotmail.com (L. Fernández González).

Recibido el 28 de febrero de 2022. Aceptado el 30 de mayo de 2022. Online el 17 de junio de 2022.

Full English text available from: <https://www.recintervcardiol.org/en>.

2604-7306 / © 2022 Sociedad Española de Cardiología. Publicado por Permanyer Publications. Este es un artículo *open access* bajo la licencia CC BY-NC-ND 4.0.

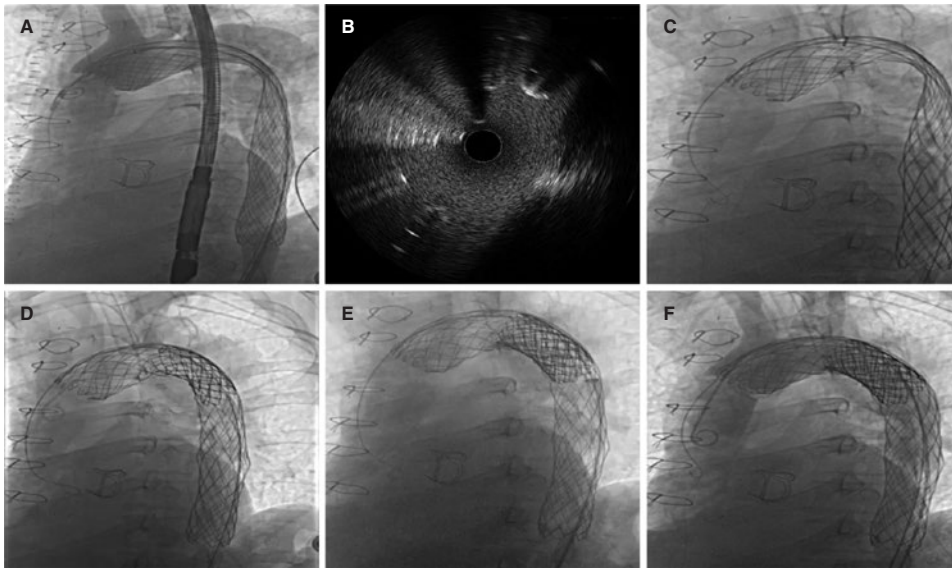


Figura 2.

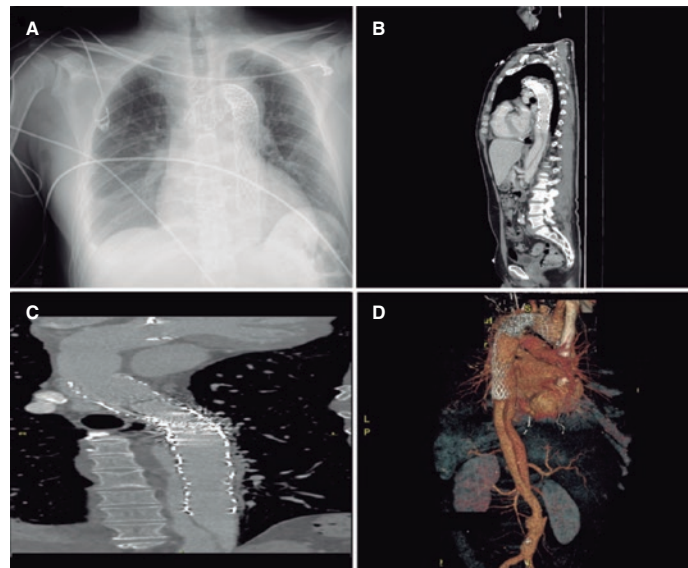


Figura 3.

una vaina DrySeal (Gore Inc., Estados Unidos) de 18 Fr se implantaron 2 *stents* CP 10 *zig* de 60 mm (NuMED Inc, Estados Unidos), uno sin recubrimiento y otro con recubrimiento, ambos montados sobre un balón BIB (NuMED Inc., Estados Unidos) de 26 × 50 mm, y se posdilató con un balón Crystal Balloon (BALT, Alemania) de 30 × 60 mm (figura 2D-E). En la tomografía computarizada de control se objetivó el sellado completo de la puerta de entrada de la disección, con persistencia de falsa luz distal (figura 3A-D).

FINANCIACIÓN

No existe fuente de financiación.

CONTRIBUCIÓN DE LOS AUTORES

Todos los autores han contribuido por igual a la realización del artículo.

CONFLICTO DE INTERESES

Ningún autor presenta conflictos de intereses en relación con el artículo.