



Cianosis tras cierre quirúrgico de comunicación interauricular

Cyanosis after surgical closure of atrial septal defect

Viviana Arreo del Val*, Enrique Balbacid Domingo y Ángela Uceda Galiano

Servicio de Cardiología Pediátrica, Hospital Universitario La Paz, Madrid, España

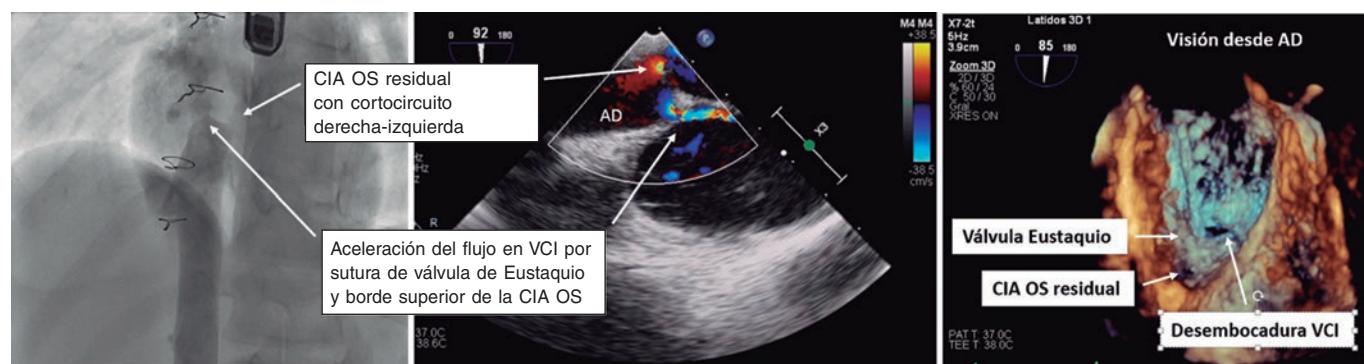


Figura 1.

Se presenta el caso de un paciente de 12 años operado de una comunicación interauricular tipo *ostium secundum* (CIA-OS) a los 2 años de edad, remitido por disnea, cianosis con acropaquias y desaturación del 75%.

El ecocardiograma transtorácico mostró una aceleración del flujo de la vena cava inferior (VCI) dentro de la aurícula derecha (AD), secundaria a la sutura iatrogénica entre la válvula de Eustaquio y el borde superior de la CIA, con cortocircuito derecha-izquierda residual.

Posteriormente se realizaron un ecocardiograma transesofágico y un cateterismo (figura 1, flechas) con cavografía que mostró una obstrucción grave del drenaje de la VCI en la AD a través de un orificio de 6 mm, con un diámetro de la VCI de 12 mm, y una CIA residual de 5 mm con cortocircuito obligado derecha-izquierda (vídeos 1-3 del material adicional).

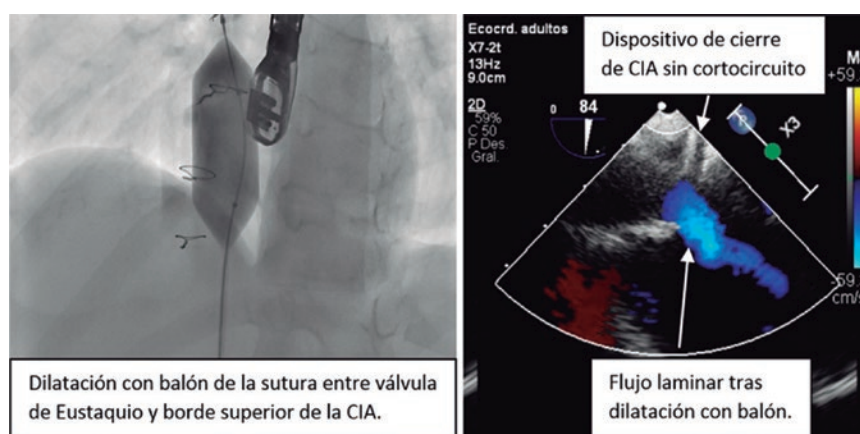


Figura 2.

* Autor para correspondencia.

Correo electrónico: vivi.arreo@gmail.com (V. Arreo del Val).

Recibido el 4 de septiembre de 2023. Aceptado el 16 de noviembre de 2023. Online el 19 de enero de 2024.

Full English text available from: <https://www.recintervcardiol.org/en>.

2604-7306 / © 2023 Sociedad Española de Cardiología. Publicado por Permanyer Publications. Este es un artículo *open access* bajo la licencia CC BY-NC-ND 4.0.

Se sondó el eje de cavas y se dilató secuencialmente la zona de estenosis con balones de hasta 22 mm. Después se comprobó la ausencia de aceleración del flujo por Doppler color en el ecocardiograma y se halló un gradiente hemodinámico de 1 mmHg entre la VCI y la AD. Para cerrar la CIA, se implantó un dispositivo ocluser de 4 mm, sin cortocircuito tras su liberación (figura 2, flechas), con el que se recuperó la saturación normal.

La desviación parcial de la VCI a la AD puede ocurrir de manera iatrogénica tras el cierre quirúrgico de una CIA-OS al suturar la válvula de Eustaquio al borde superior del defecto. El tratamiento habitual de esta complicación suele ser la reintervención quirúrgica. Este sería el primer caso publicado en que se realizó una dilatación con balón de la obstrucción.

FINANCIACIÓN

No hubo ningún tipo de financiación.

CONSIDERACIONES ÉTICAS

Este artículo respeta las recomendaciones internacionales sobre investigación clínica. No ha sido necesario tener en cuenta posibles sesgos de sexo y género por el contenido del artículo. Se obtuvo el consentimiento informado del paciente.

DECLARACIÓN SOBRE EL USO DE INTELIGENCIA ARTIFICIAL

No se han utilizado herramientas de inteligencia artificial.

CONTRIBUCIÓN DE LOS AUTORES

Todos los autores fueron médicos del paciente y han contribuido en la redacción del artículo.

CONFLICTO DE INTERESES

No existen conflictos de intereses.

MATERIAL ADICIONAL



Se puede consultar material adicional a este artículo en su versión electrónica disponible en <https://doi.org/10.24875/RECIC.M23000434>.