

Uso de balones de corte en pacientes con enfermedad coronaria de vaso nativo: revisión sistemática y metanálisis



Use of cutting or scoring balloons in patients with native coronary artery disease: systematic review and meta-analysis

José Antonio Sorolla Romero^a, Julia Martínez Solé^a, Andrea Teira Calderón^a, María Calvo Asensio^a, José Luis Díez Gil^{a,b} y Jorge Sanz Sánchez^{a,b,*}

^a Servicio de Cardiología, Hospital Universitari i Politècnic La Fe, Valencia, España

^b Centro de Investigación Biomédica en Red de Enfermedades Cardiovasculares (CIBERCV), España

Sr. Editor:

Las lesiones coronarias calcificadas siguen siendo un desafío clínico a la hora de realizar intervenciones, ya que se asocian índices más altos de complicaciones como infraexpansión y mala aposición del *stent*. Esto conlleva un mayor riesgo de revascularización de la lesión diana (RLD), trombosis del *stent*, infarto de miocardio (IM) y muerte¹. Mientras que los *stents* farmacoactivos (SFA) de última generación y los dispositivos contemporáneos son más seguros y efectivos, sigue siendo necesario recurrir a técnicas de modificación de la placa aterosclerótica para una adecuada expansión y aposición de dichos *stents* cuando fracasan las técnicas convencionales. Los balones de corte están diseñados para tratar lesiones complejas, como placas fibróticas y lesiones calcificadas^{2,3}; no obstante, su uso puede haberse visto limitado por su peor perfil de cruce y poca evidencia que avale su perfil de eficacia y seguridad⁴. Además, la literatura publicada disponible se basa en estudios con diseños de no inferioridad y tamaños de muestra pequeños⁵ y no en análisis con la suficiente potencia estadística como para poder valorar la eficacia clínica de los balones de corte en pacientes con enfermedad coronaria (EC) de vaso nativo. En este sentido, se realizó una revisión sistemática y metanálisis para llevar a cabo una comparativa entre balones de corte y balones convencionales (balones semidistensibles y no distensibles) en pacientes con EC de vaso nativo.

Este metanálisis se llevó a cabo conforme según las directrices PRISMA para la presentación de revisiones sistemáticas. Dos revisores identificaron de forma independiente estudios relevantes mediante una búsqueda electrónica en las bases de datos de MEDLINE, Embase, Cochrane Register of Controlled Trials y ClinicalTrials.gov (desde su inicio hasta junio de 2023). También se revisaron los resúmenes presentados en los congresos científicos más importantes (American Heart Association, American College of Cardiology, European Society of Cardiology, EuroPCR y Transcatheter Cardiovascular Therapeutics). Asimismo, se empleó la técnica de búsqueda «bola de nieve inversa» (revisión de referencias bibliográficas dentro de los artículos identificados y revisiones relevantes). Los criterios de inclusión fueron: a) ensayos controlados aleatorizados que compararan intervenciones coronarias percutáneas con balones de corte y balones semidistensibles o no

distensibles; b) población de estudio de pacientes con EC de vaso nativo; c) disponibilidad de datos de resultados clínicos. Este estudio consta en el registro PROSPERO (CRD42023434007).

El objetivo primario fue la RLD y los secundarios el IM, la perforación del vaso y la mortalidad por cualquier causa.

Se calcularon tanto las *odds ratios* (OR) como los intervalos de confianza del 95% (IC95%) empleando el modelo de efectos aleatorios de DerSimonian y Laird. También se calculó la heterogeneidad con el método de Mantel-Haenszel. La presencia de heterogeneidad entre los estudios se analizó con la prueba de X^2 de Cochran Q y la inconsistencia se valoró con la prueba de I^2 . Se llevó a cabo un análisis de metarregresión de efectos aleatorios con el método Bayes empírico (Paule-Mandel) para valorar la interacción entre el porcentaje de uso de SFA, el porcentaje de uso de ecografía intravascular, la diabetes mellitus y el sexo en los efectos del tratamiento. Se realizó un análisis de subgrupos para el objetivo primario según la estrategia de revascularización (implante de *stent* o angioplastia tradicional con balón simple [ICP-balón]). Los valores de $p < 0,05$ bilateral se consideraron significativos a nivel estadístico.

Se revisaron un total de 1.090 citas y se incluyeron, finalmente, 8 estudios con 2.712 pacientes durante un seguimiento medio de 6,6 meses²⁻⁸. Dos de estos 8 estudios solo incluyeron lesiones calcificadas^{2,3} y los 6 restantes lesiones de novo con independencia de la gravedad de la calcificación coronaria⁴⁻⁸. Además, 4 estudios utilizaron la ICP-balón como tratamiento definitivo⁴⁻⁷. En total, el 24,6% de los pacientes eran mujeres, con una media de edad de 61,6 años, el 34,8% de las cuales tenían antecedentes de síndrome coronario agudo. La arteria más tratada fue la descendente anterior (42,4%) y el diámetro medio del vaso de la lesión diana fue de 2,8 mm. Se emplearon imágenes intracoronarias en el 18,8% de los pacientes.

El uso de balones de corte se asoció a un menor riesgo de RLD que el asociado al uso de balones convencionales (OR = 0,67; IC95%, 0,53-0,85; $I^2 = 0\%$) (figura 1). No se observaron diferencias entre los distintos grupos en el riesgo de mortalidad por cualquier causa (OR = 1,31; IC95%, 0,53-3,21; $I^2 = 0\%$), IM (OR = 1,22; IC95%, 0,48-3,08; $I^2 = 50,1\%$) o perforación del vaso (OR = 1,68; IC95%,

* Autor para correspondencia.

Correo electrónico: sjorge4@gmx.com (J. Sanz Sánchez).

X [@sjorge4](https://twitter.com/sjorge4) @jasorolla

Online el 20 de mayo de 2024.

Full English text available from: <https://www.recintervcardiol.org/en>.

2604-7306 / © 2024 Sociedad Española de Cardiología. Publicado por Permanyer Publications. Este es un artículo *open access* bajo la licencia CC BY-NC-ND 4.0.

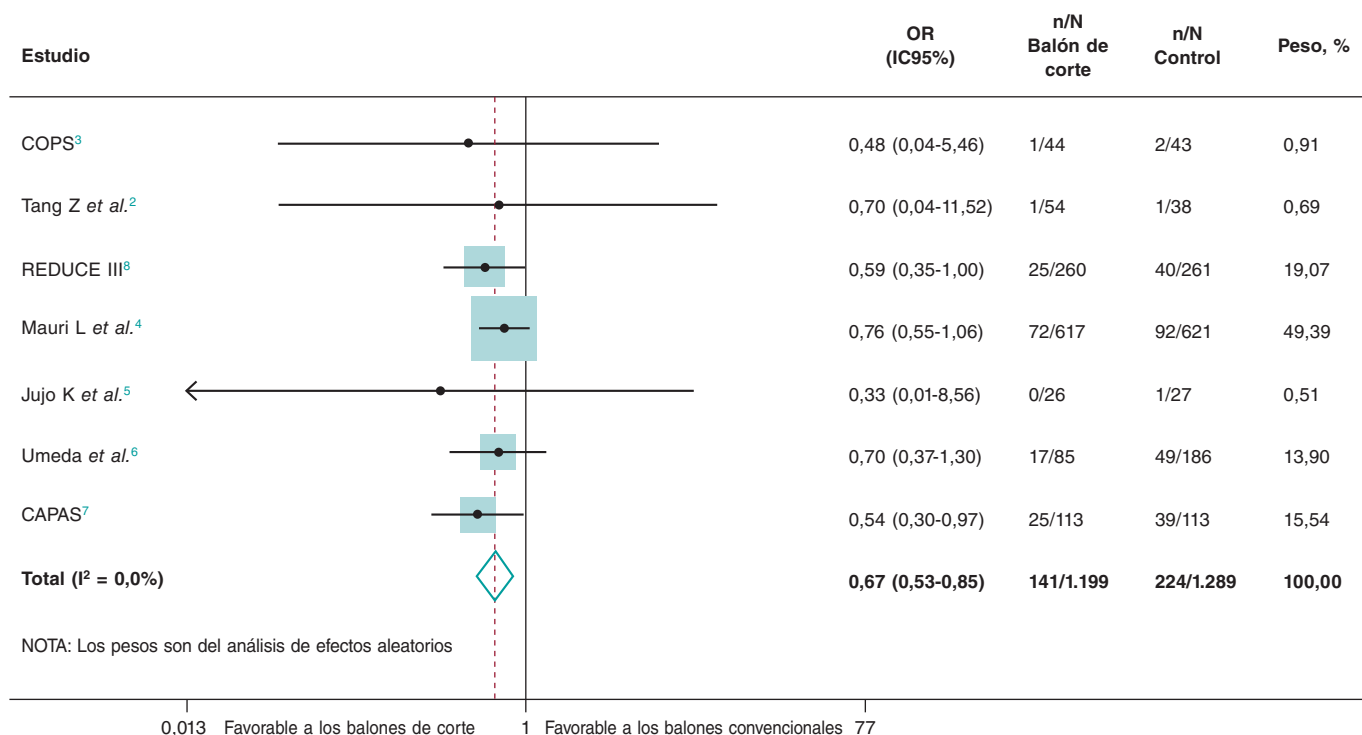


Figura 1. Diagrama de bosque con OR específicos del ensayo y OR resumen con IC95% para el objetivo primario de revascularización de la lesión diana. CAPAS: estudio aleatorizado de angioplastia con balón de corte frente a angioplastia con balón antigua simple en lesiones tipo B/C; COPS: balón de corte para optimizar la predilatación durante el implante de *stents*; IC95%: intervalo de confianza del 95%; OR: *odds ratio*; REDUCE: evaluación de la reducción de reestenosis mediante angioplastia con balón de corte.

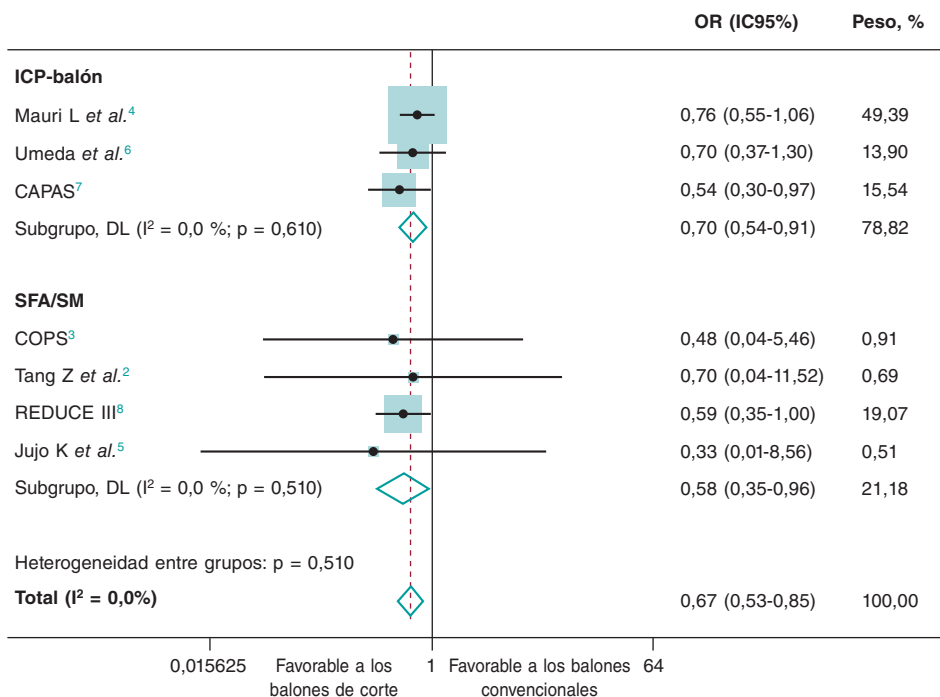


Figura 2. Análisis de subgrupos según la estrategia de revascularización (implante de *stent* o angioplastia con balón tradicional [ICP-balón]) para el objetivo primario de revascularización de la lesión diana. CAPAS: estudio aleatorizado de angioplastia con balón de corte frente a angioplastia con balón antigua simple en lesiones tipo B/C; COPS: balón de corte para optimizar la predilatación durante el implante de *stents*; IC95%, intervalo de confianza del 95%; ICP-balón: angioplastia tradicional con balón simple; OR: *odds ratio*; REDUCE: evaluación de la reducción de reestenosis mediante angioplastia con balón de corte; SFA: *stent* farmacológico; SM: *stent* metálico.

0,37-7,74; $I^2 = 0\%$). Tampoco se observó que la diabetes ($p = 0,337$), el sexo ($p = 0,896$), el porcentaje de uso de ecografía intravascular ($p = 0,178$), o el porcentaje de implante de SFA ($p = 0,721$) tuvieran efectos significativos en el tratamiento. Nuestros resultados seguían coincidiendo con el análisis primario realizado tras la estratificación mediante estrategia de revascularización (implante de *stent* o ICP-balón) (figura 2).

El presente estudio es el primer análisis crítico de la evidencia disponible sobre el uso de balones de corte en pacientes con EC de vaso nativo. El uso de balones de corte se asoció a un menor riesgo de RLD sin un mayor riesgo asociado de eventos clínicos adversos comparado con el uso de balones convencionales. Este beneficio se explicaría por la mejor preparación de la lesión gracias al uso de balones de corte. Este tipo de balones crea incisiones longitudinales discretas en el segmento coronario aterosclerótico diana que contribuyen a mejorar la difusión y penetración del fármaco en la pared arterial. Curiosamente, un reciente metanálisis no mostró diferencias significativas en los resultados clínicos ni de imagen en pacientes tratados con balones de corte frente a otras técnicas, incluido el mismo riesgo de nueva revascularización⁹. No obstante, hay diferencias importantes en torno a este estudio que explicarían los distintos resultados obtenidos: *a)* solo se incluyeron pacientes con lesiones gravemente calcificadas; *b)* se incluyeron estudios que compararon o combinaron el uso de balones de corte con técnicas como la aterectomía rotacional o balones de muy alta presión; y *c)* en todos los estudios se implantaron *stents*.

Pese a esto, el presente estudio debe interpretarse a la luz de varias limitaciones. En primer lugar, la falta de datos a nivel de los pacientes impidió valorar el verdadero impacto que tuvieron las características clínicas basales (es decir, el grado de calcificación coronaria) sobre los efectos del tratamiento. En segundo lugar, algunos de los estudios más antiguos incluidos compararon el balón de corte con ICP-balón sin implante de *stent*, una estrategia que ya no se emplea. En cualquier caso, no se observó que el porcentaje de implante de SFA tuviera ningún efecto sobre el tratamiento en el análisis de metarregresión.

FINANCIACIÓN

Ninguna.

CONSIDERACIONES ÉTICAS

No se requirió aprobación ética para este metanálisis pues todos los datos fueron recopilados y sintetizados a partir de estudios previos. Tampoco se requirió consentimiento informado pues ningún

paciente se vio implicado en nuestro trabajo. El metanálisis de ECA se realizó de conformidad con las guías de declaración de ítems preferidos para revisiones sistemáticas y metaanálisis (PRIMA) de 2009. Confirmamos que los sesgos de sexo/género se han tenido en cuenta.

DECLARACIÓN SOBRE EL USO DE INTELIGENCIA ARTIFICIAL

No se ha utilizado *software* de inteligencia artificial.

CONTRIBUCIÓN DE LOS AUTORES

J.A. Sorolla Romero, J. Martínez Solé, A. Teira Calderón, M. Calvo Asensio y J. Sanz Sánchez contribuyeron a la idea, diseño, redacción y revisión del artículo. J.L. Díez Gil contribuyó a la revisión crítica del contenido intelectual.

CONFLICTO DE INTERESES

Ninguno.

BIBLIOGRAFÍA

1. Angsubhakorn N, Kang N, Fearon C, et al. Contemporary Management of Severely Calcified Coronary Lesions. *J Pers Med.* 2022;12:1638.
2. Tang Z, Bai J, Su SP, et al. Cutting-balloon angioplasty before drug-eluting stent implantation for the treatment of severely calcified coronary lesions. *J Geriatr Cardiol.* 2014;11:44-49.
3. Mangieri A, Nerla R, Castriota F, et al. Cutting balloon to optimize predilation for stent implantation: The COPS randomized trial. *Catheter Cardiovasc Interv.* 2023;101:798-805.
4. Mauri L, Bonan R, Weiner BH, et al. Cutting balloon angioplasty for the prevention of restenosis: results of the Cutting Balloon Global Randomized Trial. *Am J Cardiol.* 2002;90:1079-1083.
5. Jujo K, Saito K, Ishida I, et al. Intimal disruption affects drug-eluting cobalt-chromium stent expansion: A randomized trial comparing scoring and conventional balloon predilation. *Int J Cardiol.* 2016;221:23-31.
6. Umeda H, Iwase M, Kanda H, et al. Promising efficacy of primary gradual and prolonged balloon angioplasty in small coronary arteries: a randomized comparison with cutting balloon angioplasty and conventional balloon angioplasty. *Am Heart J.* 2004;147:E4.
7. Izumi M, Tsuchikane E, Funamoto M, et al. Final results of the CAPAS trial. *Am Heart J.* 2001;142:782-789.
8. Ozaki Y, Yamaguchi T, Suzuki T, et al. Impact of cutting balloon angioplasty (CBA) prior to bare metal stenting on restenosis. *Circ J.* 2007;71:1-8.
9. Scalapogna M, Kuna C, Voll F, et al. Modified balloons to prepare severely calcified coronary lesions before stent implantation: a systematic review and meta-analysis of randomized trials. *Clin Res Cardiol.* 2024;113:995-1005.