REC Interv Cardiol. 2025;7(4):276-277
https://doi.org/10.24875/RECIC.M25000507

Protección coronaria en TAVI: uso de la extensión del catéter guía

Coronary protection in TAVI: use of the guide catheter extension system

Georgina Fuertes Ferre*, Juan Sánchez Rubio, María Cruz Ferrer Gracia y José Antonio Diarte de Miguel

Unidad de Hemodinámica, Servicio de Cardiología, Hospital Universitario Miguel Servet, Zaragoza, España

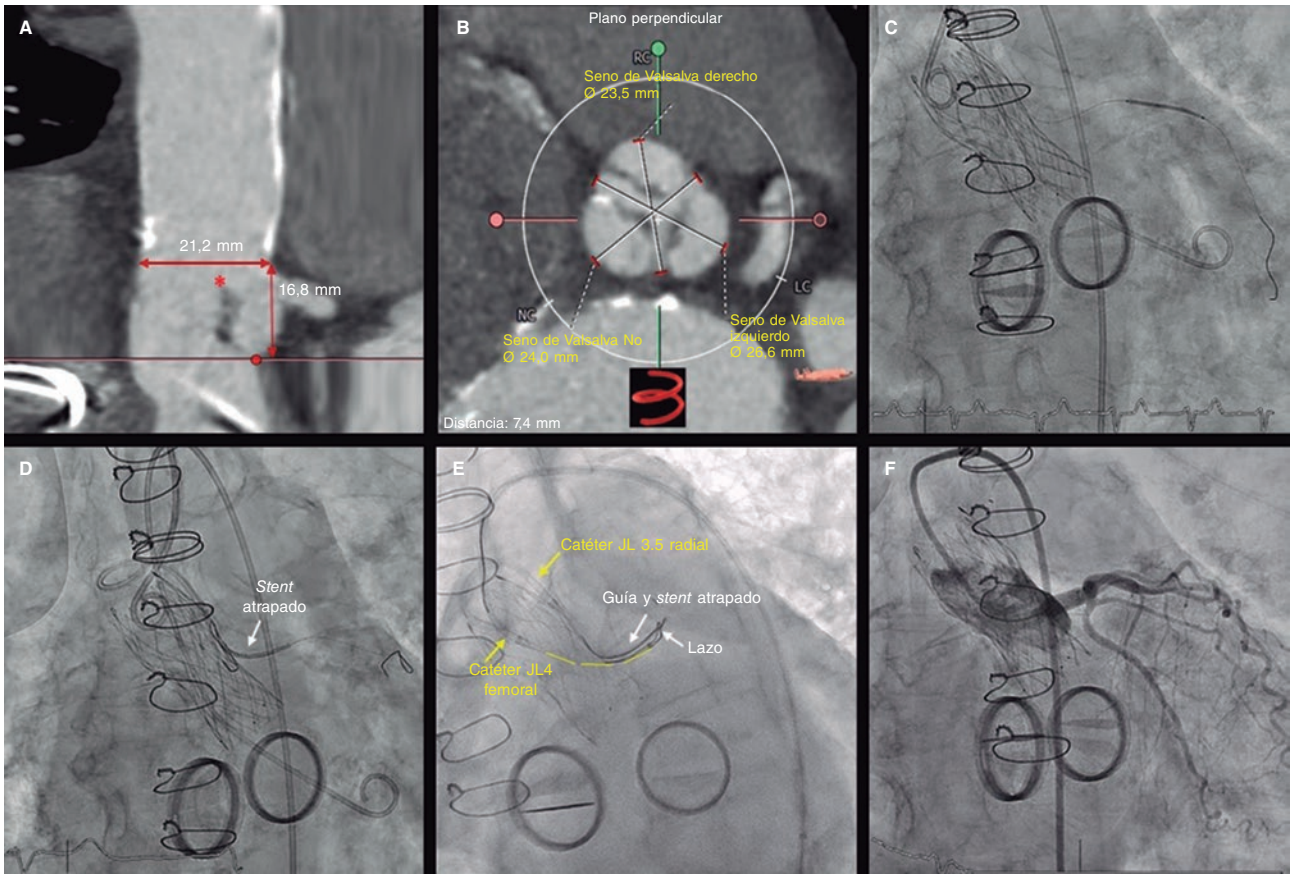

Figura 1.

Se decidió realizar un implante percutáneo de válvula aórtica (TAVI) en una paciente de 82 años con estenosis aórtica grave, portadora de prótesis mecánicas mitral y tricuspídea, sin lesiones coronarias. La tomografía computarizada mostró una distancia anillo-coronaria izquierda (CI) de 10,5 mm. Existían indicadores de riesgo de oclusión coronaria: unión sinotubular de 21,2 mm, longitud de velo izquierdo (asterisco en la figura 1A) mayor que la distancia anillo-CI y senos de Valsalva derecho y no coronario < 25 mm (figura 1A,B). Se implantó una prótesis autoexpandible de 23 mm protegiendo la CI con un *stent* de 4,5 × 26 mm (figura 1C). Tras el implante, el tronco común

*** Autor para correspondencia.**
Correo electrónico: georginaff@hotmail.com (G. Fuertes Ferre).
@hemoservet

Recibido el 27 de diciembre de 2024. Aceptado el 11 de febrero de 2025. *Online* el 6 de marzo de 2025.
2604-7306 / © 2025 Sociedad Española de Cardiología. Publicado por Permanyer Publications. Este es un artículo *open access* bajo la licencia CC BY-NC-ND 4.0.

izquierdo quedó permeable, por lo que se intentó retirar el *stent* y no se logró, quedando atrapado entre la prótesis y la pared aórtica calcificada (figura 1D). Se realizó un primer intento de captura por el acceso radial a través del catéter inicial JL 3,5 y un lazo, que resultó fallido. Como alternativa, se avanzó otro catéter JL 4 a través del acceso femoral contralateral, y por este un extensor de catéter guía que se introdujo a través de las celdas de la prótesis (vídeo 1 del material adicional). Se avanzó el lazo distal al *stent* y en retirada se logró capturarlo (vídeo 2 del material adicional, figura 1E). Se extrajo en bloque el conjunto *stent*-lazo-extensor de la guía, manteniendo toda la tracción posible con el catéter JL 4 para evitar desplazar la prótesis recién implantada. No hubo complicaciones (figura 1F).

Nos gustaría resaltar el uso de un extensor de catéter guía como primera intención de protección coronaria en el TAVI para evitar el atrapamiento del *stent* durante la retirada cuando el implante no ha sido necesario.

FINANCIACIÓN

El presente trabajo no ha sido financiado.

CONSIDERACIONES ÉTICAS

Se obtuvo el consentimiento informado de la paciente por escrito para la publicación de su caso. Se han tenido en cuenta las posibles variables de sexo y género de acuerdo con las directrices SAGER.

DECLARACIÓN SOBRE EL USO DE INTELIGENCIA ARTIFICIAL

No se ha empleado inteligencia artificial en el presente trabajo.

CONTRIBUCIÓN DE LOS AUTORES

G. Fuertes Ferre, J. Sánchez Rubio: concepción y elaboración del manuscrito. M.C. Ferrer Gracia: revisión del manuscrito. J.A. Diarte de Miguel: revisión y aprobación del manuscrito.

CONFLICTO DE INTERESES

Los autores declaran no tener ningún conflicto de intereses.

MATERIAL ADICIONAL

Se puede consultar material adicional a este artículo en su versión electrónica disponible en https://doi.org/10.24875/RECIC.M25000507.