REC Interv Cardiol. 2020;2(2):145-149

Caso clínico

Una causa inusual de *shock* cardiogénico

An unusual cause of cardiogenic shock

Montserrat Gracida[a,*], Lara Fuentes[a], Rafael Romaguera[a], Davinia Fernández[b] y Joan Antoni Gómez-Hospital[a]

[a] *Servicio de Cardiología, Hospital Universitario de Bellvitge, IDIBELL, Universitat de Barcelona, L'Hospitalet de Llobregat, Barcelona, España*
[b] *Servicio de Anatomía Patológica, Hospital Universitario de Bellvitge, L'Hospitalet de Llobregat, Barcelona, España*

VÉASE CONTENIDO RELACIONADO:
https://doi.org/10.24875/RECIC.M19000050
https://doi.org/10.24875/RECIC.M19000051

PRESENTACIÓN DEL CASO

La incidencia del infarto agudo de miocardio con elevación del segmento ST (IAMCEST) complicado con *shock* cardiogénico oscila en torno al 5-8%, y alcanza una mortalidad tanto hospitalaria como a largo plazo de hasta tres veces más que el IAMCEST no complicado.

La principal causa de IAMCEST es la rotura súbita de una placa de ateroma, pero existen otras causas menos frecuentes, como la embolización tumoral secundaria a un mixoma cardiaco, que al igual que los eventos ateroescleróticos pueden condicionar inestabilidad hemodinámica y *shock* cardiogénico.

A continuación, se presenta el caso de un varón de 61 años con antecedentes de hipertensión arterial y diabetes mellitus tipo 2, que sufrió de forma súbita en su domicilio una pérdida de conocimiento; tras 10 minutos, el servicio de emergencias lo valoró y encontró al paciente obnubilado y hemodinámicamente inestable (presión arterial de 60/40 mmHg). Ante estos hallazgos se decidió realizar intubación orotraqueal e iniciar la infusión de norepinefrina. Se realizó un electrocardiograma que mostró un supradesnivel del segmento ST de hasta 5 mm en la cara inferolateral, por lo que se activó el código infarto y se decidió el traslado a nuestro centro para la realización de angioplastia primaria.

A su llegada al laboratorio de hemodinámica el paciente persistía en situación de *shock* cardiogénico y además presentaba bloqueo auriculoventricular completo. Se implantó de forma emergente por vía venosa femoral derecha un marcapasos temporal y la por arteria femoral izquierda se implantó un dispositivo Impella CP (AbioMed, Danvers, Massachusetts, Estados Unidos). Por acceso femoral derecho se realizó la coronariografía, que mostró oclusión aguda de aspecto embólico en la circunfleja media y la coronaria derecha distal (figura 1A,B). Se realizó tromboaspiración en ambas arterias y se obtuvo abundante material trombótico. Se llevó a cabo una angioplastia simple en la coronaria derecha distal, con un restablecimiento subóptimo del flujo epicárdico (*Thrombolysis in Myocardial Infarction* ≤ 2)

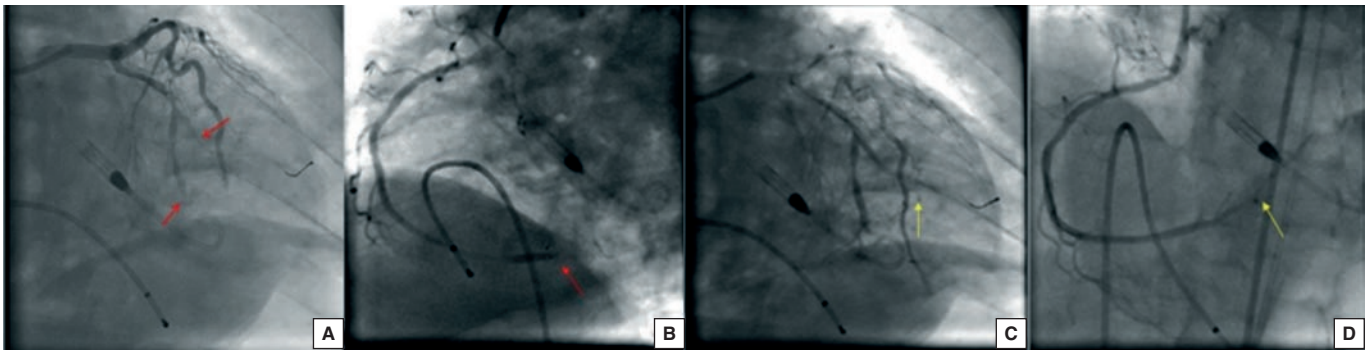

Figura 1. A: las flechas muestran embolización de la circunfleja distal. **B:** la flecha muestra embolización de la coronaria derecha distal. **C-D:** las flechas muestran el resultado tras el intervencionismo.

* **Autor para correspondencia:** Servicio de Cardiología, Àrea de Malalties del Cor, Hospital Universitario de Bellvitge, Feixa Llarga s/n, 08907 L'Hospitalet de Llobregat, Barcelona, España.
Correos electrónicos: maserrit@msn.com; mgracida@bellvitgehospital.cat (M. Gracida).

Online: 30-07-2019.
Full English text available from: www.recintervcardiol.org/en.
https://doi.org/10.24875/RECIC.M19000049
2604-7306 / © 2019 Sociedad Española de Cardiología. Publicado por Permanyer Publications. Este es un artículo *open access* bajo la licencia CC BY-NC-ND 4.0.

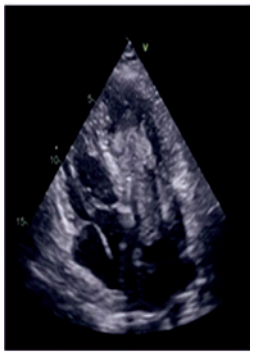

Figura 2. Masa desplazada al ventrículo izquierdo.

(figura 1C,D). Tras el intervencionismo se realizó ecocardiografía transtorácica que mostró la presencia de una masa intracavitaria adherida al techo de la aurícula izquierda con extensión al ventrículo izquierdo (figura 2). Ante estas imágenes y la inestabilidad hemodinámica persistente a pesar de los fármacos vasoactivos a dosis máximas y el soporte circulatorio percutáneo, se contactó con el equipo de cirugía cardiaca y se decidió implantar un oxigenador extracorpóreo de membrana de forma percutánea y retirar el Impella CP.

Previamente a su ingreso en la unidad de cuidados intensivos cardiológicos se realizó un escáner cerebral en el que se observó una oclusión completa de diferentes arterias intracraneales y edema cerebral difuso. Durante su estancia en la unidad de cuidados intensivos cardiológicos persistió en situación de *shock* cardiogénico refractario; se realizó una nueva ecocardiografía transtorácica en la que se observó una tumoración en la aurícula izquierda que condicionaba una doble lesión (insuficiencia y estenosis) mitral grave y disfunción grave del ventrículo izquierdo.

Una causa inusual de *shock* cardiogénico. ¿Cómo lo haría?

An unusual cause of cardiogenic shock. How would I approach it?

Ana Belén Cid Álvarez[a,b,*]

[a] *Unidad de Cardiología Intervencionista, Servicio de Cardiología, Hospital Clínico Universitario de Santiago de Compostela, Santiago de Compostela, A Coruña, España*
[b] *Centro de Investigación Biomédica en Red de Enfermedades Cardiovasculares (CIBERCV), Madrid, España*

VÉASE CONTENIDO RELACIONADO:
https://doi.org/10.24875/RECIC.M19000049
https://doi.org/10.24875/RECIC.M19000051

¿CÓMO LO HARÍA?

Los autores presentan el caso clínico de un varón de 61 años que, tras sufrir un episodio sincopal en su domicilio, fue valorado por los servicios de emergencias y trasladado al centro de referencia, donde se realizó una angioplastia primaria con el diagnóstico de infarto con elevación del segmento ST inferolateral, en situación de *shock* cardiogénico (SC), bajo tratamiento con aminas vasoactivas e intubación orotraqueal. A su llegada al laboratorio de hemodinámica, ante la persistencia en SC, se decidió como primera medida implantar un sistema de soporte mecánico circulatorio tipo Impella CP (AbioMed, Danvers, Massachusetts, Estados Unidos). Posteriormente se realizó una coronariografía que mostró una oclusión embólica de las arterias circunfleja y coronaria derecha, que se resolvió parcialmente con tromboaspiración y angioplastia simple. Sin embargo, ante la persistencia de la inestabilidad hemodinámica y el hallazgo por ecocardiografía tras el intervencionismo de una masa intracavitaria izquierda, se decidió retirar el Impella CP y se implantó un oxigenador extracorpóreo de membrana (ECMO).

Se trata de un caso muy interesante, no solo por la excepcionalidad de encontrarse una embolia coronaria múltiple como causa del SC, sino por el aprendizaje que puede obtenerse del tratamiento inicial del paciente, en el que destacan varios aspectos:

* **Autor para correspondencia:** Servicio de Cardiología, Hospital Clínico Universitario de Santiago de Compostela, Avda. da Choupana s/n, 15706 Santiago de Compostela, A Coruña, España.
Correo electrónico: belcid77@hotmail.com (A.B. Cid Álvarez).

Online: 30-07-2019.
Full English text available from: www.recintervcardiol.org/en.
https://doi.org/10.24875/RECIC.M19000050
2604-7306 / © 2019 Sociedad Española de Cardiología. Publicado por Permanyer Publications. Este es un artículo *open access* bajo la licencia CC BY-NC-ND 4.0.