

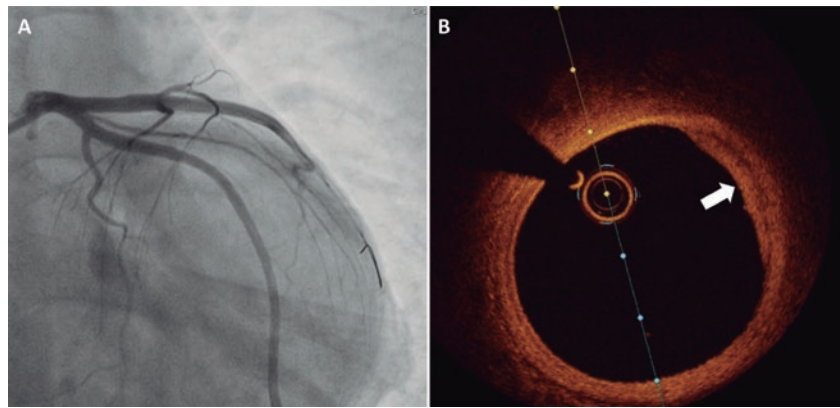Figura 2. A: nueva valoración mediante coronariografía invasiva sin rastro del defecto de llenado previo en el segmento proximal de la descendente anterior. **B:** la tomografía de coherencia óptica de esta región revela una placa aterosclerótica fibroadiposa sin signos de inestabilidad.

FINANCIACIÓN

Ninguna.

CONTRIBUCIÓN DE LOS AUTORES

Todos los autores han contribuido a la génesis de este manuscrito y aprobado su envío.

CONFLICTO DE INTERESES

Ninguno.

MATERIAL ADICIONAL



Se puede consultar material adicional a este artículo en su versión electrónica disponible en <https://doi.org/10.24875/RECIC.M22000356>.

BIBLIOGRAFÍA

1. Gulati R, Behfar A, Narula J, et al. Acute Myocardial Infarction in Young Individuals. *Mayo Clin Proc.* 2020;95:136-156.
2. Aparisi Á, Cubero-Gallego H, Tizón-Marcos H. Intracoronary imaging: review and clinical use. *REC Interv Cardiol.* 2022;4:228-237.
3. Kolte D, Yonetsu T, Ye JC, et al. Optical Coherence Tomography of Plaque Erosion: JACC Focus Seminar Part 2/3. *J Am Coll Cardiol.* 2021;78:1266-1274.
4. Chetty K, Lavoie A, Deghani P. A Literature Review of Cannabis and Myocardial Infarction-What Clinicians May Not Be Aware Of. *CJC Open.* 2021;3:12-21.

<https://doi.org/10.24875/RECIC.M22000357>

Papel del balón farmacoactivo en el tratamiento de la trombosis muy tardía de *stent*



Role of drug-coated balloon in the management of very late stent thrombosis

José Valencia*, Francisco Torres-Saura, Fernando Torres-Mezcua, Pascual Bordes, Javier Pineda y Juan Miguel Ruiz-Nodar

Unidad de Hemodinámica, Servicio de Cardiología, Hospital General Universitario Dr. Balmis, Alicante, España

Sr. Editor:

La trombosis muy tardía del *stent* (aquella que aparece al menos 1 año después del implante) es una complicación poco frecuente, pero de enorme relevancia clínica, cuyos mecanismos fisiopatológicos han sido ampliamente estudiados gracias a la utilización de técnicas

de diagnóstico intracoronarias, especialmente la tomografía de coherencia óptica. Los dos mecanismos principales encontrados han sido, en primer lugar, la neoaterosclerosis, y en segundo lugar los *struts* no endotelizados¹. A pesar de ello, su abordaje continúa siendo objeto de debate y se intenta enfocar hacia la resolución o la minimización de los factores que condujeron a su aparición.

* Autor para correspondencia.

Correo electrónico: jvalenciam@hotmail.com [J. Valencia].

Online el 20 de enero de 2023.

2604-7306 / © 2022 Sociedad Española de Cardiología. Publicado por Permanyer Publications. Este es un artículo *open access* bajo la licencia CC BY-NC-ND 4.0.

Tabla 1. Características clínicas y del procedimiento

	Paciente 1	Paciente 2	Paciente 3	Paciente 4	Paciente 5	Paciente 6
Sexo	Mujer	Varón	Varón	Varón	Varón	Varón
Edad (años)	71	81	83	52	63	75
Hipertensión	Sí	Sí	Sí	Sí	Sí	No
Diabetes	No	Sí	No	No	No	No
Dislipidemia	Sí	Sí	Sí	Sí	Sí	Sí
Tabaquismo	Sí	Exfumador	Exfumador	Sí	Exfumador	Exfumador
Insuficiencia renal	No (Cr 0,79)	No (Cr 0,78)	No (Cr 1,02)	No (Cr 1,02)	No (Cr 1,13)	No (Cr 0,98)
Años desde el implante del <i>stent</i>	19	3	4	6	15	10
Tratamiento previo	AAS	NACO	AAS	AAS	Clopidogrel	NACO + clopidogrel
Localización de la lesión culpable	Coronaria derecha media	Descendente anterior media	Injerto safena	Circunfleja distal	Diagonal	Coronaria derecha media
TIMI inicial	0	0	3	0	3	0
Dispositivo de predilatación	Scoring	NC	Cutting + NC	Scoring + cutting	NC	NC
TIMI final	3	3	3	3	3	3
Imagen intracoronaria	No	No	No	Sí	No	No
Tamaño del BFA utilizado	3,5	2,5 + 3	4	3	2,5	3
Tratamiento al alta	AAS + prasugrel	NACO + AAS + clopidogrel	AAS + ticagrelor	AAS + ticagrelor	AAS + ticagrelor	NACO + AAS + clopidogrel
Seguimiento (meses)	10	9	6	6	3	2
Eventos adversos en el seguimiento	No	No	No	No	No	No

AAS: ácido acetilsalicílico; BFA: balón farmacológico; Cr: creatinina en plasma (mg/dl); NACO: nuevo anticoagulante oral; NC: balón no distensible; TIMI: *Thrombolysis in Myocardial Infarction*.

Por otro lado, el balón farmacológico (BFA) lleva años en el arsenal terapéutico del cardiólogo intervencionista, siendo sus principales indicaciones el tratamiento de la reestenosis en el interior del *stent* y el tratamiento de las lesiones coronarias *de novo* en vaso pequeño. Están surgiendo con fuerza nuevas indicaciones, como son las bifurcaciones (en especial el tratamiento de la rama lateral) y las lesiones *de novo* en vaso grande. Sin embargo, existe un escenario clínico en el cual su utilización presentaba serias dudas: el síndrome coronario agudo con elevación del segmento ST (SCACEST). Al ser su principal mecanismo patogénico la rotura de placa acompañada de trombosis, y ser este diferente de la diana terapéutica del BFA, que consiste en inhibir la proliferación neointimal, se ha considerado inapropiado para el tratamiento del SCACEST. Así lo han mostrado los estudios realizados al respecto², aunque algunos estudios aislados y bien diseñados han conseguido buenos resultados, como el REVELATION³.

Por el contrario, en la trombosis muy tardía del *stent* asociada al fenómeno fundamental de la trombosis existen otros procesos patogénicos, como son la lesión reestenótica y la neoaterosclerosis, que sí podrían responder al tratamiento con BFA, incluso con menor riesgo de complicaciones que el del implante de un nuevo *stent*, al tratarse de un abordaje menos agresivo que este último que evita múltiples capas superpuestas de *stent* en el vaso culpable.

Se presenta la primera serie comunicada hasta la fecha de pacientes con trombosis muy tardía del *stent* que fueron tratados con BFA. Todos ellos firmaron el consentimiento informado y se recibió la aprobación del comité ético del hospital.

La **tabla 1** muestra las características clínicas, anatómicas y del procedimiento de los 6 pacientes incluidos. Destaca la aparición muy tardía de trombosis del *stent*, que en uno de los casos llega a los 19 años después del primer procedimiento. Cuatro pacientes presentaron trombosis total del vaso y en todos ellos se realizó trombectomía percutánea, no así en los otros 2 que presentaron trombosis parcial con TIMI (*Thrombolysis in Myocardial Infarction*) 3 basal. Cabe destacar que en 2 de los 6 pacientes se produjeron cambios significativos en la medicación en los días inmediatamente anteriores a la aparición del SCACEST. En el primero se suspendió la antiagregación en monoterapia por una intervención dental programada, y en el segundo se cambió la antiagregación de doble a monoterapia más anticoagulación oral por el desarrollo de una trombosis venosa profunda. En el único paciente al que se realizó una tomografía de coherencia óptica se identificó la neoaterosclerosis como mecanismo patogénico asociado a la trombosis (**figura 1** y **figura 2**). Todas las lesiones recibieron la adecuada preparación con distintos dispositivos de predilatación y modificación de la placa antes de la utilización del BFA, que en todos los casos fue el SeQuent Please Neo (B. Braun, Alemania) recubierto de paclitaxel. Tras un seguimiento clínico medio de 6 meses, no se registró ningún evento adverso.

Existe muy escasa evidencia científica acerca de la utilidad del BFA en el SCACEST secundario a trombosis muy tardía del *stent* (solo la publicación de casos clínicos aislados)⁴. Dado lo conceptualmente atractivo que parece el BFA como arma terapéutica de primer orden en este escenario clínico, consideramos necesaria la realización de estudios con un adecuado tamaño muestral y seguimiento clínico y

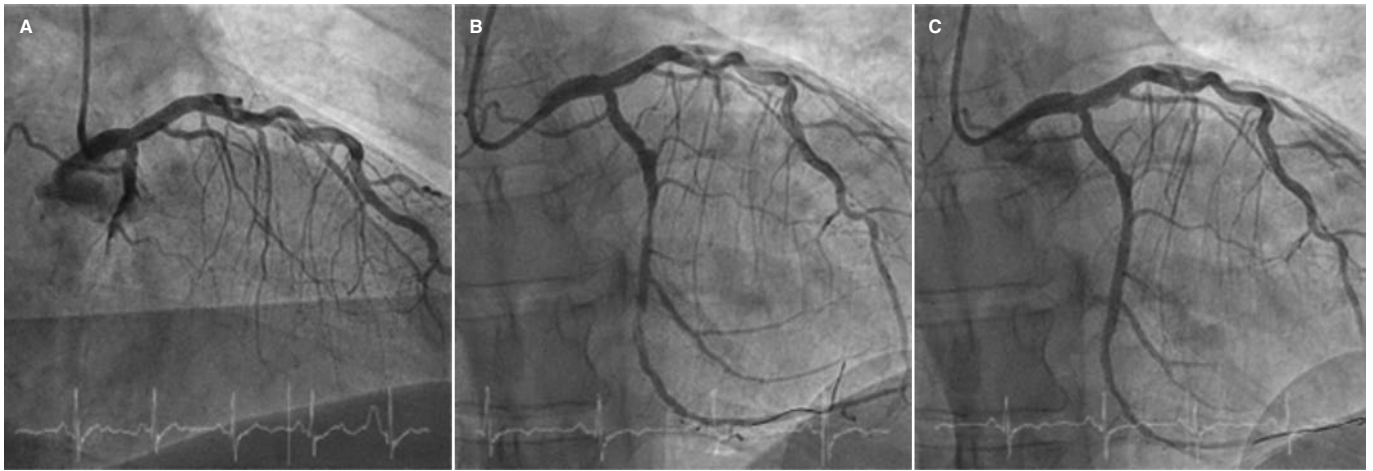


Figura 1. Angiografía del paciente al que se realizó estudio con tomografía de coherencia óptica. Imágenes de la coronariografía basal que muestran oclusión trombótica de la arteria circunfleja (A), tras la predilatación con balones modificadores de la placa (B) y resultado final con el uso de balón farmacocactivo (C).

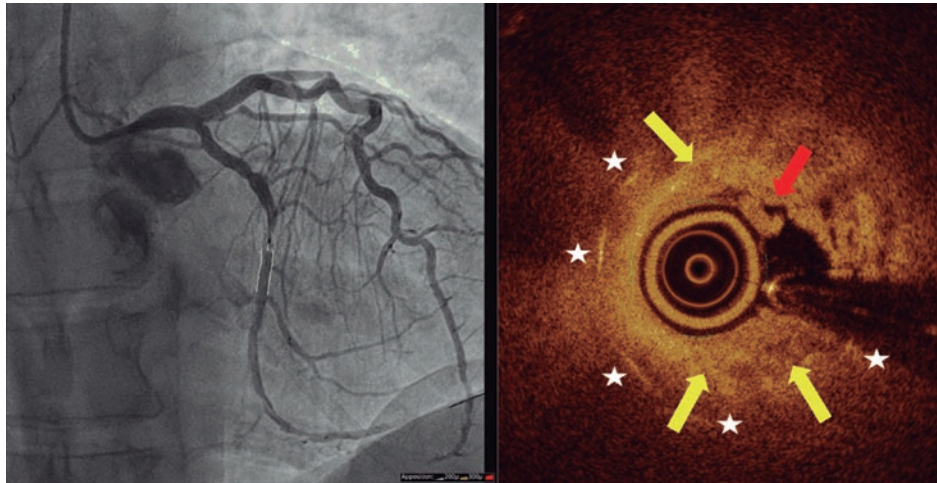


Figura 2. Imagen de tomografía de coherencia óptica con corregistro angiográfico obtenida tras conseguir flujo. Las flechas amarillas señalan el proceso de neoaterosclerosis (placa heterogénea reestenótica), la flecha roja indica el trombo rojo y las estrellas blancas marcan los *struts* del *stent*.

angiográfico para confirmar o rebatir dicha hipótesis. Se recalcan la necesidad de una correcta preparación de la lesión antes de la utilización del BFA y la conveniencia, o casi debería decirse *exigencia*, de realizar técnicas de imagen intracoronaria (en especial tomografía de coherencia óptica, por su mayor poder de resolución) para identificar de manera precisa los mecanismos patogénicos implicados. Por ello, la escasa utilización de dichas técnicas en nuestra serie constituye la principal limitación del estudio.

FINANCIACIÓN

Ninguna.

CONTRIBUCIÓN DE LOS AUTORES

Todos los autores participaron en la inclusión de pacientes y en la revisión del texto. J. Valencia realizó el manuscrito, el seguimiento clínico y la preparación de imágenes.

CONFLICTO DE INTERESES

Los autores declaran no tener conflictos de intereses en relación con el presente trabajo.

BIBLIOGRAFÍA

1. Adriaenssens T, Joner M, Godschalck TC, et al. Optical Coherence Tomography Findings in Patients With Coronary Stent Thrombosis. A Report of the PRESTIGE Consortium (Prevention of Late Stent Thrombosis by an Interdisciplinary Global European Effort). *Circulation*. 2017;136:1027-1031.
2. Jeger RV, Eccleshall S, Wan-Ahmad WA, et al. Drug-Coated Balloons for Coronary Artery Disease: Third Report of the International DCB Consensus Group. *JACC Cardiovasc Interv*. 2020;13:1391-1402.
3. Vos NS, Fagel ND, Amoroso G, et al. Paclitaxel-Coated Balloon Angioplasty Versus Drug-Eluting Stent in Acute Myocardial Infarction: The REVELATION Randomized Trial. *JACC Cardiovasc Interv*. 2019;12:1691-1699.
4. Alfonso F, Bastante T, Cuesta J, Benedicto A, Rivero F. Drug-Coated Balloon Treatment of Very Late Stent Thrombosis Due to Complicated Neointimal Hyperplasia. *Arq Bras Cardiol*. 2016;106:541-543.