

<https://doi.org/10.24875/RECIC.M22000333>

Implante percutáneo de válvula aórtica emergente en shock cardiogénico: a propósito de un caso



Emergency transcatheter aortic valve implantation in cardiogenic shock: a case report

Jorge García-Carreño^{a,b,*}, Iago Sousa-Casasnovas^{a,b}, Jorge Martínez-Solano^{a,b}, Jaime Elízaga^{a,b}, Francisco Fernández-Avilés^{a,b,c} y Manuel Martínez-Sellés^{a,b,c,d}

^a Servicio de Cardiología, Hospital General Universitario Gregorio Marañón, Instituto de Investigación Sanitaria Gregorio Marañón (IISGM), Madrid, España

^b Centro de Investigación Biomédica en Red de Enfermedades Cardiovasculares (CIBERCV), España

^c Facultad de Medicina, Universidad Complutense, Madrid, España

^d Facultad de Medicina, Universidad Europea de Madrid, Madrid, España

Caso finalista del curso Madrid ACCIS 2022

VÉASE CONTENIDO RELACIONADO:

<https://doi.org/10.24875/RECIC.M22000334>

Sr. Editor:

El implante percutáneo de válvula aórtica (TAVI) es una alternativa terapéutica que ha demostrado ser segura y eficaz en diferentes escenarios. En los últimos años se han reportado cada vez más casos de «TAVI urgente»^{1,2}. Actualmente, este término se suele usar para el implante realizado durante el ingreso por insuficiencia cardiaca descompensada, aunque el concepto engloba situaciones muy diferentes. En el shock cardiogénico la opción debe ser «TAVI emergente», entendido como el implante llevado a cabo en las primeras 72 horas de ingreso³. A continuación se presenta el caso de un paciente con estenosis aórtica grave que fue trasladado a nuestro centro en shock cardiogénico.

Varón de 67 años, hipertenso, exfumador y bebedor habitual. Ingresó inicialmente en otro centro por inicio de insuficiencia cardiaca. La presión arterial al ingreso fue 120/90 mmHg, con congestión global y necesidad de oxigenoterapia a bajo flujo. Se inició tratamiento diurético y se le realizó un ecocardiograma que evidenció una estenosis aórtica grave con disfunción sistólica izquierda. Presentaba insuficiencia hepática (alanina aminotransferasa 1.244 u/l, aspartato aminotransferasa 1.808 u/l, bilirrubina 2 mg/dl, razón internacional normalizada 2) y renal (creatinina 2,01 mg/dl), así como un lactato arterial de 2,8 mmol/l. Los marcadores cardiacos estaban elevados (fracción N-terminal del péptido natriurético tipo B 6753 pg/ml, troponina I ultrasensible 468-450 ng/ml). Ante el empeoramiento progresivo, se decide su traslado a la unidad de cuidados críticos cardiológicos de nuestro centro, donde a su llegada se procede a la canalización de un catéter de Swan-Ganz, que mostró:

- Saturación de la arteria pulmonar del 56% y saturación de la aorta del 98% (gafas nasales 2 l).
- Presión: aurícula derecha 16 mmHg, arteria pulmonar 55/35/42 mmHg, enclavamiento 32 mmHg y aorta 110/80/90 mmHg.
- Gasto cardiaco (termodilución) 2,8 l/min.

El ecocardiograma confirmó una fracción de eyección del ventrículo izquierdo del 10%, con insuficiencia mitral moderada (vídeo 1 del material adicional) y estenosis aórtica grave (figura 1A). El lactato arterial a su llegada fue de 3,6 mmol/l. Ante la situación de shock cardiogénico normotensivo se inició tratamiento inotrópico con dobutamina (hasta 12 µg/kg/min), consiguiendo una mejoría del índice cardiaco hasta 2,2 l/min/m² y la normalización del lactato en las primeras 8 horas de ingreso. Se realizaron tomografía computarizada (esa misma tarde) y coronariografía (al día siguiente por la mañana, figura 1B). Los resultados del cribado fueron favorables para implante de una prótesis percutánea:

Válvula aórtica tricúspide. Score calcio 2.100.

- Anillo aórtico: perímetro 88 mm, área 556 mm².
- Segmento sinusal: 35 × 33 × 33 mm.
- Distancia de anillo a tronco coronario izquierdo: 11 mm; derecho: 17 mm.
- Lesión significativa en la arteria descendente anterior ostial con flujo TIMI (*Thrombolysis in Myocardial Infarction*) 3 distal y sin datos sugestivos de complicación. Oclusión crónica total de la arteria coronaria derecha.
- Accesos femorales calcificados sin lesiones significativas y de adecuado calibre.

Una vez recuperado el fallo multiorgánico y normalizados los datos hemodinámicos por Swan-Ganz, el *Heart Team* decidió realizar «TAVI emergente» dada la situación de shock cardiogénico, difiriendo el abordaje de la enfermedad coronaria a un segundo tiempo.

Se procedió a la intubación del paciente previamente al procedimiento. A través de la arteria femoral izquierda, tras una predilatación con balón de 25 mm, se implantó una prótesis Evolut PRO

* Autor para correspondencia.

Correo electrónico: jgc.fire@gmail.com [J. García-Carreño].

Online el 3 de octubre de 2022.

2604-7306 / © 2022 Sociedad Española de Cardiología. Publicado por Permanyer Publications. Este es un artículo open access bajo la licencia CC BY-NC-ND 4.0.

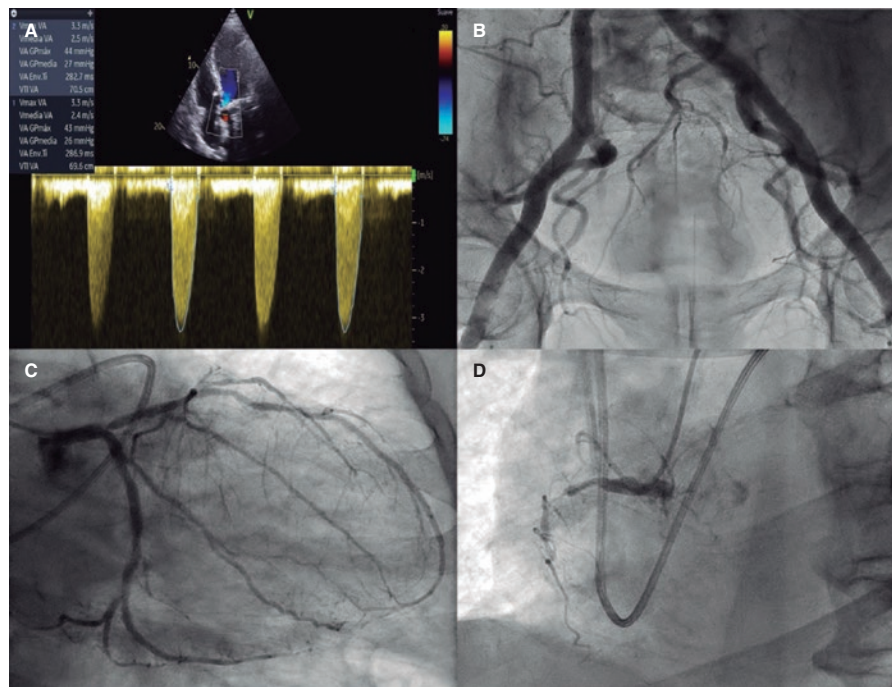


Figura 1. A: Doppler continuo a nivel de la válvula aórtica. B: angiografía femoral. C: lesión significativa en la arteria descendente anterior ostial con flujo TIMI 3 distal y sin datos sugestivos de complicación. D: Oclusión crónica total de la arteria coronaria derecha.

(Medtronic, Estados Unidos) n.º 34 en proyección de superposición de cúspides para optimizar el alineamiento comisural y minimizar el daño al sistema de conducción. El resultado final fue excelente, sin gradiente ni regurgitación aórtica residual. El paciente presentó bloqueo transitorio de rama izquierda, por lo que se realizó un test de estimulación auricular, sin alcanzar el punto de Wenckebach a 130 latidos por minuto, por lo que se retiró el electrocatéter. Se realizó el cierre de la arteria femoral izquierda con doble Perclose y mediante angiografía se constató el buen resultado (vídeo 2 del material adicional). La mejoría hemodinámica fue inmediata. Se destetó de manera progresiva de la dobutamina y se extubó precozmente. Se optimizó el tratamiento de beneficio pronóstico y la resonancia magnética cardiaca mostró una fracción de eyección del ventrículo izquierdo del 28%, con viabilidad en todo el miocardio. El paciente recibió el alta a las 2 semanas de ingreso para seguimiento estrecho y plantear revascularización coronaria ambulatoria.

Este caso ejemplifica el delicado balance entre el momento de la corrección de la causa del shock frente a la estabilización hemodinámica y la optimización de la perfusión orgánica. Una reciente revisión y metanálisis no encontró diferencias en el éxito del implante urgente frente al electivo, aunque sí una mayor incidencia de fracaso renal agudo³; fruto de la gravedad de la situación de estos enfermos, la mortalidad al mes tras el implante urgente es el doble que tras el electivo (8,8% frente a 4,4%). Si se consideran solo pacientes en shock cardiogénico, se ha descrito mayor mortalidad al mes (11,8-33,3%)^{4,5}. En conclusión, creemos que el «TAVI emergente» es una alternativa terapéutica que ofrece buenos resultados clínicos.

FINANCIACIÓN

No se ha recibido financiación para la realización de este artículo.

CONTRIBUCIÓN DE LOS AUTORES

Redacción del caso: J. García-Carreño, I. Sousa-Casasnovas, J. Martínez-Solano, J. Elizaga-Corrales, F. Fernández-Avilés y M. Martínez-Sellés. Obtención de las imágenes y vídeos: J. García-Carreño y J. Martínez-Solano. F. Fernández-Avilés y M. Martínez-Sellés tuvieron una contribución similar en el artículo.

CONFLICTO DE INTERESES

Ninguno.

MATERIAL ADICIONAL



Se puede consultar material adicional a este artículo en su versión electrónica disponible en <https://doi.org/10.24875/RECIC.M22000333>.

BIBLIOGRAFÍA

- Kolte D, Khera S, Vemulapalli S, et al. Outcomes Following Urgent/Emergent Transcatheter Aortic Valve Replacement: Insights From the STS/ACC TVT Registry. *JACC Cardiovasc Interv.* 2018;11:1175-1185.
- Elbadawi A, Elgendy IW, Mentias A, et al. Outcomes of urgent versus nonurgent transcatheter aortic valve replacement. *Catheter Cardiovasc Interv.* 2020;96:189-195.
- Aparisi A, Santos-Martínez S, Delgado-Arana JR, et al. Resultados del TAVI emergente comparado con el procedimiento electivo: metanálisis. *REC Interv Cardiol.* 2021;3:166-174.
- Fraccaro C, Tekes RC, Tchétché D, et al. Transcatheter aortic valve implantation (TAVI) in cardiogenic shock: TAVI-shock registry adults. *Catheter Cardiovasc Interv.* 2020;96:1128-1135.
- Frerker C, Schewel J, Schlüter M, et al. Emergency transcatheter aortic valve replacement in patients with cardiogenic shock due to acutely decompensated aortic stenosis. *Eurointervention.* 2016;11:1530-1536.