

adicional) con vaso distal de fino calibre y escaso recorrido. El aortograma mostró una válvula aórtica trivalva y calcificada, con apertura de los velos limitada e insuficiencia aórtica ligera; raíz aórtica y aorta ascendente no dilatadas y sin ateromatosis significativa (figura 3 y vídeo 2 del material adicional). La arteriografía de miembros inferiores mostró un eje ilíaco-femoral no calcificado ni tortuoso, con un diámetro mínimo de 7,3 mm en la arteria femoral común derecha y un diámetro mínimo de 7,7 mm en la arteria femoral común izquierda. Se calculó un riesgo a corto plazo de la *Society of Thoracic Surgeons* del 10,79%.

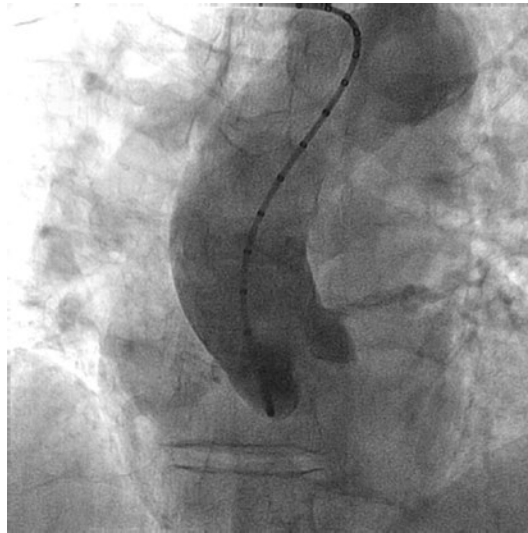


Figura 3. Aortograma que muestra la válvula aórtica trivalva con moderada calcificación de los velos, raíz aórtica y aorta ascendente no dilatadas, y sin ateromatosis significativa.

MATERIAL ADICIONAL



Se puede consultar material adicional a este artículo en su versión electrónica disponible en <https://doi.org/10.24875/RECIC.M19000039>.

Procedimientos simultáneos de TAVI transfemoral y angioplastia de tronco común trifurcado no protegido. ¿Cómo lo haría?



Simultaneous transfemoral TAVI and angioplasty of unprotected trifurcated left main coronary artery. How would I approach it?

Cristóbal A. Urbano-Carrillo*

Unidad de Hemodinámica y Cardiología Intervencionista, Hospital Regional Universitario de Málaga, Málaga, España

VÉASE CONTENIDO RELACIONADO:

<https://doi.org/10.24875/RECIC.M19000039>

<https://doi.org/10.24875/RECIC.M19000040>

¿CÓMO LO HARÍA?

El caso presentado supone un reto porque combina enfermedad coronaria grave de tronco trifurcado con estenosis aórtica grave en una paciente anciana con insuficiencia renal crónica.

* **Autor para correspondencia:** Unidad de Hemodinámica y Cardiología Intervencionista, Hospital Regional Universitario de Málaga, Avda. de Carlos Haya 84, 29010 Málaga, España.

Correo electrónico: cristobalurbano@gmail.com (C.A. Urbano-Carrillo).

Online: 24-07-2019.

Full English text available from: www.recintervcardiol.org/en.

<https://doi.org/10.24875/RECIC.M19000040>

2604-7306 / © 2019 Sociedad Española de Cardiología. Publicado por Permanyer Publications. Este es un artículo *open access* bajo la licencia CC BY-NC-ND 4.0.

Siguiendo las guías actuales, esta paciente, con una puntuación de la *Society of Thoracic Surgeons* > 10% y accesos femorales favorables, tiene una indicación I-B para un implante percutáneo de válvula aórtica (TAVI). No hay ningún otro factor que apoye la realización de cirugía salvo la existencia de enfermedad coronaria, que podría considerarse apropiada para *bypass* aortocoronario dada la complejidad de la lesión de tronco y por tener buenos lechos distales. Sin embargo, lo que incrementa más el riesgo quirúrgico de esta paciente es la combinación de un procedimiento de recambio valvular con puentes coronarios, por lo que si hay alguna opción de tratamiento percutáneo, como se cree que la tiene, nos parece lo más apropiado. Sentada la indicación de TAVI, tiene indicación II-A de revascularización percutánea al presentar una estenosis coronaria > 70% del diámetro en segmentos proximales, la puntuación Syntax I calculada con los datos disponibles es de 27 puntos (29 si se considera calcificación intensa), y al añadir los datos clínicos, el Syntax II indica una mortalidad a 4 años tras la intervención coronaria percutánea (ICP) del 44,2%, frente al 33,6% tras la cirugía, por lo que queda abierta la decisión por una u otra estrategia considerando el alto riesgo de ambas. Se optaría por ICP e implante de TAVI.

Otro aspecto controvertido es si se realizan la ICP y el TAVI de manera simultánea o en 2 tiempos.

Los argumentos a favor de 2 procedimientos separados son:

- Uno de los factores más importantes que hay que tener en cuenta al elegir la cronología de los procedimientos es la cantidad de contraste que se prevé utilizar, ya que el filtrado glomerular de 52 ml/min y la edad de la paciente hacen que el riesgo de nefropatía inducida por contraste sea alto. Si nos ajustamos a las recomendaciones actuales, que ponen como objetivo para reducir el riesgo de nefropatía inducida por contraste un cociente < 3,7 entre la cantidad de contraste administrado y el filtrado glomerular, el tope de contraste en esta paciente sería de 192,4 cc, lo que *a priori* podría antojarse algo ajustado para tratar de manera concomitante un tronco trifurcado y realizar un TAVI. Además, se considera necesaria la realización de una tomografía computarizada para planificar el TAVI, por lo que se incrementaría la necesidad total de contraste. Por ello, parece más seguro espaciar los procedimientos.
- Ese tiempo entre ICP y TAVI (propondríamos 4-6 semanas) permitiría evaluar la respuesta a la ICP tras el periodo de endotelización de los *stents*.
- Posibilidad de realizar una valvuloplastia aórtica con balón como puente hasta el TAVI, siempre que la insuficiencia aórtica basal no sea importante (en este caso se describe como ligera en la aortografía).

Y los argumentos a favor de 2 procedimientos simultáneos son:

- Aprovechar el acceso femoral secundario para ICP con catéter 8 Fr.
- Aprovechar el sistema de catéter guía y guía coronaria para el TAVI con el tronco común izquierdo (TCI) protegido durante el implante valvular.
- Disminuir el tiempo de hospitalización.
- Podría limitarse la utilización de contraste mediante la utilización de medios de imagen adicionales, como la ecocardiografía intravascular (IVUS) para el tratamiento del tronco, la ecocardiografía transesofágica para el TAVI, herramientas de fusión de imagen como Heart/EchoNavigator, o acceso femoral ecoguiado. Además, es posible posicionar catéteres (*pigtail*) en cada seno aórtico para encontrar la proyección coplanar y guiar el implante sin necesidad de contraste.

Al sopesar lo expresado anteriormente, si la situación clínica de la paciente lo permite se planificaría primero la ICP con valvuloplastia aórtica y posteriormente, en 4-6 semanas, el TAVI.

La actuación sobre el TCI sería:

- Acceso femoral secundario (izquierda) de 8 o 9 Fr en función del perfil de balón que se vaya a utilizar para la valvuloplastia.
- Catéter guía EBU de 3,5 o 4.0 de 8 Fr.
- Guías a la descendente anterior (DA) y ambas ramas intermedias.
- IVUS desde el TCI a la DA, ramas intermedias y circunfleja, para valorar el tercio distal del tronco y la carga de calcio del *ostium*.
- En caso de calcificación circunferencial, aterectomía rotacional; si no es así, predilatación con *scoring balloon* o balón de corte.
- Tomando la DA como rama principal y en función del resultado de la IVUS:
 - Si el IVUS en las ramas intermedias muestra una afección limitada: técnica provisional *stenting*, predilatar ambas ramas secundarias e implante de *stent* de TCI a DA, con técnica de optimización proximal para adaptar la desproporción de calibre. Si fuera necesario por mal resultado en una o ambas ramas, procederíamos con *stent* en T y protrusión o *stent* en T invertido, con recuce y triple *kissing* final. Podría valorarse el uso de balón liberador de fármacos para las ramas accesorias.
 - Si IVUS en ambas ramas intermedias y TCI muestra enfermedad con malos predictores de buen resultado sin implante de *stent*: técnica de triple *stent*, doble *kissing stent* o *minicrush* (*stent* a ambas ramas intermedias como ramas secundarias cubriendo el *ostium* y protruyendo ligeramente en el TCI), último *stent* de tronco a la DA, recruzando hacia ambas ramas, con *kissing-balloon* secuenciales y finalizando con triple *kissing* final.

- En ambas opciones se considera la circunfleja como rama secundaria con la estrategia de mantenerla abierta, pero sin intención de tratar inicialmente.
- Cierre percutáneo con ProGlide (Abbott Vascular, Redwood, CA, Estados Unidos).

En cuanto al tipo de válvula, en esta decisión es importante tener en cuenta la posible necesidad de acceso al TCI tras el TAVI, sobre todo considerando que la tasa de reestenosis en las trifurcaciones tratadas con 2 o más *stents* es alta. La altura de salida del TCI, la longitud y la calcificación de las valvas, y la anchura de los senos, se deben estudiar en la tomografía computarizada previa para planificar el implante y elegir la prótesis. La prótesis de balón expandible tiene la ventaja de ser más corta y, si la altura es suficiente, incluso puede quedar inferior a la salida del TCI; en contra, es necesaria una sobreestimulación para su implante. Las prótesis autoexpandibles recapturables pueden implantarse sin necesidad de sobreestimulación, y con poco contraste si usamos técnicas de fusión o ecocardiografía transesofágica; en contra, a pesar de tener celdas amplias, el TCI queda enjaulado y podría dificultar su acceso tras el implante. En cualquier caso, siempre debe prevalecer el modelo con el que más experiencia tenga el equipo implantador.

Procedimientos simultáneos de TAVI transfemoral y angioplastia de tronco común trifurcado no protegido. Resolución



Simultaneous transfemoral TAVI and angioplasty of unprotected trifurcated left main coronary artery. Case resolution

Beatriz Toledano*, Xavier Carrillo, Oriol Rodríguez-Leor, Victòria Vilalta, Josepa Mauri y Eduard Fernández-Nofrerías

Servicio de Cardiología, Instituto del Corazón, Hospital Germans Trias i Pujol, Badalona, Barcelona, España

VÉASE CONTENIDO RELACIONADO:

<https://doi.org/10.24875/RECIC.M19000039>

<https://doi.org/10.24875/RECIC.M19000040>

RESOLUCIÓN DEL CASO

Se valoró por el equipo multidisciplinario y, considerando su edad y su alto riesgo quirúrgico, se rechazó para tratamiento quirúrgico. Se completó el estudio mediante angiotomografía computarizada, que mostró que la paciente era apta para realizar un implante percutáneo de válvula aórtica (TAVI) transfemoral (figura 1A,B).

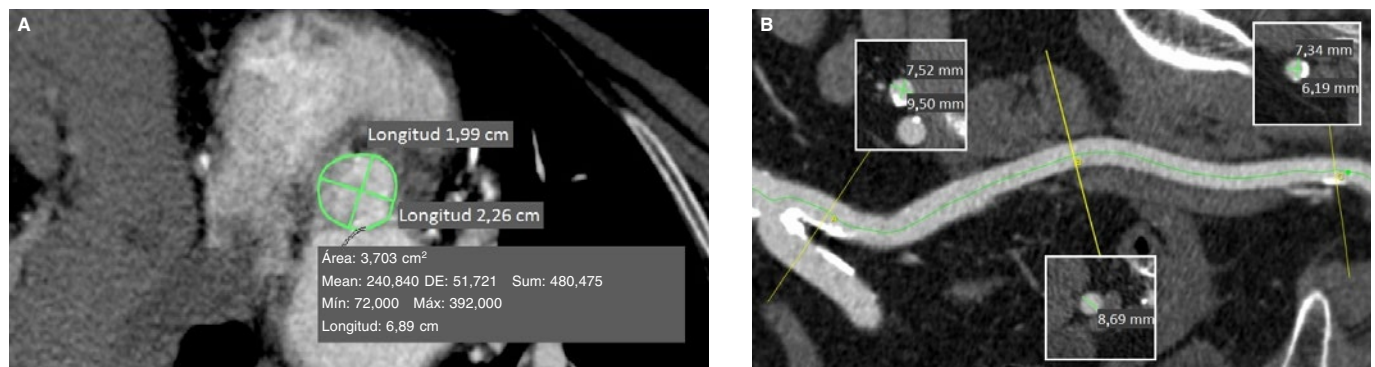


Figura 1. Angiotomografía computarizada antes del procedimiento. **A:** medidas del anillo valvular aórtico: diámetro mínimo 1,99 cm, diámetro máximo 2,26 cm, perímetro 6,89 cm, área derivada del perímetro 3,70 cm². **B:** medidas del eje ilíaco-femoral izquierdo: diámetro mínimo de la arteria femoral común 6,19 mm, diámetro mínimo de la arteria ilíaca externa 8,69 mm, diámetro mínimo de la arteria ilíaca primitiva 7,52 mm. Máx: máximo; Mean: media; Mín: mínimo; DE: desviación estándar; Sum: suma.

* **Autor para correspondencia:** Instituto del Corazón, Hospital Germans Trias i Pujol, Carretera Canyet s/n, 08916 Badalona, Barcelona, España. Correo electrónico: beatriztoledanoleon@gmail.com [B. Toledano].

Online: 24-07-2019.

Full English text available from: <https://www.recintervcardiol.org/en>.

<https://doi.org/10.24875/RECIC.M19000041>

2604-7306 / © 2019 Sociedad Española de Cardiología. Publicado por Permanyer Publications. Este es un artículo *open access* bajo la licencia CC BY-NC-ND 4.0.