



## Láser Excimer en lesiones coronarias gravemente calcificadas: tiempo de romper el mito

Lucía Cobarro<sup>◇</sup>, Alfonso Jurado-Román<sup>◇</sup>, Daniel Tébar-Márquez, Silvio Vera-Vera, Artemio García-Escobar, Clara Ugueto, Cristina Contreras, Borja Rivero, Santiago Jiménez-Valero, Guillermo Galeote y Raúl Moreno

Departamento de Cardiología, Hospital Universitario La Paz, Madrid, España

### RESUMEN

**Introducción y objetivos:** El uso contemporáneo y los resultados de la aterectomía coronaria con láser Excimer (ELCA) en el intervencionismo coronario percutáneo (ICP) de lesiones coronarias gravemente calcificadas no están establecidos. El objetivo de este estudio fue evaluar la eficacia, seguridad y resultados a 1 año de ELCA en este escenario.

**Métodos:** Se revisaron de forma retrospectiva las características clínicas y angiográficas, y los resultados de los procedimientos de revascularización de lesiones gravemente calcificadas tratadas con ICP asistido por ELCA en nuestro centro entre 2016 y 2022.

**Resultados:** Se incluyeron 78 pacientes consecutivos (80 procedimientos) (edad media  $71,2 \pm 8,6$  años, 80,5% varones). La presentación clínica fue enfermedad arterial coronaria estable en 45 (56,2%) pacientes y síndromes coronarios agudos en 33 (43,8%). Todas las lesiones presentaban calcificación grave. Además, el 40% eran lesiones incruzables, el 28,75% lesiones indilatables, el 2,5% reestenosis intrastent, el 6,25% infraexpansión del stent y el 7,5% oclusiones crónicas. La combinación de  $\geq 2$  de los escenarios anatómicos anteriores existió en el 12,5% de los procedimientos. La fluencia máxima fue de  $73 \pm 9,6$  mJ/mm<sup>2</sup> y la frecuencia máxima de  $72,7 \pm 10,4$  Hz. ELCA con lavado con solución salina se utilizó inicialmente en todos los procedimientos y se utilizó contraste en 2 procedimientos. La tasa de éxito de ELCA y de éxito técnico fueron del 91,25%. Fueron necesarias terapias adyuvantes de modificación de placa en 4 casos. La tasa de éxito clínico fue del 87,5%. Ocurrieron complicaciones relacionadas con ELCA en 2 (2,5%) procedimientos. Tras una mediana de seguimiento de 15,5 meses (IQR, 5,0-29,3), se produjeron eventos cardiovasculares adversos mayores (MACE) (nueva revascularización de la lesión diana, infarto de miocardio o muerte cardiaca) en 9 pacientes (11,25%).

**Conclusiones:** A pesar de la complejidad de la ICP en lesiones gravemente calcificadas, ELCA demostró ser efectivo con una incidencia relativamente baja de complicaciones relacionadas con ELCA y MACE en el seguimiento.

**Palabras clave:** ICP compleja. Láser coronario. Lesiones coronarias calcificadas.

## Excimer laser coronary atherectomy in severely calcified lesions: time to bust the myth

### ABSTRACT

**Introduction and objectives:** No previous studies have established the contemporary use and outcomes of Excimer laser coronary atherectomy (ELCA) in percutaneous coronary intervention (PCI) of severely calcified coronary lesions. The aim of this study was to assess the safety, efficacy, and 1-year outcomes of ELCA in this setting.

**Methods:** We retrospectively examined the clinical and angiographic characteristics and procedural outcomes of severely calcified lesions treated with ELCA-assisted PCI in our institution between 2016 and 2022.

**Results:** Seventy-eight consecutive patients (80 procedures) were included (mean age  $71.2 \pm 8.6$  years, 80.5% men). Clinical presentation was stable coronary artery disease in 45 patients (56.2%) and acute coronary syndromes in 33 (43.8%). All the lesions were severely calcified. In addition, 40% were uncrossable lesions, 28.75% were undilatable lesions, 2.5% showed in-stent restenosis, 6.25% showed stent underexpansion, and 7.5% were chronic total occlusions. The combination of  $\geq 2$  of the above anatomic settings was found in 12.5% of the procedures. The maximum fluence was  $73 \pm 9.6$  mJ/mm<sup>2</sup>, and the maximum frequency was  $72.7 \pm 10.4$  Hz. The saline flushing technique was initially used in all the procedures, while contrast was used in 2 procedures. The ELCA success and technical success rates were both 91.25%. Adjuvant plaque modification therapies were required in

<sup>◇</sup> Lucía Cobarro y Alfonso Jurado-Román han contribuido por igual como autores principales.

\* Autor para correspondencia.

Correo electrónico: [alfonsojuradoroman@gmail.com](mailto:alfonsojuradoroman@gmail.com) [A. Jurado-Román].

Recibido el 19 de junio de 2023. Aceptado el 1 de septiembre de 2023. Online el 27 de diciembre de 2023.

Full English text available from: <https://www.recintervcardiol.org/en>.

2604-7306 / © 2023 Sociedad Española de Cardiología. Publicado por Permanyer Publications. Este es un artículo open access bajo la licencia CC BY-NC-ND 4.0.

4 patients. The clinical success rate was 87.5%. ELCA-related complications occurred in 2 procedures (2.5%). After a median follow-up of 15.5 months [IQR, 5.0-29.3], major adverse cardiac events (MACE) (target lesion revascularization, myocardial infarction or cardiac death) occurred in 9 patients (11.25%).

**Conclusions:** Despite the complexity of PCI in severely calcified lesions, ELCA was effective with a relatively low incidence of ELCA-related complications and MACE during follow-up.

**Keywords:** Complex PCI. Excimer laser coronary atherectomy. Calcified coronary lesions.

## Abreviaturas

**AR:** aterectomía rotacional. **ELCA:** aterectomía coronaria con láser Excimer; **ICP:** intervencionismo coronario percutáneo; **MACE:** eventos cardiovasculares adversos mayores; **OTC:** oclusión coronaria total crónica; **RIS:** reestenosis intra-stent.

## INTRODUCCIÓN

La presencia de calcificación coronaria moderada o grave es relativamente habitual en pacientes tratados con intervencionismo coronario percutáneo (ICP)<sup>1</sup> y está muy ligada a la edad avanzada y a la alta prevalencia de comorbilidad, como diabetes o insuficiencia renal crónica. La calcificación coronaria se asocia a un menor índice de éxito del ICP y de revascularización completa, mayor número de complicaciones asociadas a la intervención y mayor incidencia de eventos cardiovasculares adversos mayores (MACE)<sup>2</sup>.

A pesar de contar con diversas técnicas de modificación de la placa, las lesiones coronarias gravemente calcificadas siguen siendo un desafío para llevar a cabo un ICP exitoso.

La aterectomía coronaria con láser Excimer (ELCA) es una técnica de modificación de la placa que ha demostrado ser útil en diversos escenarios, tales como fracaso del balón (lesiones infranqueables o no dilatables), oclusiones totales crónicas (OTC), infraexpansión del stent, reestenosis intra-stent (RIS) y lesiones trombóticas. Durante los últimos años, la mayor experiencia adquirida por los hemodinamistas, sumada a la estandarización de la técnica de ELCA, han ampliado sus indicaciones y reducido su índice de complicaciones<sup>3,4</sup>.

No obstante, su efectividad en el tratamiento de lesiones calcificadas sigue siendo objeto de debate. Aunque algunas series de ELCA aseguran que existe una asociación entre la presencia de calcificación grave y el fracaso del láser, lo cierto es que la calcificación de moderada a grave se encuentra en más del 60% de los casos en algunas series de ELCA con un alto porcentaje de éxito<sup>9</sup>, lo cual sugiere que esta técnica podría ser útil en dicho contexto<sup>10</sup>.

Ante la falta de evidencia en este escenario concreto, el objetivo de nuestro estudio fue evaluar el perfil de seguridad y eficacia de la ELCA en lesiones coronarias gravemente calcificadas, así como los resultados del seguimiento a medio plazo en un registro de un único centro.

## MÉTODOS

### Población de pacientes

Estudio retrospectivo y observacional unicéntrico, en el que se incluyen todos los pacientes consecutivos tratados con ICP asistido con ELCA para el manejo de lesiones gravemente calcificadas. El período de estudio fue de marzo de 2016 a agosto de 2022.

Se excluyeron aquellas intervenciones en las que se realizó ELCA para indicaciones distintas de la calcificación. En todos los pacientes, la indicación de ICP se basó en la presencia de síntomas

compatibles con angina, en la evidencia de isquemia demostrada o en ambas. El estudio siguió las recomendaciones internacionales de investigación clínica establecidas en la Declaración de Helsinki. Todos los participantes otorgaron su consentimiento informado por escrito y se obtuvo la aprobación del comité de ética del centro. El estudio tuvo en cuenta las variables de sexo y género según las directrices SAGER. Se hizo seguimiento de los pacientes en las consultas de cardiología de su hospital terciario de referencia entre 3 y 6 meses después de la intervención, y luego con los intervalos de tiempo establecidos por el médico tratante.

Se analizaron las características clínicas y angiográficas, los aspectos técnicos de la intervención y los eventos cardiovasculares descritos durante la hospitalización y tras el alta.

### Intervención

Todas las intervenciones fueron llevadas a cabo por 5 hemodinamistas experimentados en ELCA. La decisión de realizar ELCA se basó en la presencia de calcificación angiográfica grave.

Se utilizó por defecto el acceso radial. Todos los casos se trataron con el sistema de láser Excimer CVX-300 (Philips, Países Bajos) y catéteres de 0,9 o 1,4 mm. En todos los procedimientos se empleó por defecto la técnica de infusión de solución salina fisiológica, quedando a criterio del operador la fluencia (mJ/mm<sup>2</sup>), la frecuencia o la tasa de repetición (Hz), y la posibilidad de usar ELCA sin infusión de solución salina fisiológica o con contraste. Se realizó dilatación adicional con balón no distensible en todos los procedimientos. Se incluyeron todos aquellos pacientes en quienes se empleó otra técnica de modificación de la placa en combinación con ELCA. Todos los procedimientos de ICP se realizaron con arreglo a las recomendaciones clínicas actuales<sup>11</sup>.

### Definiciones

Las lesiones con calcificación grave se definieron angiográficamente como opacidades radiológicas observadas en la fluoroscopia sin movimiento cardíaco previo a la inyección de contraste y con compromiso de uno o ambos lados de la luz<sup>12</sup>. Las lesiones incruzables con balón se definieron como aquellas que no se pudo atravesar con el balón ni con el microcatéter de perfil más bajo disponible, a pesar del avance exitoso de la guía en sentido distal a la lesión, con buen soporte del catéter guía y con un extensor del catéter guía cuando fue necesario. Las lesiones no dilatables con balón se definieron como aquellas en las que un balón no distensible (diámetro 1:1 respecto al diámetro del vaso) no logró una expansión adecuada. El flujo anterógrado se evaluó según la escala *Thrombolysis in Myocardial Infarction* (TIMI).

El éxito de la ELCA se definió como la capacidad de cruzar la lesión por completo con el catéter láser o, cuando esto no fue posible, como la capacidad de permitir el posterior paso y la expansión de un balón de tamaño 1:1 con respecto al diámetro del vaso tras la aplicación del láser. El éxito técnico se definió como una estenosis residual < 30% y un grado de flujo TIMI 3 anterógrado en el vaso diana. El éxito clínico se definió como éxito técnico más ausencia de MACE durante la hospitalización en curso (entendiendo como tales la revascularización de la lesión diana, infarto de miocardio asociado a la intervención o muerte de causa cardiovascular). Las complicaciones asociadas a la intervención incluyeron perforación coronaria desencadenante de taponamiento cardiaco con necesidad de drenaje pericárdico, disección limitante del flujo, fenómeno de *no-reflow*, inestabilidad hemodinámica, infarto de miocardio tipo 4a según la Cuarta Definición Universal de Infarto de Miocardio<sup>13</sup>, arritmias ventriculares y hemorragias mayores (sangrados que requieren transfusión o intervención quirúrgica o percutánea). Los MACE durante el seguimiento se definieron como un compuesto de revascularización de la lesión diana, infarto de miocardio o muerte de causa cardiovascular.

### Análisis estadístico y recogida de datos

Todos los datos se tomaron de las historias clínicas electrónicas de los pacientes y se introdujeron en una base de datos local. El estudio de las angiografías se realizó empleando un *software* de análisis coronario cuantitativo y por valoración visual de los hemodinamistas. Las variables categóricas se expresaron como valores absolutos y porcentajes, y las continuas como media y desviación estándar o como mediana y rango intercuartílico (RIC) 25-75, según fuese su distribución normal o no. Todos los análisis se realizaron empleando el *software* estadístico StatIC 16.1.

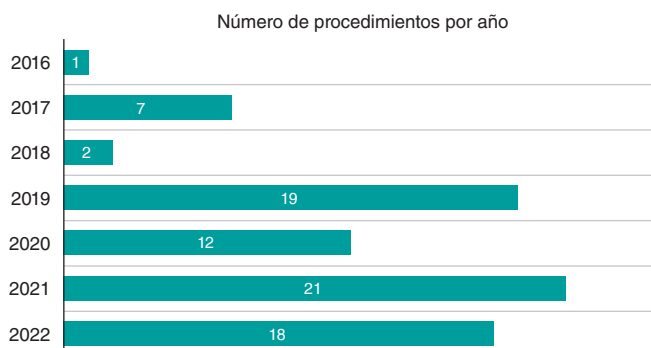
## RESULTADOS

### Características clínicas

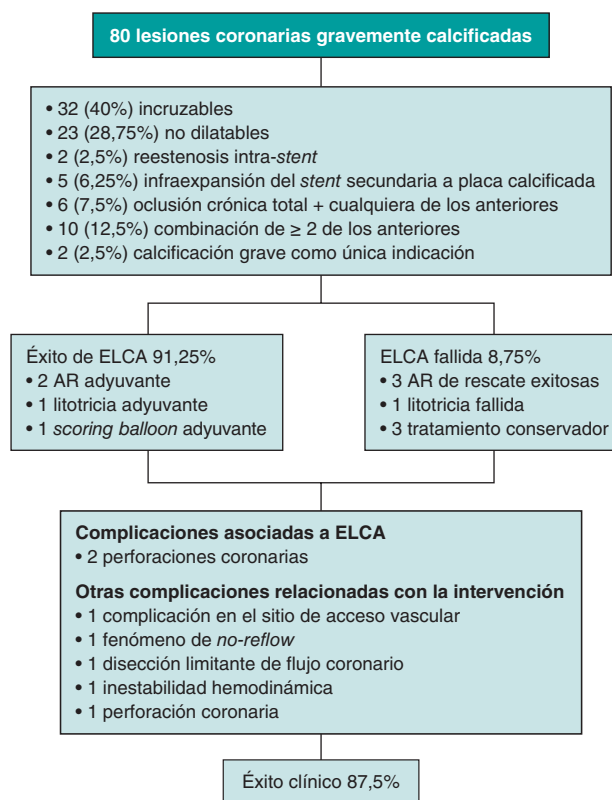
Durante el período de estudio, 78 pacientes con lesiones coronarias gravemente calcificadas fueron tratados en 80 ICP asistidos con ELCA, y se incluyeron en el análisis. Los pacientes asistidos con ELCA por una indicación distinta de la calcificación grave fueron excluidos. La distribución del número de intervenciones realizadas cada año, entre marzo de 2016 y mayo de 2022, se muestra en la **figura 1**. El diagrama de flujo de los pacientes del presente estudio puede verse en la **figura 2**. La media de edad fue de 71,2 ± 8,6 años, 62 pacientes (80,5%) eran hombres y hubo una alta prevalencia de factores de riesgo cardiovascular. La fracción de eyección del ventrículo izquierdo media fue del 52,9 ± 12,5%. Habían tenido algún ICP previo 39 pacientes (50%). La presentación clínica fue cardiopatía isquémica estable en 45 intervenciones (56,2%), infarto agudo de miocardio sin elevación del segmento ST en 28 (35%) e infarto agudo de miocardio con elevación del segmento ST en 7 (8,8%). Las características clínicas iniciales se muestran en la **tabla 1**.

### Características angiográficas

Se observó enfermedad multivaso grave en 56 pacientes (71,8%). La descendente anterior fue el vaso diana más frecuente (38,75%). En 7 procedimientos (8,75%) se identificó más de 1 vaso diana. La configuración anatómica del vaso diana incluyó lesiones incruzables en 32 casos (40%), lesiones no dilatables en 23 (28,75%), RIS en 2 (2,5%) e infraexpansión del *stent* asociada a la placa calcificada en 5 (6,25%). En 6 intervenciones (7,5%), la principal indicación para ELCA fue OTC más cualquiera de los anteriores escenarios anatómicos. En 10 intervenciones (12,5%), la indicación de ELCA fue la suma de 2 o más de las anteriores. Se realizó ELCA con la indicación única de lesión gravemente calcificada, no incluida en ninguna de las configuraciones anatómicas anteriores, en 2 procedimientos (2,5%).



**Figura 1.** Distribución anual, de marzo de 2016 a mayo de 2022, del número de procedimientos de intervencionismo coronario percutáneo con aterectomía coronaria con láser Excimer.



**Figura 2.** Diagrama de flujo de pacientes del presente estudio. AR: aterectomía rotacional; ELCA: aterectomía coronaria con láser Excimer; ICP: intervencionismo coronario percutáneo.

### Características de la intervención

El acceso fue radial en 44 casos (55%); cuando este se empleó de inicio, no hubo necesidad de cambiar de acceso en ningún caso. El tratamiento antiagregante plaquetario doble consistió en pretratamiento con ácido acetilsalicílico y bloqueadores orales del receptor P2Y<sub>12</sub> en 58 pacientes (72,5%). La elección del inhibidor del receptor P2Y<sub>12</sub> se dejó a criterio médico. Se utilizó cangrelor en pacientes que no habían recibido previamente tratamiento antiagregante plaquetario doble. Tras la intervención y durante el seguimiento, el tratamiento antiagregante plaquetario doble se prescribió de la siguiente forma: para tratar la cardiopatía isquémica estable (n = 45) se usó clopidogrel en 21 pacientes, ticagrelor en 10 pacientes y prasugrel en 3 pacientes. Para el manejo de cuadros agudos (n =

**Tabla 1.** Características clínicas basales

Edad, años	71,2 ± 8,6
Sexo masculino	62 (80,5%)
Índice de masa corporal (kg/m <sup>2</sup> )	28,7 ± 4,2
Hipertensión	70 (89,7%)
Dislipemia	61 (78,2%)
Diabetes mellitus	46 (59,0%)
Fumador actual	19 (24,4%)
ICP previo	39 (50,0%)
CABG previa	39 (50,0%)
Hemoglobina (g/dl)	13,5 ± 5,3
Creatinina sérica (mg/dl)	1,42 ± 1,8
Fracción de eyección (%)	52,9% ± 12,5
<b>Presentación clínica (n = 98)</b>	
Cardiopatía isquémica estable	45 (56,2%)
IAMSEST	28 (35,0%)
IAMCEST	7 (8,8%)

CABG: cirugía de revascularización coronaria; IAMCEST: infarto agudo de miocardio con elevación del segmento ST; IAMSEST: infarto agudo de miocardio sin elevación del segmento ST; ICP: intervencionismo coronario percutáneo. Los datos expresan n (%) o media ± desviación estándar.

35) se administró ticagrelor en 16 pacientes, prasugrel en 10 pacientes y clopidogrel en 7 pacientes. Se empleó un inhibidor de la GPIIb/IIIa (tirofiban) en 6 intervenciones (7,5%).

Se realizaron técnicas de imagen intracoronaria en 58 intervenciones (72,5%). La tomografía de coherencia óptica (OCT) se empleó en 48 intervenciones (60%) y la ecografía intravascular en 10 (12,5%).

El soporte circulatorio con balón de contrapulsación intraaórtico solo fue necesario en 1 paciente, en contexto de revascularización del tronco común izquierdo.

En lo referente a la técnica de ELCA, la mayoría de las lesiones se trataron con catéteres láser de 0,9 mm (97,5%). En 2 pacientes se emplearon catéteres más grandes, de 1,4 mm (1 caso de RIS en la descendente anterior y 1 lesión calcificada en un injerto de vena safena). Se utilizó solución salina fisiológica para lavado en todas las intervenciones, y fue necesario el uso de contraste en 2 intervenciones (figura 3). El límite de fluencia fue de  $73 \pm 9,6$  mJ/mm<sup>2</sup> y la frecuencia fue de  $72,7 \pm 10,4$  Hz. La fluencia más alta (80 mJ/mm<sup>2</sup>) fue necesaria en 48 (60%) intervenciones y la frecuencia más alta (80 Hz) también en 48 (60%) intervenciones. Se administraron una media de  $5.103 \pm 3.120$  pulsos y el láser se usó una mediana de 62 segundos [RIC, 40-91].

Se implantó al menos 1 *stent* farmacológico de nueva generación en 70 procedimientos (87,5%). En las intervenciones restantes no se implantaron *stents*, bien porque ya había *stents* implantados (6 RIS y 2 casos de infraexpansión del *stent*), razón por la cual se emplearon balones no distensibles o farmacológicos, o bien por el fracaso de ELCA (2 casos).

Las características angiográficas y los datos de la intervención, así como la estrategia empleada, se resumen en la tabla 2.

## Resultados de la intervención

La tasa de éxito de la ELCA fue del 91,25%. En lesiones incruzables, la tasa de éxito fue del 78,1%, y en otros escenarios anatómicos fue del 100% ( $p < 0,001$ ). Las tasas de éxito de la ELCA en los diferentes escenarios anatómicos descritos se representan en la figura 4.

En las intervenciones guiadas por técnicas de imagen intracoronaria, la tasa de éxito de la ELCA fue del 98,3%, pero bajó hasta el 72,7% en los ICP no guiados por técnicas de imagen intracoronaria ( $p < 0,001$ ). La expansión final del *stent* se analizó mediante imagen intracoronaria en 32 procedimientos. La expansión media del *stent* fue del 80,3% [RIC, 68,2-95,2].

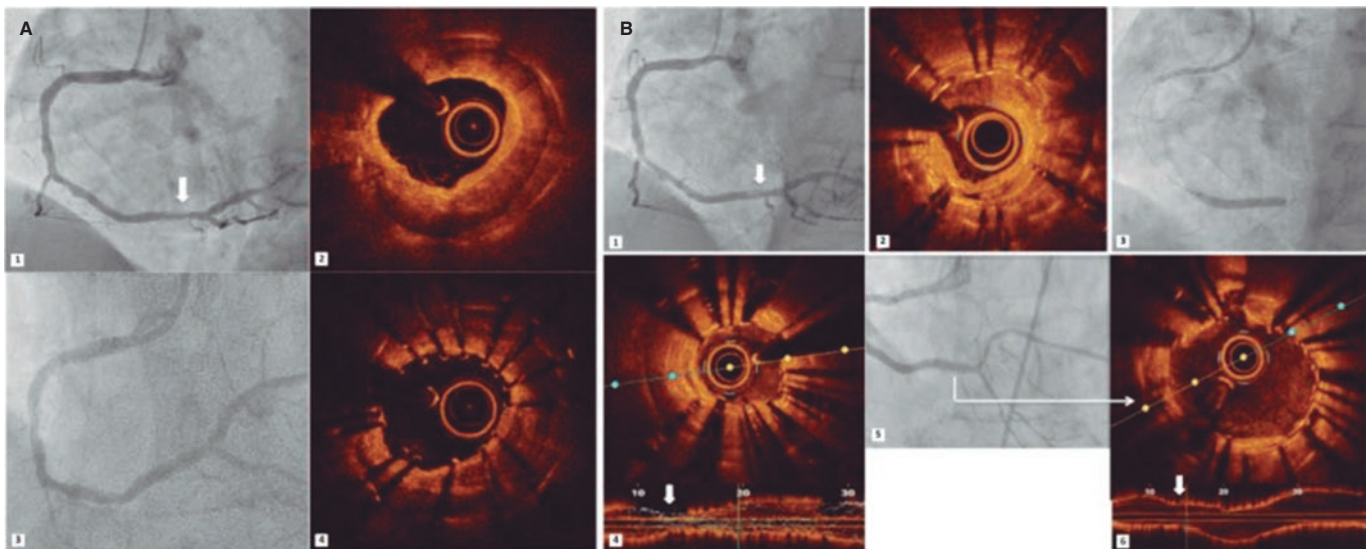
A pesar del éxito de la ELCA, se emplearon terapias adyuvantes de modificación de la placa (además del inflado de balón no distensible tras la ELCA) en 4 intervenciones: aterectomía rotacional (AR) en 2, litotricia en 1 y balón de corte (*scoring balloon*) en 1. Las intervenciones en las que la ELCA permitió la realización subsiguiente de AR (técnica RASER<sup>14</sup>) o de litotricia con un resultado exitoso (técnica ELCA-*tripsy*<sup>15</sup>) se consideraron ELCA exitosas.

La ELCA fracasó en 7 casos (8,75%); no obstante, la AR sí tuvo éxito en 2 de ellos. En 1 se intentó una litotricia intravascular, sin éxito. En otro procedimiento hubo que interrumpir prematuramente la intervención a petición del paciente. En los 2 pacientes restantes no se intentó ninguna terapia de rescate y recibieron tratamiento conservador. Los casos en que la ELCA no permitió pasar a AR ni a litotricia intravascular no se clasificaron como técnicas RASER ni ELCA-*tripsy*. Globalmente, el porcentaje de éxito técnico fue del 91,25%.

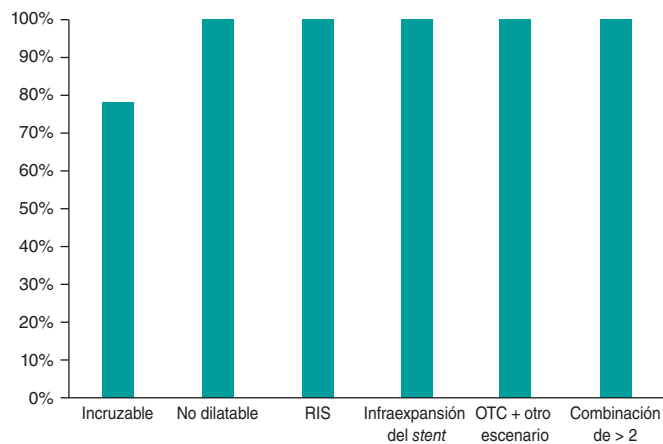
## Resultados hospitalarios y durante el seguimiento

Hubo complicaciones asociadas a la ELCA en 2 procedimientos (2,5%), por perforación coronaria tras la aplicación del láser, con sellado inmediato tras el implante del *stent* (si bien fue necesario realizar una pericardiocentesis en los 2 casos). Se observó una tercera perforación, no inmediatamente después de la aplicación del láser, sino tras la dilatación con balón no distensible. En 2 de las perforaciones, la lesión diana fue una lesión gravemente calcificada y no dilatada localizada en la arteria descendente anterior. La tercera perforación ocurrió en una lesión incruzable en la coronaria derecha. En todas ellas se empleó un catéter de 0,9 mm y se usó ELCA al límite de la fluencia y la frecuencia durante la infusión de solución salina fisiológica. No se obtuvieron imágenes intracoronarias previas a la realización de la ELCA en ninguno de estos pacientes; el catéter de cruce de OCT no logró atravesar la lesión en 2 pacientes y no se intentó cruzar en el tercero. Tras la aplicación del láser coronario y el implante de *stent*, se realizó OCT en 2 intervenciones, que confirmó el buen resultado final.

En 4 pacientes se observaron otras complicaciones asociadas a la intervención no vinculadas a la ELCA. Un paciente desarrolló una complicación en el sitio de acceso vascular, que cursó con hemorragia retroperitoneal y sangrado grave que requirió transfusión y embolización transarterial de una rama de la arteria femoral profunda, con evolución clínica favorable. Otro paciente con estenosis aórtica grave y función ventricular izquierda deteriorada mostró inestabilidad hemodinámica que requirió soporte con inotrópicos e intubación orotraqueal durante el ICP. En 1 paciente se observó ausencia de restauración del flujo miocárdico tras el implante del *stent*, que se resolvió con la infusión intracoronaria de adenosina. En el paciente restante ocurrió una disección coronaria durante el avance de la guía previa aplicación de ELCA complicada con un hematoma intracoronario oclusivo que, no obstante, se resolvió tras ICP de emergencia, con revascularización exitosa. Ningún paciente falleció durante la intervención y 3 pacientes fallecieron durante el



**Figura 3.** Reestenosis intra-*stent* e infraexpansión del *stent* tratadas mediante aterectomía coronaria con láser Excimer (ELCA). Reestenosis intra-*stent* (RIS) grave (A1) (flecha) del *stent* farmacoactivo previamente implantado en la coronaria derecha. La tomografía de coherencia óptica (OCT) confirmó la presencia de neoaterosclerosis calcificada con un área luminal mínima (ALM) de 1,25 mm<sup>2</sup> (A2). Se implantó un *stent* liberador de everolimus (2,75 × 20 mm), y a pesar de la posdilatación con un balón no distensible de 3 mm (A3), la siguiente OCT que se realizó confirmó la infraexpansión del *stent* (ALM: 2,1 mm<sup>2</sup>) (A4). Transcurridos 16 meses, se observó una RIS crítica del anterior *stent* (B1) (flecha) con proliferación neo-intimal heterogénea (B2). Se realizó una aterectomía con láser seguida de dilatación con balón no distensible de 3 y 3,5 mm hasta 24 atm, y se implantó 1 *stent* liberador de sirolimus de 3 mm cuya expansión se confirmó en la angiografía (B3), pero no en la OCT (infraexpansión; ALM: 1,5 mm<sup>2</sup>) (B4) (flecha). Se repitió la aplicación del láser con inyección de contraste y se dilató con un balón no distensible de 4 mm, logrando entonces la adecuada expansión del *stent* (ALM: 4,5 mm<sup>2</sup>) (B5 y B6) (flecha).



**Figura 4.** Tasa de éxito de la aterectomía coronaria con láser Excimer en diferentes configuraciones anatómicas. RIS: reestenosis intra-*stent*; OTC: oclusión coronaria crónica total.

ingreso, aunque la revascularización tuvo éxito, por causas cardiovasculares no asociadas a la intervención (principalmente insuficiencia cardíaca avanzada) y 1 por sepsis respiratoria. No hubo ninguna otra complicación intrahospitalaria. La tasa de éxito clínico fue del 87,5%.

Tras una mediana de seguimiento de 15,5 meses [RIC, 5,02-29,3] ocurrieron MACE en 9 pacientes (11,25%). Se llevó a cabo revascularización de la lesión diana en 7 pacientes (8,9%), en todos como consecuencia de una RIS. La mediana de tiempo hasta la revascularización de la lesión diana en los pacientes con ICP asistido por ELCA exitosa fue de 11,4 meses [RIC, 8,1-22,6]. Sobrevino parada cardiorrespiratoria tras la trombosis aguda del *stent* en 1 paciente con revascularización exitosa, cuya familia informó de una mala

adherencia al tratamiento antiagregante plaquetario. Un paciente falleció de insuficiencia cardíaca avanzada tras 3 años de seguimiento, a pesar de haber tenido una revascularización exitosa. Tres pacientes fallecieron por causas no cardiovasculares.

Los resultados de la intervención, los resultados clínicos y las principales complicaciones se resumen en la tabla 3. No hubo diferencias significativas en los resultados entre hombres y mujeres.

## DISCUSIÓN

Los principales hallazgos de nuestro estudio son: a) la ELCA se asoció a una alta tasa de éxito técnico en lesiones coronarias gravemente calcificadas, tanto por sí sola como en combinación con otras técnicas de modificación de placa, con una tasa aceptable de complicaciones asociadas a ella; b) la tasa de éxito fue mayor en las lesiones no dilatables que en las incruzables, y fue del 100% en las lesiones peri-*stent* (infraexpansión del *stent* o RIS).

Tal como se ha descrito en series previas, las lesiones calcificadas presentan tasas más altas de ICP fallidos, complicaciones y morbimortalidad<sup>2,16</sup>. Aunque se sabe que la ELCA no actúa directamente sobre la placa de calcio, las placas ateromatosas calcificadas tienen una composición mixta a base de lípidos, colágeno y otras fibras proteicas<sup>1,17</sup>. Gracias a sus propiedades fotoquímicas, fototérmicas y fotocinéticas, la ELCA interactúa con estos componentes modificando la estructura de la placa y facilitando así la angioplastia en lesiones con calcificación grave<sup>17</sup>. Además, en algunos casos, como en nuestra serie, la ELCA complementa otras técnicas de modificación de la placa, lo cual permite pasar el microcatéter para introducir guías de aterectomía específicas o incluso el balón de litotricia<sup>14,15</sup>. La técnica RASER se utilizó en 2 pacientes y la ELCA-*tripsy* en otro, con éxito técnico en los 3 casos.

No existen series específicas contemporáneas sobre el uso de ELCA en lesiones con calcificación grave, y los datos que aparecen en la

**Tabla 2.** Características angiográficas y de la intervención

Características angiográficas	
<i>Vaso diana</i>	
Descendente anterior	31 (38,75%)
Coronaria derecha	28 (35,0%)
Circunfleja izquierda	10 (12,5%)
Tronco común izquierdo	4 (5,0%)
<i>Enfermedad multivaso</i>	56 (71,8%)
<i>Indicación para ELCA</i>	
Lesión incruzable con balón	32 (40%)
Lesión no dilatada con balón	23 (28,75%)
Reestenosis intra-stent	2 (2,5%)
Infraexpansión del stent	5 (6,25)
Oclusión crónica total	6 (7,75%)
Suma de 2 o más de las anteriores	10 (12,5%)
Calcificación grave como única indicación	2 (2,5%)
<i>Bifurcación</i>	14 (17,7%)
<i>Aorto-ostal</i>	2 (2,5%)
Características de la intervención	
<i>Sitio de acceso</i>	
Radial	44 (55,0%)
Femoral	33 (41,2%)
Femoral-radial	3 (3,8%)
<i>Catéter guía</i>	
6 Fr	40 (50,0%)
7 Fr	34 (42,5%)
<i>Imágenes intracoronarias</i>	
OCT	48 (60,0%)
IVUS	10 (12,5%)
<i>Catéter láser</i>	
Catéter de intercambio rápido de 1,4 mm	2 (2,5%)
Catéter de intercambio rápido de 0,9 mm	78 (97,5%)
<i>Límite de fluencia (mJ/mm<sup>2</sup>)</i>	72,97 ± 9,6
<i>Límite de frecuencia (Hz)</i>	72,7 ± 10,4
<i>Número de pulsos</i>	5103 ± 3120
<i>Tiempo total de láser (s)</i>	62 [40-91]
<i>Volumen de contraste (ml)</i>	211 ± 68,0
<i>Tiempo de fluoroscopia (min)</i>	30 [22-39]
<i>Dosis de radiación (Gy/cm<sup>2</sup>)</i>	103 [79-185]
<i>Tiempo de la intervención (min)</i>	72 [55-100]
<i>Implante del stent</i>	70 (87,5%)
<i>Diámetro del stent</i>	3,04 ± 0,50
<i>Número de stents por intervención</i>	1,8 ± 1,14
<i>Longitud total del stent (mm)</i>	43,7 ± 25,7
<i>Dispositivo de asistencia ventricular izquierda</i>	1 (1,25%)
<i>Tiempo de realización del ICP (n = 98)</i>	
Ad hoc	22 (27,5%)
Dilatada	58 (72,5%)

ELCA: aterectomía coronaria con láser Excimer; ICP: intervencionismo coronario percutáneo; IVUS: ecografía intravascular; OCT: tomografía de coherencia óptica.

Los datos expresan n (%), media ± desviación estándar o mediana [rango intercuartílico].

**Tabla 3.** Resultados clínicos y de la intervención

Éxito clínico y de la intervención	n (%)
<i>Éxito de la ELCA</i>	
Lesión incruzable con balón	25 (78,13%)
Lesión no dilatada con balón	23 (100%)
Reestenosis intra-stent	2 (100%)
Infraexpansión del stent	5 (100%)
Oclusión crónica total	6 (100%)
Suma de 2 o más de las anteriores	10 (100%)
Calcificación grave como única indicación	2 (100%)
<i>Éxito técnico</i>	73 (91,25%)
<i>Éxito clínico</i>	70 (87,5%)
Complicaciones asociadas a la ELCA	
<i>Perforación coronaria</i>	2 (2,5%)
Complicaciones de la intervención no asociadas a la ELCA	
<i>Complicación del sitio de acceso vascular sin hemorragia mayor</i>	1 (1,25%)
<i>Perforación coronaria</i>	1 (1,25%)
<i>Diseción limitante del flujo</i>	1 (1,25%)
<i>Inestabilidad hemodinámica</i>	1 (1,25%)
<i>No reflow</i>	1 (1,25%)
<i>Arritmia ventricular</i>	0 (0%)
MACE intrahospitalarios	
<i>Angina recurrente con necesidad de RLD</i>	0 (0%)
<i>Infarto de miocardio asociado a la intervención</i>	1 (1,25%)
<i>Insuficiencia cardíaca de nueva aparición</i>	0 (0%)
<i>Accidente vascular cerebral</i>	0 (0%)
<i>Muerte de causa cardiovascular</i>	3 (3,75%)
<i>Mortalidad por cualquier causa</i>	4 (5,0%)
MACE tras el alta	
<i>RLD</i>	7 (8,75%)
<i>Infarto de miocardio por trombosis del stent</i>	1 (1,25%)
<i>Muerte de causa cardiovascular</i>	2 (2,5%)
<i>Muerte de causa no cardiovascular</i>	3 (3,75%)

ELCA: aterectomía coronaria con láser Excimer; MACE: eventos adversos cardiovasculares mayores; RLD: revascularización de la lesión diana.

literatura médica son contradictorios. Bilodeau et al.<sup>18</sup> confirmaron altas tasas de éxito de la intervención (93%) y de éxito clínico (86%) en una serie de 95 pacientes con lesiones coronarias complejas, 57 de ellos con calcificación significativa. El registro multicéntrico Laser Veterans Affairs (LAVA)<sup>7</sup> analizó el uso de ELCA en 131 lesiones coronarias diana complejas, de las cuales el 62% eran lesiones moderada o gravemente calcificadas, e informó unas tasas de éxito técnico y de éxito de la intervención del 90 y el 88,8%, respectivamente, lo cual coincide con nuestros resultados. En el estudio

LEONARDO<sup>19</sup>, en el que el 75% de las lesiones estaban calcificadas, quedó demostrado que unos niveles altos de energía láser son seguros y efectivos (tasa de éxito del 93,7%). En nuestra serie, el límite de fluencia y de frecuencia fue necesario en el 60% de las intervenciones, con tasas de éxito similares.

En la actualidad, la principal indicación de la ELCA es el tratamiento de lesiones incruzables o no dilatables. A diferencia de otras técnicas de modificación de la placa, en las lesiones incruzables el catéter láser puede avanzar sobre cualquier guía de angioplastia de 0,014 pulgadas que cruce la lesión. En un registro multicéntrico de los Estados Unidos, la tasa de éxito del ICP asistido por láser para el manejo de OTC incruzables con balón fue del 95%, superior al de la AR (89%) en este contexto<sup>20</sup>. En un estudio retrospectivo realizado por Karacsonyi et al.<sup>21</sup>, el uso de láser para el manejo de OTC incruzables o no dilatables con balón se asoció a tasas de éxito técnico (del 91,5 frente al 83,1%) y de la intervención (88,9 frente al 81,6%) más altas que en los casos en que no se utilizó el láser. Ojeda et al.<sup>9</sup> realizaron un registro multicéntrico de 126 lesiones infranqueables que arrojó una tasa de éxito de la ELCA en torno al 81,8%. En dicho registro, la calcificación grave se asoció de manera independiente al fracaso de ELCA, un hallazgo ya descrito en un estudio previo<sup>22</sup>. En nuestra serie (con calcificación grave en el 100% de los pacientes), aunque la tasa de éxito global de la ELCA fue del 91,25%, en las lesiones incruzables fue menor que en las no dilatables (78,1 frente al 100%), de modo parecido a lo obtenido por Ojeda et al.<sup>9</sup> en su serie. La tasa de éxito más baja de las lesiones incruzables y gravemente calcificadas probablemente se deba a la diferente composición de la placa y a la distribución del calcio coronario. Además, el mayor uso de técnicas de imagen intracoronaria también podría asociarse a mejores resultados (el 72,5% en nuestra serie frente al 22,5% en la de Ojeda et al.<sup>9</sup>). Cabe mencionar que una tasa de éxito de la ELCA del 78,1% en lesiones infranqueables con calcificación grave podría considerarse un resultado razonable en el sentido de que, ante la imposibilidad de cruzar una lesión con un microcatéter, la ELCA sería la única alternativa a efectos de revascularización.

En otros escenarios, la tasa de éxito de la ELCA en nuestra serie fue alta y parecida a la de otras series. Se ha informado de tasas de éxito de la ELCA del 86 al 93% en el manejo de las OTC<sup>23</sup>. Aunque en el tratamiento de las OTC la AR se asocia a tasas de éxito parecidas (del 89 al 95,6%)<sup>24,25</sup>, los índices de flujo lento y de ausencia de restauración del flujo miocárdico son más altos<sup>24</sup>. En pacientes con infraexpansión del *stent* y RIS, la ELCA es factible y efectiva<sup>26,27</sup>, con una tasa de éxito del 100% en nuestra serie.

El uso de imagen intravascular es útil para guiar el ICP en el tratamiento de estenosis coronarias calcificadas<sup>28,29</sup>. Sin embargo, los porcentajes contemporáneos de uso de imágenes intravasculares en ICP complejos siguen siendo bajos<sup>30</sup>. En nuestro estudio se emplearon técnicas de imagen intracoronaria en 72 intervenciones (73,4%), y estas tuvieron una tasa de éxito más alta. Su menor uso en lesiones incruzables probablemente se deba a que el catéter de cruce de OTC guiado por ecografía intravascular no puede cruzar la lesión, y no a una menor tasa de éxito *per se*.

## Limitaciones

Nuestro estudio no está exento de limitaciones. En primer lugar, se trata de un estudio observacional con un tamaño de muestra pequeño. Sin embargo, hasta donde nosotros sabemos, es la serie más grande de ELCA realizadas específicamente en lesiones muy calcificadas en ICP contemporáneos. En segundo lugar, la gravedad de la calcificación de las lesiones se evaluó inicialmente mediante coronariografía convencional, que tiene una sensibilidad entre baja y moderada frente a la ecografía intravascular y la OCT. Además,

en ocasiones, el calcio coronario observado en la angiografía convencional es un hallazgo accidental que no influye en la dilatación con balón ni en la expansión del *stent* con técnicas convencionales. No obstante, el uso de técnicas de imagen intracoronaria fue mayor que en series anteriores y confirmó la gravedad de la calcificación en todos los pacientes. Además, muchos casos fueron lesiones incruzables, lo cual limitó el uso de imagen intracoronaria para definir la calcificación desde el inicio de la intervención. Por último, los hemodinamistas de este estudio eran operadores experimentados en ELCA, lo cual podría limitar la extrapolación de nuestros resultados, ya que la ELCA no está disponible en la mayoría de los centros y requiere una curva de aprendizaje.

## CONCLUSIONES

La ELCA es una herramienta útil para el manejo de lesiones con calcificación grave y tiene una tasa de éxito alta, sobre todo en lesiones no dilatables o *peri-stent*. Esta técnica también es razonablemente segura, puesto que se utiliza en procedimientos intervencionistas de alta complejidad. Futuros estudios aleatorizados deberían arrojar más luz sobre el papel de la ELCA en el manejo de lesiones coronarias gravemente calcificadas.

## FINANCIACIÓN

Este estudio no ha recibido ninguna subvención del sector público ni privado, así como tampoco de ninguna organización sin ánimo de lucro.

## CONSIDERACIONES ÉTICAS

Todos los pacientes firmaron un formulario de consentimiento informado y se obtuvo la aprobación del comité de ética del centro. El estudio ha tenido en cuenta las variables de sexo y género según las directrices SAGER.

## DECLARACIÓN SOBRE EL USO DE INTELIGENCIA ARTIFICIAL

No se han empleado herramientas de inteligencia artificial en la elaboración de este estudio.

## CONTRIBUCIÓN DE LOS AUTORES

A. Jurado-Román concibió y diseñó el estudio. L. Cobarro y A. Jurado-Román realizaron el análisis y redactaron el borrador inicial. L. Cobarro, A. Jurado-Román, D. Tébar-Márquez, S. Vera-Vera, A. García-Escobar, C. Ugueto, C. Contreras, B. Rivero, S. Jiménez-Valero, G. Galeote y R. Moreno recopilaron los datos y revisaron la versión final del texto.

## CONFLICTO DE INTERESES

R. Moreno es editor asociado de *REC: Interventional Cardiology*; se ha seguido el procedimiento editorial establecido en la revista para garantizar la gestión imparcial del manuscrito.

A. Jurado-Román es *proctor* de Philips-Biomedco, Boston Scientific, CSI-World Medica y Medtronic Inc, y ha recibido honorarios como conferenciante de Boston Scientific, Abbott Vascular, World Medica, Biotronik, Philips-Biomedco e Inari. R. Moreno ha recibido honorarios como conferenciante de Medtronic Inc, Boston Scientific, Abbott Vascular, Biosensors, Biotronik, Edwards Lifesciences, AMGEN, AstraZeneca, Daiichi Sankyo New Vascular Therapies y Biosensors.

## ¿QUÉ SE SABE DEL TEMA?

- La aterectomía coronaria con láser Excimer (ELCA) es una técnica de modificación de la placa que ha demostrado ser útil en varios escenarios, como uso fallido de balón (lesiones incruzables o no dilatables), oclusiones crónicas totales, infraexpansión del *stent*, reestenosis intra-*stent* y lesiones trombóticas.
- En los últimos años, la experiencia acumulada por los hemodinamistas, sumada a la estandarización de la técnica láser, ha ampliado sus indicaciones y disminuido sus tasas de complicaciones.
- La eficacia de la ELCA en lesiones calcificadas sigue siendo una cuestión controvertida. Por un lado, algunas series de ELCA han descrito que existe una relación entre la calcificación grave y el fracaso del láser; por otro, en ciertas series de ELCA con altas tasas de éxito se observa calcificación de moderada a grave en más del 60% de los casos, lo cual es indicativo de que esta técnica podría ser útil en este marco.

## ¿QUÉ APORTA DE NUEVO?

- La ELCA tiene una alta tasa de éxito técnico en lesiones coronarias gravemente calcificadas, tanto sola como junto con otras técnicas de modificación de la placa, con unas aceptables tasas de complicaciones asociadas a ella.
- La tasa de éxito es mayor en las lesiones no dilatables que en las incruzables, y fue del 100% en las lesiones peristent (infraexpansión del *stent* o reestenosis intra-*stent*). No obstante, la ELCA podría ser la única alternativa para el manejo de lesiones incruzables a efectos de revascularización.
- Los resultados clínicos tras una mediana de seguimiento de 15,5 meses fueron favorables, si se tiene en cuenta la complejidad inherente a este escenario clínico.

## BIBLIOGRAFÍA

- Mori H, Torii S, Kutyna M, Sakamoto A, Finn AV, Virmani R. Coronary Artery Calcification and its Progression: What Does it Really Mean? *JACC Cardiovasc Imaging.* 2018;11:127-142.
- Huisman J, van der Heijden LC, Kok MM, et al. Impact of severe lesion calcification on clinical outcome of patients with stable angina, treated with newer generation permanent polymer-coated drug-eluting stents: A patient-level pooled analysis from TWENTE and DUTCH PEERS (TWENTE II). *Am Heart J.* 2016;175:121-129.
- Jawad-Ul-Qamar M, Sharma H, Vetrugno V, et al. Contemporary use of excimer laser in percutaneous coronary intervention with indications, procedural characteristics, complications and outcomes in a university teaching hospital. *Open Heart.* 2021;8:e001522.
- Sintek M, Coverstone E, Bach R, et al. Excimer Laser Coronary Angioplasty in Coronary Lesions: Use and Safety From the NCDR/CATH PCI Registry. *Circ Cardiovasc Interv.* 2021;14:e010061.
- Stone GW, de Marchena E, Dageforde D, et al. Prospective, Randomized, Multicenter Comparison of Laser-Facilitated Balloon Angioplasty Versus Stand-Alone Balloon Angioplasty in Patients With Obstructive Coronary Artery Disease. *Circulation.* 2019;140:1714-1721.
- Ocaranza-Sánchez R, Abellás-Sequeiros RA, Galvão-Braga C, Trillo-Nouche R, González-Juanatey JR. Uso de aterectomía coronaria con LASER Excimer como terapia coadyuvante en intervencionismo coronario percutáneo. *Rev Esp Cardiol.* 2016;69:867-868.
- Karacsonyi J, Armstrong EJ, Truong HTD, et al. Contemporary Use of Laser During Percutaneous Coronary Interventions: Insights from the Laser Veterans Affairs (LAVA) Multicenter Registry. *J Invasive Cardiol.* 2018;30:195-201.
- Mohandes M, Rojas S, Moreno C, Fernández F, Fuertes M, Guarinos J. Excimer Laser in Percutaneous Coronary Intervention of Device Uncrossable Chronic Total and Functional Occlusions. *Cardiovasc Revasc Med.* 2020;21:657-660.
- Ojeda S, Azzalini L, Suárez de Lezo J, et al. Excimer laser coronary atherectomy for uncrossable coronary lesions. A multicenter registry. *Catheter Cardiovasc Interv.* 2021;98:1241-1249.
- Jurado-Román A, Gómez-Menchero A, Gonzalo N, et al. Plaque modification techniques to treat calcified coronary lesions. Position paper from the ACI-SEC. *REC Interv Cardiol.* 2023;5:46-61.
- Neumann FJ, Sousa-Uva M, Ahlsson A, et al. 2018 ESC/EACTS Guidelines on myocardial revascularization. *Eur Heart J.* 2019;40:87-165.
- Mintz GS, Popma JJ, Pichard AD, et al. Patterns of Calcification in Coronary Artery Disease. *Circulation.* 1995;91:1959-1965.
- Thygesen K. 'Ten Commandments' for the Fourth Universal Definition of Myocardial Infarction 2018. *Eur Heart J.* 2019;40:226-226.
- Egred M. RASER angioplasty. *Catheter Cardiovasc Interv.* 2012;79:1009-1012.
- Jurado-Román A, García A, Moreno R. ELCA-Tripsy: Combination of Laser and Lithotripsy for Severely Calcified Lesions. *J Invasive Cardiol.* 2021;33:E754-E755.
- Copeland-Halperin RS, Baber U, Aquino M, et al. Prevalence, correlates, and impact of coronary calcification on adverse events following PCI with newer-generation DES: Findings from a large multiethnic registry. *Catheter Cardiovasc Interv.* 2018;91:859-866.
- Tsutsui RS, Sammour Y, Kalra A, et al. Excimer Laser Atherectomy in Percutaneous Coronary Intervention: A Contemporary Review. *Cardiovasc Revasc Med.* 2021;25:75-85.
- Bilodeau L, Fretz EB, Taeymans Y, Koolen J, Taylor K, Hilton DJ. Novel use of a high-energy excimer laser catheter for calcified and complex coronary artery lesions. *Catheter Cardiovasc Interv.* 2004;62:155-161.
- Ambrosini V, Sorropago G, Laurenzano E, et al. Early outcome of high energy Laser (Excimer) facilitated coronary angioplasty ON hARD and complex calcified and balloOn-resistant coronary lesions: LEONARDO Study. *Cardiovasc Revasc Med.* 2015;16:141-146.
- Karacsonyi J, Karpaliotis D, Alaswad K, et al. Prevalence, indications and management of balloon uncrossable chronic total occlusions: Insights from a contemporary multicenter US registry. *Catheter Cardiovasc Interv.* 2017;90:12-20.
- Karacsonyi J, Alaswad K, Choi JW, et al. Laser for balloon uncrossable and undilatable chronic total occlusion interventions. *Int J Cardiol.* 2021;336:33-37.
- Bittl JA. Clinical results with excimer laser coronary angioplasty. *Semin Interv Cardiol.* 1996;1:129-134.
- Rawlins J, Din JN, Suneel T, O'Kane P. Coronary Intervention with the Excimer Laser: Review of the Technology and Outcome Data. *Interv Cardiol.* 2016;1:27-32.
- Azzalini L, Dautov R, Ojeda S, et al. Long-term outcomes of rotational atherectomy for the percutaneous treatment of chronic total occlusions. *Catheter Cardiovasc Interv.* 2017;89:820-828.
- Pagnotta P, Briguori C, Mango R, et al. Rotational atherectomy in resistant chronic total occlusions. *Catheter Cardiovasc Interv.* 2010;76:366-371.
- Latib A, Takagi K, Chizzola G, et al. Excimer Laser LEsion Modification to Expand Non-dilatable sTents: The ELLEMENT Registry. *Cardiovasc Revasc Med.* 2014;15:8-12.
- Lee C, Shlofmitz R, Song L, et al. The effectiveness of excimer laser angioplasty to treat coronary in-stent restenosis with peri-stent calcium as assessed by optical coherence tomography. *J Am Coll Cardiol.* 2017;69:1086-1086.
- Fujino A, Mintz GS, Matsumura M, et al. A new optical coherence tomography-based calcium scoring system to predict stent underexpansion. *EuroIntervention.* 2018;13:e2182-e2189.
- Zhang M, Matsumura M, Usui E, et al. Intravascular Ultrasound-Derived Calcium Score to Predict Stent Expansion in Severely Calcified Lesions. *Circ Cardiovasc Interv.* 2021;14:e010296.
- Hannan EL, Zhong Y, Reddy P, et al. Percutaneous Coronary Intervention With and Without Intravascular Ultrasound for Patients With Complex Lesions: Utilization, Mortality, and Target Vessel Revascularization. *Circ Cardiovasc Interv.* 2022;15:e011687.