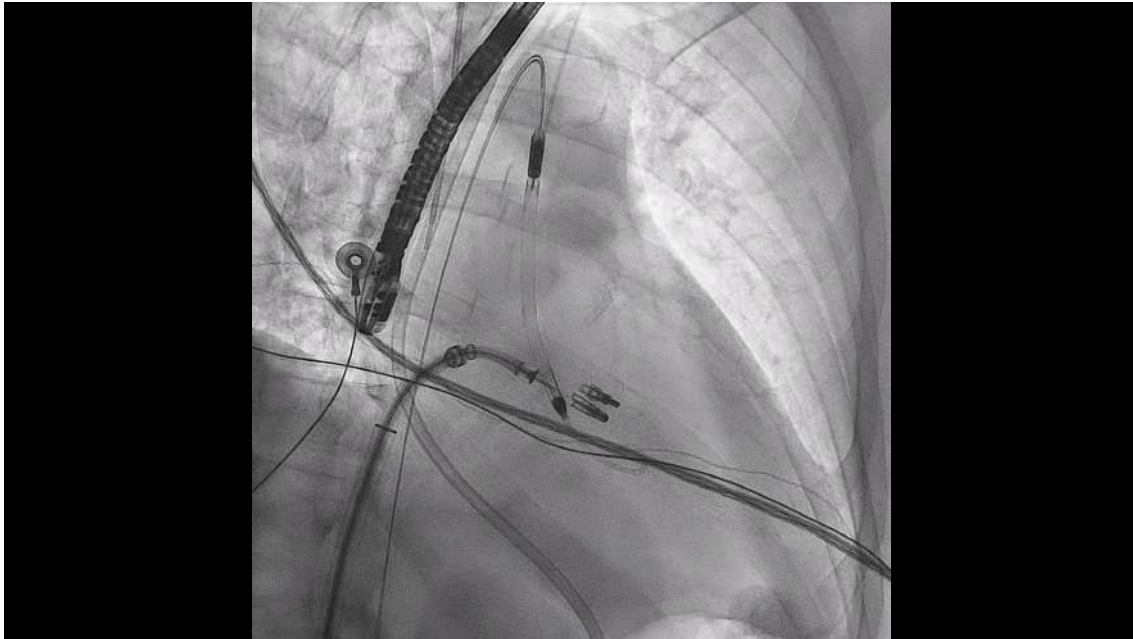


Viana Tejedor A, et al. Terapia de borde a borde en la insuficiencia mitral aguda. Propuesta de protocolo asistencial de las Asociaciones de Cardiopatía Isquémica y Cuidados Agudos Cardiovasculares, de Cardiología Intervencionista y de Imagen Cardíaca de la SEC. REC Interv Cardiol. 2024. <https://doi.org/10.24875/RECIC.M24000464>

MATERIAL ADICIONAL

Figura 1. Radioscopia de implante de dos dispositivos MitraClip en un paciente con Impella.



Viana Tejedor A, et al. Terapia de borde a borde en la insuficiencia mitral aguda. Propuesta de protocolo asistencial de las Asociaciones de Cardiopatía Isquémica y Cuidados Agudos Cardiovasculares, de Cardiología Intervencionista y de Imagen Cardíaca de la SEC. REC Interv Cardiol. 2024. <https://doi.org/10.24875/RECIC.M24000464>

Figura 2. Ecocardiograma transesofágico con color. Planos intercomisural y del tracto de salida del ventrículo izquierdo antes y después del implante de dos dispositivos Mitraclip en un caso de insuficiencia mitral aguda tratado con Impella.

