REC: INTERVENTIONAL CARDIOLOGY
REVISTA ESPAÑOLA DE CARDIOLOGÍA

Volumen 2, Número 4 | Octubre-Diciembre 2020
ISSN: 2604-7306; e-ISSN: 2604-7276

Página del Editor

Primeros dos años de *REC: Interventional Cardiology*

Editoriales

Disección arterial coronaria espontánea: nuevos conocimientos en diagnóstico y tratamiento

Biopsia endomiocárdica rutinaria en el trasplante cardiaco: en busca de la evidencia perdida

Cangrelor en el intervencionismo coronario percutáneo: una «nueva» arma del arsenal terapéutico antitrombótico

Artículos originales

Manejo contemporáneo de la disección coronaria espontánea

Abordaje de las lesiones en bifurcación con aterectomía rotacional: estudio piloto aleatorizado

Biopsia endomiocárdica por vía venosa braquial. Descripción de la técnica y experiencia en 12 años de 2 centros

Utilidad de la tomografía de coherencia óptica en el diagnóstico de pacientes inestables con estenosis coronarias no significativas

Revisión temática

Asistencias ventriculares percutáneas en los pacientes agudos y en el intervencionismo coronario de alto riesgo

Debate

A debate: Ecografía intravascular y tomografía de coherencia óptica en la revascularización percutánea

Perspectiva del experto en IVUS

Perspectiva de la experta en OCT

Caso clínico

Embolización de seudoaneurisma en prótesis subclavio-aórtica de dacrón para la corrección de interrupción de aorta

¿Cómo lo haría?

Resolución

Revisión de ensayos

Ensayo POPular TAVI. Tratamiento antitrombótico tras TAVI: hacia una estrategia minimalista

Imágenes en cardiología

OCT en placas calcificadas de arteria radial

Abordaje alternativo para avanzar el Impella CP

Cartas al Editor

Estudio ISCHEMIA: ¿una victoria del tratamiento conservador en la enfermedad coronaria estable?

Relación temporal entre ingresos por síndrome coronario agudo con tratamiento invasivo y confinamiento durante la pandemia de COVID-19

Impacto de la pandemia de COVID-19 en el implante de prótesis valvular aórtica percutánea en España

Oxigenador extracorpóreo de membrana con implante percutáneo durante la pandemia de COVID-19. Registro multicéntrico español

Resúmenes de congresos

Resúmenes presentados al Congreso ACI-SEC 2020

SOCIEDAD ESPAÑOLA DE CARDIOLOGÍA
Asociación de Cardiología Intervencionista

www.recintervcardiol.org

REC publications

REVISTA ESPAÑOLA DE CARDIOLOGÍA

REC: INTERVENTIONAL CARDIOLOGY

EDITOR JEFE

Dr. José M. de la Torre Hernández
Servicio de Cardiología, Hospital Universitario Marqués de Valdecilla, Santander, Cantabria, España

EDITORES ASOCIADOS

Dr. Fernando Alfonso
Servicio de Cardiología, Hospital La Princesa, Madrid, España

Dr. Raúl Moreno
Servicio de Cardiología, Hospital La Paz, Madrid, España

Dr. Juan Sanchis
Servicio de Cardiología, Hospital Clínico de Valencia, Valencia, España

CONSEJO EDITORIAL

Dr. Ángel Cequier
Área de Enfermedades del Corazón, Hospital Universitario de Bellvitge, L'Hospitalet de Llobregat, Barcelona, España

Dra. Belén Cid
Servicio de Cardiología, Unidad de Cardiología Intervencionista, Hospital Clínico Universitario de Santiago de Compostela, Santiago de Compostela, A Coruña, España

Prof. Javier Escaned
Unidad de Cardiología Intervencionista, Hospital Clínico de San Carlos, Madrid, España

Dr. Ignacio Ferreira
Servicio de Cardiología, Hospital Vall d'Hebrón, Barcelona, España

Dr. Javier Goicolea
Unidad de Cardiología Intervencionista, Servicio de Cardiología, Hospital Puerta de Hierro, Majadahonda, Madrid, España

Prof. Borja Ibáñez
Departamento de Investigación Clínica, Centro Nacional de Investigaciones Cardiovasculares (CNIC), Madrid, España

Dr. Andrés Íñiguez
Servicio de Cardiología, Hospital Álvaro Cunqueiro, Vigo, Pontevedra, España

Dr. Armando Pérez de Prado
Unidad de Cardiología Intervencionista, Servicio de Cardiología, Hospital Universitario de León, León, España

Dr. Oriol Rodríguez
Cardiología Intervencionista, Institut del Cor Germans Trias i Pujol, Barcelona, España

Dr. Manel Sabaté
Sección de Cardiología Intervencionista, Instituto Cardiovascular, Hospital Clínic, Barcelona, España

COMITÉ EDITORIAL

Dr. Juan H. Alonso-Briales
Servicio de Cardiología, Hospital Universitario Virgen de la Victoria, Málaga, España

Prof. Dominick Angiolillo
Division of Cardiology, University of Florida College of Medicine-Jacksonville, Jacksonville, Florida, Estados Unidos

Dr. Ignacio Amat
Servicio de Cardiología, Hospital Clínico Universitario de Valladolid, Valladolid, España

Prof. Dabit Arzamendi
Servicio de Cardiología, Hospital de la Santa Creu i Sant Pau, Barcelona, España

Prof. Pablo Avanzas
Cardiología Intervencionista, Área del Corazón, Hospital Universitario Central de Asturias, Oviedo, Asturias, España

Dr. José A. Baz
Servicio de Cardiología, Hospital Álvaro Cunqueiro, Vigo, Pontevedra, España

Dr. Salvatore Brugaletta
Institut Clínic Cardiovascular, Hospital Clínic, Barcelona, España

Dr. Robert Byrne
Department of Cardiovascular Diseases, Deutsches Herzzentrum München, Technische Universität München, Munich, Alemania

Lcdo. Ramón Calviño
Servicio de Cardiología, Hospital A Coruña, A Coruña, España

Prof. Davide Capodanno
Cardio-Thoracic-Vascular Department, C.A.S.T., P.O. "G. Rodolico", A.O.U. "Policlinico-Vittorio Emanuele", Catania, Italia

Dr. Xavier Carrillo
Institut del Cor, Hospital Universitari Germans Trias i Pujol, Badalona, Barcelona, España

Dr. Ricardo Costa
Unidad de Cardiología Intervencionista, Servicio de Cardiología, Instituto Dante Pazzanese de Cardiología, São Paulo, Brasil

Prof. Ignacio Cruz
Servicio de Cardiología, Hospital Universitario de Salamanca, Salamanca, España

Dr. José F. Díaz
Servicio de Cardiología, Hospital Universitario Juan Ramón Jiménez, Huelva, España

Prof. Elazer Edelman
Institute for Medical Engineering and Science, Massachusetts Institute of Technology Cambridge, Massachusetts, Estados Unidos

Dr. Jaime Elízaga
Departamento de Cardiología Intervencionista, Servicio de Cardiología, Hospital General Universitario Gregorio Marañón, Madrid, España

Dr. Rodrigo Estévez-Loureiro
Unidad de Cardiología Intervencionista, Hospital Puerta de Hierro-Majadahonda, Madrid, España

Dr. José A. Fernández-Díaz
Unidad de Cardiología Intervencionista, Servicio de Cardiología, Hospital Puerta de Hierro, Majadahonda, Madrid, España

Dr. José L. Ferreiro
Unidad de Cardiología Intervencionista, Área de Enfermedades del Corazón, Hospital Universitario de Bellvitge, L'Hospitalet de Llobregat, Barcelona, España

Prof. Héctor García
Department of Interventional Cardiology, MedStar Washington Hospital Center, Washington, DC, Estados Unidos

Dra. Tamara García-Camarero
Servicio de Cardiología, Sección de Cardiología Intervencionista, Hospital Universitario Marqués de Valdecilla, Santander, Cantabria, España

Dr. Bruno García del Blanco
Servicio de Cardiología, Hospital Vall Hebrón, Barcelona, España

Dr. Joan A. Gómez-Hospital
Servicio de Cardiología, Hospital de Bellvitge, L'Hospitalet de Llobregat, Barcelona, España

Dr. Josep Gómez-Lara
Unitat d'Hemodinàmica Cardíaca i Cardiologia Intervencionista, Area de Malalties del Cor, Hospital Universitari de Bellvitge, L'Hospitalet de Llobregat, Barcelona, España

Dra. Nieves Gonzalo
Departamento de Cardiología Intervencionista, Hospital Clínico San Carlos, Madrid, España

Dr. Juan Granada
Cardiovascular Research Foundation, Columbia University Medical Center, New York, Estados Unidos

Dr. Giulio Guagliumi
Cardiovascular Department, Ospedale Papà Giovanni XXIII, Bergamo, Italia

Dr. Felipe Hernández
Departamento de Cardiología y Cirugía Cardíaca, Clínica Universidad de Navarra, Madrid, España

Lcdo. Santiago Jiménez-Valero
Servicio de Cardiología, Hospital Universitario La Paz, Madrid, España

Dr. José R. López-Mínguez
Sección de Hemodinámica y Cardiología Intervencionista, Hospital Universitario de Badajoz, Badajoz, España

Dr. Ramón López-Palop
Unidad de Hemodinámica, Sección de Cardiología, Hospital Universitario San Juan de Alicante, Alicante, España

Dr. Iñigo Lozano
Servicio de Cardiología, Hospital de Cabueñes, Gijón, Asturias, España

Prof. Javier Martín-Moreiras
Departamento de Medicina, Universidad de Salamanca, Salamanca, España

Prof. Roxana Mehran
Interventional Cardiovascular Research and Clinical Trials, The Zena and Michael A. Wiener Cardiovascular Institute, Icahn School of Medicine at Mount Sinai, New York, Estados Unidos

Dr. Óscar Méndiz
Departamento de Cardiología Intervencionista, Hospital Universitario Fundación Favaloro, Buenos Aires, Argentina

Dr. Luis Nombela
Sección de Hemodinámica, Servicio de Cardiología, Hospital Clínico San Carlos, Madrid, España

Dra. Soledad Ojeda
Servicio de Cardiología, Hospital Universitario Reina Sofía, Córdoba, España

Prof. Manuel Pan
Servicio de Cardiología, Unidad de Gestión Clínica de Cardiología, Hospital Universitario Reina Sofía, Córdoba, España

Dr. Lino Patricio
Unidad de Cardiología Intervencionista, Servicio de Cardiología, Hospital Espirito Santo, Évora, Portugal

Dr. Helder Pereira
Unidad de Cardiología Intervencionista, Servicio de Cardiología, Hospital Garcia de Orta, Almada, Portugal

Dra. Claudia Pérez-Martínez
Departamento de Sanidad Animal, Histología y Anatomía Patológica, Facultad de Veterinaria, Universidad de León, León, España

Dr. Eduardo Pinar
Sección de Hemodinámica, Servicio de Cardiología, Hospital Clínico Universitario Virgen de la Arrixaca, Murcia, España

Prof. Rishi Puri
Department of Medicine, Cleveland Clinic Lerner College of Medicine, Case Western Reserve University, Cleveland, Ohio, Estados Unidos

Dra. Alicia Quirós
Departamento de Matemáticas, Universidad de León, León, España

Dr. Fernando Rivero
Servicio de Cardiología, Hospital La Princesa, Madrid, España

Dr. Josep Rodés-Cabau
Quebec Heart and Lung Institute, Quebec City, Quebec, Canadá

Dr. Rafael Romaguera
Área de Enfermedades del Corazón, Hospital de Bellvitge, L'Hospitalet de Llobregat, Barcelona, España

Dr. Juan M. Ruiz-Nodar
Unidad de Hemodinámica y Cardiología Intervencionista, Servicio de Cardiología, Hospital General Universitario de Alicante, Alicante, España

Dr. José R. Rumoroso
Sección de Cardiología Intervencionista, Hospital Galdakao, Vizcaya, España

Dra. Ana Serrador
Hospital Clínico Universitario de Valladolid, Instituto de Ciencias del Corazón (ICICOR), Valladolid, España

Dr. Rui Teles
Serviço de Cardiologia, Hospital de Santa Cruz CHLO, Carnaxide, Portugal

Dr. José M. Torres Viera
Laboratorio de Hemodinamia, Clínica Santa Sofía, El Cafetal, Caracas, Venezuela

Dr. Ramiro Trillo
Servicio de Cardiología, Complejo Hospitalario Universitario de Santiago de Compostela, Santiago de Compostela, A Coruña, España

Prof. Marco Valgimigli
Department of Cardiology, Bern University Hospital - INSELSPITAL, Bern, Suiza

Dra. Beatriz Vaquerizo
Department of Interventional Cardiology, Hospital del Mar, Universidad Autónoma de Barcelona, Barcelona, Spain

OFICINA EDITORIAL - REC PUBLICATIONS

Directora editorial
Iria del Río

Coordinadora editorial
Eva M. Cardenal

Coordinadora lingüística
María González Nogal

Coordinadora comunicación/TIC
Belén Juan

Asistente editorial
Helena Gómez-Lobo

Consultor TIC
Pablo Avanzas

© Copyright 2020 *Sociedad Española de Cardiología*

Sociedad Española de Cardiología
Redacción: Ntra. Sra. de Guadalupe, 5-7.
28028 Madrid. Tel.: 917 242 370

Edición y Administración: Publicaciones Permanyer
Mallorca, 310, 08037 Barcelona, España
Tel. +34 93 207 59 20
permanyer@permanyer.com

Publicación trimestral (4 números al año)

La revista no es responsable de la información y opiniones de los autores. Todo el material científico publicado en la revista queda protegido por derechos de autor.

Soporte válido
Comunicado a la Dirección General de Inspección y Ordenación Sanitaria. Consejería de Sanidad n.º 47/942404.9/20 – 30/10/2020

Edición impresa en España.
ISSN: 2604-7306
Depósito. Legal: B-8.617-2019
Ref.: 5270AM194

Papel ecológico libre de cloro.
Esta publicación se imprime en papel no ácido.

REVISTA ESPAÑOLA DE CARDIOLOGÍA

REC: INTERVENTIONAL CARDIOLOGY

SUMARIO

VOLUMEN 2, NÚMERO 4, OCTUBRE-DICIEMBRE 2020

PÁGINA DEL EDITOR

Primeros dos años de *REC: Interventional Cardiology*
José M. de la Torre-Hernández, Fernando Alfonso, Juan Sanchis y Raúl Moreno 233

EDITORIALES

Disección arterial coronaria espontánea: nuevos conocimientos en diagnóstico y tratamiento
Deevia Kotecha y David Adlam 239

Biopsia endomiocárdica rutinaria en el trasplante cardiaco: en busca de la evidencia perdida
José Antonio Vázquez de Prada y Francisco González-Vílchez 242

Cangrelor en el intervencionismo coronario percutáneo: una «nueva» arma del arsenal terapéutico antitrombótico
José Luis Ferreiro y Joan Antoni Gómez-Hospital 244

ARTÍCULOS ORIGINALES

Cardiopatía isquémica

Manejo contemporáneo de la disección coronaria espontánea
Teresa Bastante, Marcos García-Guimaraes, María Muñiz, Javier Cuesta, Fernando Rivero, Paula Antuña, Clemencia De Rueda, Susana Hernández-Muñiz, Rio Aguilar, Jorge Salamanca, Eduardo Pozo-Osinalde, Jesús Jiménez-Borreguero, Maurice Batlle, Alfonsa Friera y Fernando Alfonso 247

Abordaje de las lesiones en bifurcación con aterectomía rotacional: estudio piloto aleatorizado
Jorge Palazuelos, David Martí Sánchez, Carlos Gutiérrez-Ortega, Damaris Carballeira, Ricardo Concepción-Suárez, Alexander Marschall, Edurne López-Soberón y Salvador Álvarez-Antón 256

Miocardiopatías e insuficiencia cardiaca

Biopsia endomiocárdica por vía venosa braquial. Descripción de la técnica y experiencia en 12 años de 2 centros
María Tamargo, Enrique Gutiérrez Ibañes, Juan Francisco Oteo Domínguez, Felipe Díez-Delhoyo, Ebrey León Aliz, Ricardo Sanz Ruiz, Francisco José Hernández Pérez, María Eugenia Vázquez Álvarez, Javier Segovia Cubero, Allan Rivera Juárez, Eduardo Zataraín, Javier Goicolea Ruigómez, Javier Soriano, Elena Pérez Pereira, Jorge García-Carreño, Arturo García Touchard, Lilian Grigorian, José Antonio Fernández Díaz, Jaime Elízaga, Luis Alonso Pulpón y Francisco Fernández-Avilés 264

Técnicas de imagen

Utilidad de la tomografía de coherencia óptica en el diagnóstico de pacientes inestables con estenosis coronarias no significativas
Caterina Mas-Lladó, Jaume Maristany, Josep Gómez-Lara, Marcos Pascual, María del Mar Alameda, Alfredo Gómez-Jaume, Rocío Del Pozo-Contreras y Vicente Peral-Disdier 272

REVISIÓN TEMÁTICA

Asistencias ventriculares percutáneas en los pacientes agudos y en el intervencionismo coronario de alto riesgo
Juan Carlos Gómez-Polo, Pedro Villablanca y Harish Ramakrishna 280

DEBATE

A debate: Ecografía intravascular y tomografía de coherencia óptica en la revascularización percutánea. Perspectiva del experto en IVUS
Íñigo Lozano 288

A debate: Ecografía intravascular y tomografía de coherencia óptica en la revascularización percutánea. Perspectiva de la experta en OCT
Nieves Gonzalo 291

CASOS CLÍNICOS

Embolización de seudoaneurisma en prótesis subclavio-aórtica de dacrón para la corrección de interrupción de aorta
Jesús F. García, Nelson García, Vicente Finizola, Miguel Hidalgo, Eleazar García y Etelvina Ceballos 294

Embolización de seudoaneurisma en prótesis subclavio-aórtica de dacrón para la corrección de interrupción de aorta. ¿Cómo lo haría?
Rafael J. Ruiz Salmerón 295

Embolización de seudoaneurisma en prótesis subclavio-aórtica de dacrón para la corrección de interrupción de aorta. Resolución
Jesús F. García, Nelson García, Vicente Finizola, Miguel Hidalgo, Eleazar García y Etelvina Ceballos 296

REVISIÓN DE ENSAYOS

Ensayo POPular TAVI. Tratamiento antitrombótico tras TAVI: hacia una estrategia minimalista
Josep Rodés-Cabau 298

IMÁGENES EN CARDIOLOGÍA

OCT en placas calcificadas de arteria radial
Eduardo Arroyo-Úcar, Francisco Torres Saura, Manuela Romero Vazquiánez, Gonzalo Pizarro Sánchez, Raúl Moreno y Borja Ibañez 302

Abordaje alternativo para avanzar el Impella CP
Héctor Cubero-Gallego, Ana Ayesta, Pablo Avanzas, Isaac Pascual, Raquel del Valle y César Morís 304

CARTAS AL EDITOR

Estudio ISCHEMIA: ¿una victoria del tratamiento conservador en la enfermedad coronaria estable?
Luciano Consuegra-Sánchez, Daniel Fernández-Bergés y Ramón López-Palop 306

Relación temporal entre ingresos por síndrome coronario agudo con tratamiento invasivo y confinamiento durante la pandemia de COVID-19
Pablo Salinas, Alejandro Travieso-González, Carlos E. Vergara-Uzcategui, Fernando Macaya, Iván J. Núñez-Gil y Antonio Fernández-Ortiz 307

Impacto de la pandemia de COVID-19 en el implante de prótesis valvular aórtica percutánea en España
Soledad Ojeda, Pilar Jiménez-Quevedo, Rafael Romaguera, Ignacio Cruz-González y Raúl Moreno 310

Oxigenador extracorpóreo de membrana con implante percutáneo durante la pandemia de COVID-19. Registro multicéntrico español
Sandra Santos-Martínez, Javier Martín Moreiras, M. Eugenia Vázquez-Álvarez, Yhivian Peñasco, Aitor Uribarri e Ignacio J. Amat-Santos 312

RESÚMENES DE CONGRESOS

Resúmenes presentados al Congreso ACI-SEC 2020 315

REVISTA ESPAÑOLA DE CARDIOLOGÍA

REC: INTERVENTIONAL CARDIOLOGY

CONTENTS

VOLUME 2, ISSUE 4, OCTOBER-DECEMBER 2020

EDITOR'S PAGE

The first two years of *REC: Interventional Cardiology*
José M. de la Torre-Hernández, Fernando Alfonso, Juan Sanchis, and Raúl Moreno 233

EDITORIALS

Spontaneous coronary artery dissection: new insights on diagnosis and management
Deevia Kotecha and David Adlam 239

Routine endomyocardial biopsy in heart transplantation: in search of lost evidence
José Antonio Vázquez de Prada and Francisco González-Vílchez 242

Use of cangrelor in percutaneous coronary interventions: a "new" weapon in the antithrombotic therapeutic armamentarium
José Luis Ferreiro and Joan Antoni Gómez-Hospital 244

ORIGINAL ARTICLES

Ischemic heart disease

Contemporary management of spontaneous coronary dissection
Teresa Bastante, Marcos García-Guimaraes, María Muñiz, Javier Cuesta, Fernando Rivero, Paula Antuña, Clemencia De Rueda, Susana Hernández-Muñiz, Rio Aguilar, Jorge Salamanca, Eduardo Pozo-Osinalde, Jesús Jiménez-Borreguero, Maurice Batlle, Alfonsa Friera, and Fernando Alfonso 247

Rotational atherectomy for the management of bifurcation lesions: a pilot randomized study
Jorge Palazuelos, David Martí Sánchez, Carlos Gutiérrez-Ortega, Damaris Carballeira, Ricardo Concepción-Suárez, Alexander Marschall, Edurne López-Soberón, and Salvador Álvarez-Antón 256

Cardiomyopathy and heart failure

Endomyocardial biopsy using the brachial venous access route. Description of the technique and 12-year experience at 2 different centers
María Tamargo, Enrique Gutiérrez Ibañes, Juan Francisco Oteo Domínguez, Felipe Díez-Delhoyo, Ebrey León Aliz, Ricardo Sanz Ruiz, Francisco José Hernández Pérez, María Eugenia Vázquez Álvarez, Javier Segovia Cubero, Allan Rivera Juárez, Eduardo Zataraín, Javier Goicolea Ruigómez, Javier Soriano, Elena Pérez Pereira, Jorge García-Carreño, Arturo García Touchard, Lilian Grigorian, José Antonio Fernández Díaz, Jaime Elízaga, Luis Alonso Pulpón, and Francisco Fernández-Avilés 264

Imaging techniques

Value of the optical coherence tomography in the diagnosis of unstable patients with non-significant coronary stenosis
Caterina Mas-Lladó, Jaume Maristany, Josep Gómez-Lara, Marcos Pascual, María del Mar Alameda, Alfredo Gómez-Jaume, Rocío Del Pozo-Contreras, and Vicente Peral-Disdier 272

REVIEW ARTICLE

Left ventricular assist devices in acute cardiovascular care patients and high-risk percutaneous coronary interventions
Juan Carlos Gómez-Polo, Pedro Villablanca, and Harish Ramakrishna 280

DEBATE

Debate: Intravascular ultrasound and optical coherence tomography in percutaneous revascularization. The IVUS expert perspective
Íñigo Lozano 288

Debate: Intravascular ultrasound and optical coherence tomography in percutaneous revascularization. The OCT expert perspective
Nieves Gonzalo 291

CLINICAL CASE

Embolization of pseudoaneurysm in Dacron subclavian-aortic graft for interrupted aortic arch repair
Jesús F. García, Nelson García, Vicente Finizola, Miguel Hidalgo, Eleazar García, and Etelvina Ceballos 294

Embolization of pseudoaneurysm in Dacron subclavian-aortic graft for interrupted aortic arch repair. How would I approach it?
Rafael J. Ruiz Salmerón 295

Embolization of pseudoaneurysm in Dacron subclavian-aortic graft for interrupted aortic arch repair. Case resolution
Jesús F. García, Nelson García, Vicente Finizola, Miguel Hidalgo, Eleazar García, and Etelvina Ceballos 296

CLINICAL TRIAL REVIEW

The POPular TAVI trial. Antithrombotic therapy following TAVI: towards a minimalist strategy
Josep Rodés-Cabau 298

IMAGES IN CARDIOLOGY

Calcified plaques in the radial artery: OCT insight
Eduardo Arroyo-Úcar, Francisco Torres Saura, Manuela Romero Vazquiánez, Gonzalo Pizarro Sánchez, Raúl Moreno, and Borja Ibañez 302

Alternative approach to advance the Impella CP device
Héctor Cubero-Gallego, Ana Ayesta, Pablo Avanzas, Isaac Pascual, Raquel del Valle, and César Morís 304

LETTERS TO THE EDITOR

ISCHEMIA trial: a win for the optimal medical therapy in the management of stable coronary artery disease?
Luciano Consuegra-Sánchez, Daniel Fernández-Bergés, and Ramón López-Palop 306

Temporal relation between invasively managed acute coronary syndromes and confinement during the current COVID-19 pandemic
Pablo Salinas, Alejandro Travieso-González, Carlos E. Vergara-Uzcategui, Fernando Macaya, Iván J. Núñez-Gil, and Antonio Fernández-Ortiz 307

Impact of the COVID-19 pandemic on transcatheter aortic valve implantation in Spain
Soledad Ojeda, Pilar Jiménez-Quevedo, Rafael Romaguera, Ignacio Cruz-González, and Raúl Moreno 310

Percutaneous extracorporeal membrane oxygenation during the COVID-19 pandemic. A Spanish multicenter registry
Sandra Santos-Martínez, Javier Martín Moreiras, M. Eugenia Vázquez-Álvarez, Yhivian Peñasco, Aitor Uribarri, and Ignacio J. Amat-Santos 312

CONGRESS ABSTRACTS

Abstracts presented at the 2020 ACI-SEC Congress 315

Primeros dos años de *REC: Interventional Cardiology*

The first two years of REC: Interventional Cardiology

José M. de la Torre-Hernández[a,*], Fernando Alfonso[b], Juan Sanchis[b] y Raúl Moreno[b]

[a] *Editor Jefe, REC: Interventional Cardiology, España*
[b] *Editor Asociado, REC: Interventional Cardiology, España*

En mayo de 2019, coincidiendo con la reunión de la Asociación de Cardiología Intervencionista (ACI) de la Sociedad Española de Cardiología (SEC), presentamos el primer número de *REC: Interventional Cardiology* (figura 1). Se cumplía así un sueño albergado durante años y hecho finalmente realidad. Además, lo hacía de la forma que habíamos considerado más idónea, como publicación de acceso totalmente libre y gratuito, en formato bilingüe (español e inglés) y con una óptima presentación tanto en su versión electrónica como en su formato impreso.

Desde entonces ya se han publicado 7 números, en los que se han presentado estudios originales, casos clínicos, imágenes, cartas, revisiones temáticas, revisiones de ensayos, artículos especiales, editoriales, debates y noticias, que han cubierto todos los aspectos del intervencionismo cardiológico, tanto coronario como estructural.

Los principales protagonistas de esta andadura inicial tan satisfactoria han sido los autores, tanto aquellos que nos han enviado sus manuscritos de diferentes tipos (originales, casos, cartas e imágenes) como los invitados por el equipo editorial para escribir revisiones, editoriales, debates temáticos, comentarios de casos, revisiones de ensayos clínicos o noticias de innovación. Hemos de decir que entre estos últimos se encuentran prestigiosos expertos nacionales y de otros países, y sus firmas han dado un broche de altísima calidad a la revista.

Es de agradecer de manera notoria que los autores que han remitido sus manuscritos a nuestra revista lo hayan hecho a pesar de las limitaciones que supone el carecer todavía de indexación y de la consiguiente métrica de impacto, tan ansiada en la actualidad. Ellos han respondido a nuestra llamada para, entre todos, hacer crecer esta revista, que es la revista de todos y que, sin duda, alcanzará la repercusión que merece.

De forma no regular también se han publicado artículos especiales, como por ejemplo el documento de consenso sobre requisitos y sostenibilidad de los programas de angioplastia primaria en el infarto, que ha resultado de gran interés por sus importantes implicaciones[1].

REACCIÓN EN LA CRISIS DE LA COVID-19

No podemos pasar por alto al escribir sobre la trayectoria de *REC: Interventional Cardiology* desde su inicio hasta el momento actual la tremenda crisis sanitaria y de toda índole sufrida por nuestro país y por el mundo entero durante este año: la pandemia de COVID-19. Ante esta situación, *REC: Interventional Cardiology* ha sabido reaccionar de un modo muy rápido y eficaz. Por iniciativa de los miembros de la junta de la ACI-SEC, y a los pocos días de iniciarse el gran brote del SARS-CoV-2, ya publicamos interesantes artículos sobre aspectos de seguridad en la gestión y el abordaje de los pacientes en tan complejo contexto[2-4]. También se publicó el impacto que la crisis estaba teniendo sobre la atención al infarto en nuestro país[5], estudio que tuvo un alto impacto mediático[6].

Figura 1. Presentación de la revista en 2019. **A:** en la oficina editorial; de izquierda a derecha, Iria del Río, María González Nogal, Helena Gómez-Lobo, Belén Juan y Eva M. Cardenal. **B:** Congreso de las Enfermedades Cardiovasculares SEC 2019; de izquierda a derecha, José M. de la Torre-Hernández, Raúl Moreno, Fernando Alfonso y Juan Sanchis.

* **Autor para correspondencia:** REC: Interventional Cardiology, Ntra. Sra. de Guadalupe 5, 28028 Madrid, España.
Correo electrónico: rec@intervcardiol.org (J.M. de la Torre-Hernández).

Online: 16-11-2020.
Full English text available from: www.recintervcardiol.org/en.
https://doi.org/10.24875/RECIC.M20000151
2604-7306 / © 2020 Sociedad Española de Cardiología. Publicado por Permanyer Publications. Este es un artículo *open access* bajo la licencia CC BY-NC-ND 4.0.

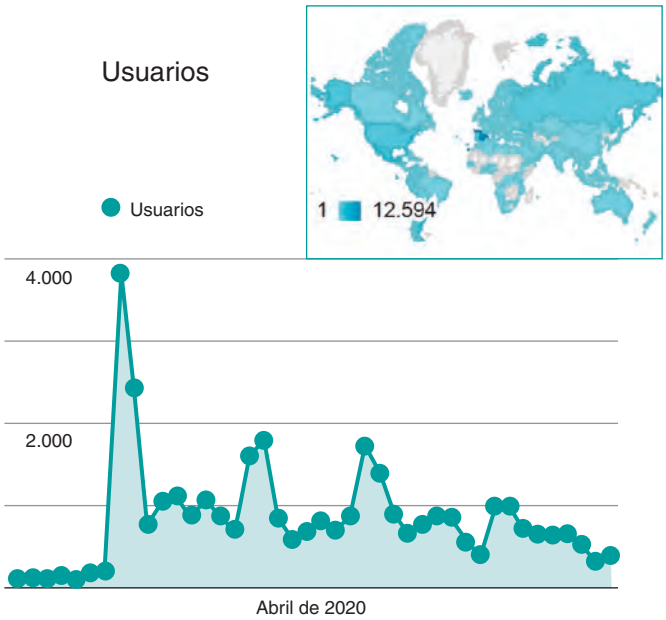

Figura 2. Evolución en número de usuarios a lo largo del mes de abril de 2020. El gran pico de crecimiento se debió a los artículos publicados sobre la COVID-19.

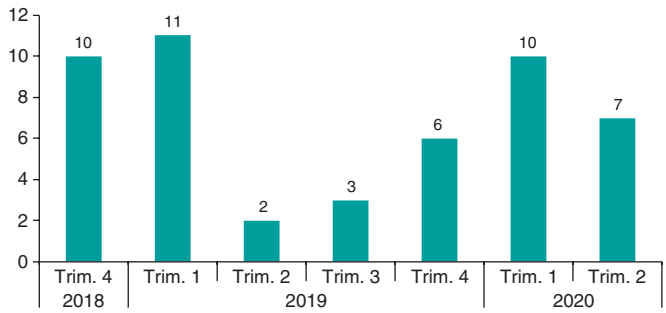

Figura 3. Artículos originales recibidos desde el lanzamiento de la revista hasta el 30 de junio de 2020.

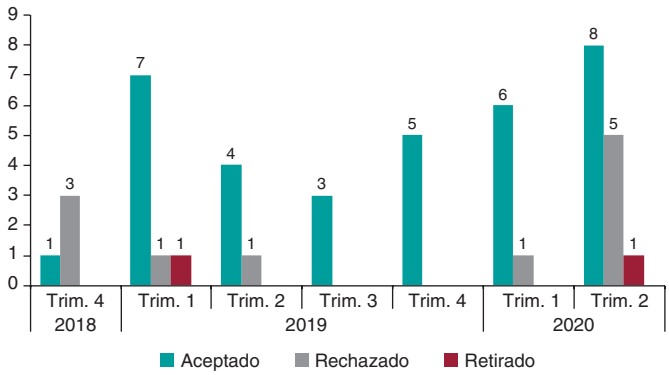

Figura 4. Decisiones editoriales tomadas sobre los artículos originales desde el lanzamiento de la revista hasta el 30 de junio de 2020.

Estos artículos fueron el resultado de trabajos de consenso realizados por los miembros de la ACI-SEC, con la colaboración de otras asociaciones de la SEC, en un tiempo récord, y fueron procesados por la oficina editorial y por Permanyer Publications en tiempos increíblemente cortos. También se publicó un documento de consenso de la Sociedad de Cardiología Intervencionista de México (SOCIME)[7]. Se cubrieron así las necesidades de información que demandaban los cardiólogos intervencionistas de España, pero también de muchos otros países, como reflejaron las miles de visitas a la web de la revista en los días posteriores a su publicación desde puntos muy diversos del mundo (figura 2). Logramos ser los primeros en hacerlo y eso ha tenido un gran impacto. El artículo antes citado, que describía el efecto de la pandemia de COVID-19 en la actividad asistencial en cardiología intervencionista en España[5], se ha referenciado en revistas de la altura de *Journal of the American College of Cardiology*, *European Heart Journal* y *Circulation*, entre otras. La labor de los autores, de la oficina editorial y de Permanyer Publications fue encomiable durante todo ese periodo tan difícil, y no dudamos en calificarla de extraordinaria.

ESTADÍSTICAS

Repasemos a continuación las estadísticas de la revista en relación con su actividad hasta mediados de 2020. Es preciso tener en cuenta que las gráficas de recepción y decisión que mostramos no son del todo comparables, pues hay artículos que se han recibido en un periodo cuya decisión se ha tomado en un momento posterior.

Artículos originales

La recepción de los artículos originales ha experimentado fases bien diferenciadas (figura 3). En el último trimestre de 2018 y el primero de 2019 fueron muchos los recibidos, pero el resto del año el número descendió sensiblemente, lo que nos generó cierta incertidumbre. Sin duda, competir con revistas indexadas limita la atracción de originales. A pesar de esta clara desventaja, la recepción de artículos se activó de manera considerable desde inicios de 2020 y esto ha permitido tener ya cubiertos con estabilidad los números siguientes. Esta situación resulta muy satisfactoria y nos indica que los investigadores cuentan cada vez más con nuestra revista, pero por su carácter trimestral estaremos obligados a ser cada vez más selectivos en la aceptación. No obstante, esto incrementará la calidad de los contenidos, lo cual es clave para el aumento de la visibilidad y el reconocimiento. Ocasionalmente se ha dado y se continuará dando la opción de cambio al formato de carta para aquellos originales sin prioridad suficiente, pero de contenido interesante para la revista.

Hasta el 30 de junio de 2020 se habían recibido 49 originales. De las decisiones tomadas en el mismo periodo, 34 (69%) fueron aceptaciones (figura 4). Los originales publicados procedían mayoritariamente de nuestro país, pero también se han publicado algunos de otros países.

Casos clínicos

El formato de publicación de los casos incluye la discusión del mismo por un experto invitado, y nos alegra ver que este contenido de la revista resulta muy atractivo para nuestros lectores.

Al finalizar el segundo trimestre de 2020 se habían recibido 27 casos (figura 5). En el mismo periodo se aceptaron 9 (33% de las decisiones sobre artículos de esta tipología) (figura 6). Puesto que solo se publica un caso por número, para este tipo de contenido se han completado varios de los números siguientes, por lo que a partir de ahora tendremos que ser muy restrictivos en la selección de los próximos que se reciban.

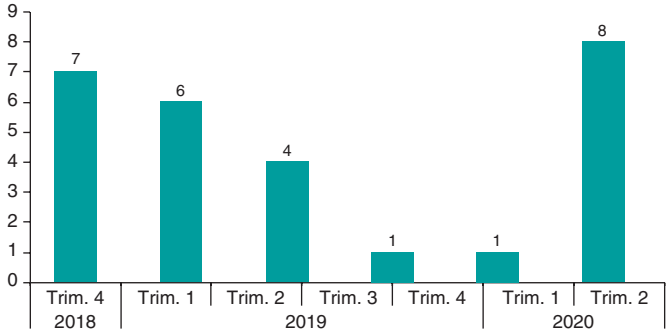

Figura 5. Casos clínicos recibidos desde el lanzamiento de la revista hasta el 30 de junio de 2020.

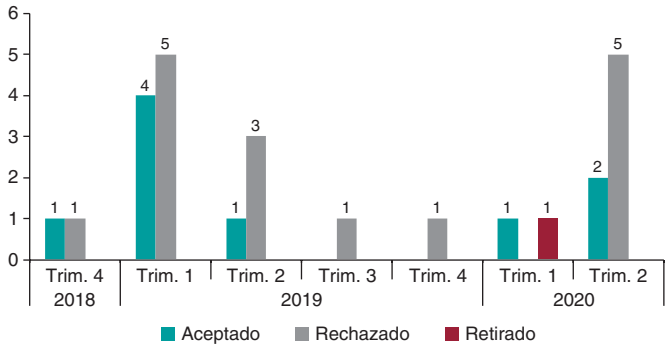

Figura 6. Decisiones editoriales tomadas sobre los casos clínicos desde el lanzamiento de la revista hasta el 30 de junio de 2020.

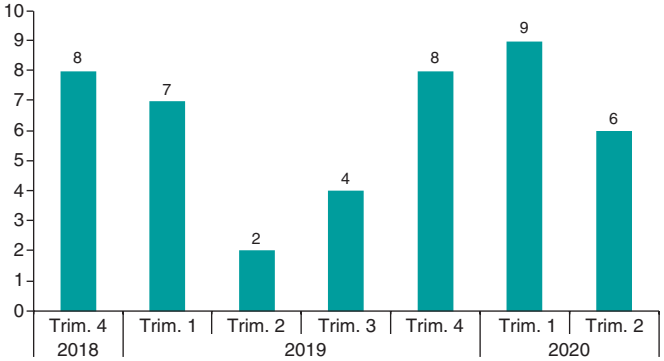

Figura 7. Imágenes en cardiología recibidas desde el lanzamiento de la revista hasta el 30 de junio de 2020.

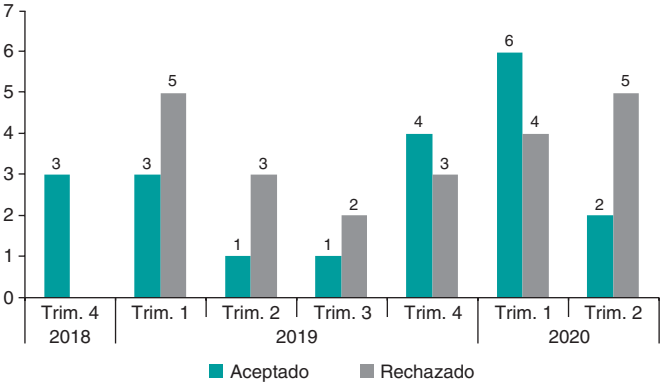

Figura 8. Decisiones editoriales tomadas sobre las imágenes en cardiología desde el lanzamiento de la revista hasta el 30 de junio de 2020.

Imágenes en cardiología

Las imágenes son el contenido más popular para los autores, como refleja la cifra de recepción (figura 7). Esto, por otra parte, resulta obvio dado el carácter más sencillo de su elaboración. Además, en el ejercicio de nuestra especialidad, dominada por el uso de la imagen para guiar tanto el diagnóstico como el tratamiento intervencionista, es habitual encontrarse con imágenes interesantes con relativa frecuencia. Al igual que con los originales y los casos, también existe una lista de imágenes en espera de publicación para los números siguientes. Ante el éxito de este tipo de contenido hemos decidido aumentar el número de imágenes a 3 por número a partir de 2021. Aun así, estaremos obligados a ser más restrictivos en su aceptación.

Al final del segundo trimestre de 2020 se habían recibido 44 imágenes (figura 7), y el mismo periodo se aceptaron 20 (46% de las decisiones tomadas) (figura 8).

Cartas al Editor

Las cartas recibidas han tenido carácter diverso: tanto las clásicas cartas al Editor como comunicaciones científicas breves. Hasta el 30 de junio de 2020 habíamos recibido 32 cartas, recepción que se acentuó claramente a partir del segundo trimestre de 2020 (figura 9). En este periodo, se aceptaron 19 manuscritos de esta categoría (49% de las decisiones tomadas) (figura 10).

No existía un límite predefinido de cartas por número (se han publicado 1 o 2 en los números previos), pero ante el número creciente de cartas recibidas y aceptadas hemos establecido un máximo de 4 para los siguientes números.

En ocasiones, las cartas han constituido una alternativa para los manuscritos originales que, siendo rechazados, contaban, según los evaluadores y el equipo editorial, con un interés suficiente para merecer su transformación al formato de carta.

Transferencia de manuscritos desde *Revista Española de Cardiología*

Este es un aspecto muy relevante. *Revista Española de Cardiología* cuenta con un excelente factor de impacto y, lo que es más importante, con un alto prestigio, por lo que resulta muy atractiva para los investigadores nacionales e internacionales. Por ello, su porcentaje de rechazo de manuscritos es muy alto, como corresponde a una revista de su nivel, difusión y calidad. Desde el inicio de nuestra andadura hemos revisado, de manera regular y a sugerencia de los editores asociados de *Revista Española de Cardiología,* los contenidos no aceptados, y hemos propuesto a los autores la opción de transferirlos a *REC: Interventional Cardiology* cuando hemos creído que resultaba oportuno hacerlo.

La aceptación de los autores a la oferta de transferencia de manuscritos rechazados en *Revista Española de Cardiología* ha sido relativamente buena (20%), teniendo en cuenta el desnivel entre ambas publicaciones en el momento actual. Hasta junio de 2020 se han transferido 14 artículos originales, de los que la mayoría se han aceptado (figura 11 y figura 12). El tipo de manuscrito para el que se aceptó la transferencia en mayor grado fue el de imágenes, con un 38%, frente al 17% de los originales y las cartas, que suponen la mayor parte de las ofertas de transferencia. Insistimos en que

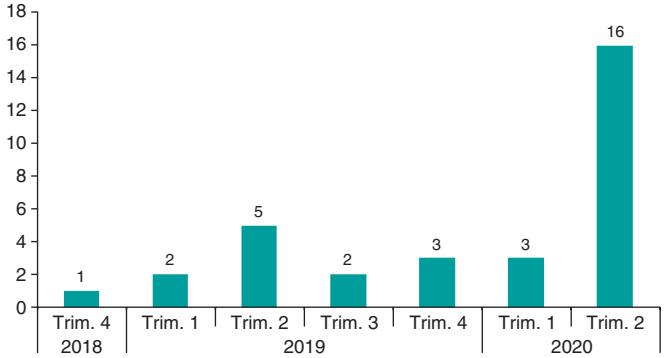

Figura 9. Cartas al Editor recibidas desde el lanzamiento de la revista hasta el 30 de junio de 2020.

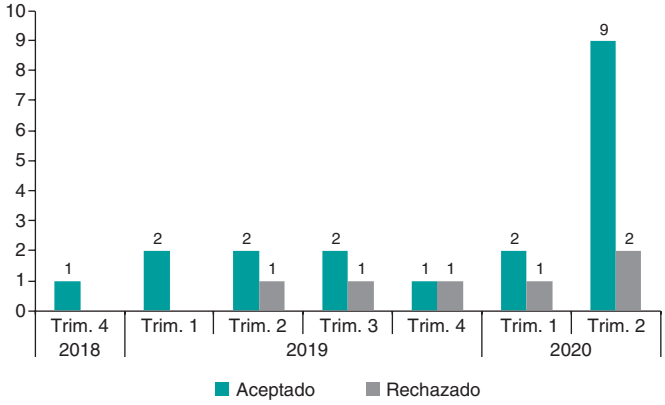

Figura 10. Decisiones editoriales tomadas sobre las cartas al Editor desde el lanzamiento de la revista hasta el 30 de junio de 2020.

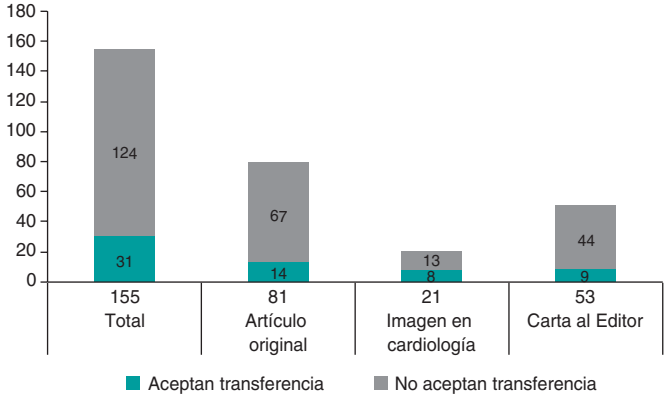

Figura 11. Artículos rechazados en *Revista Española de Cardiología* con sugerencia de transferencia a *REC: Interventional Cardiology* entre el 1 de enero de 2019 y el 30 de junio de 2020.

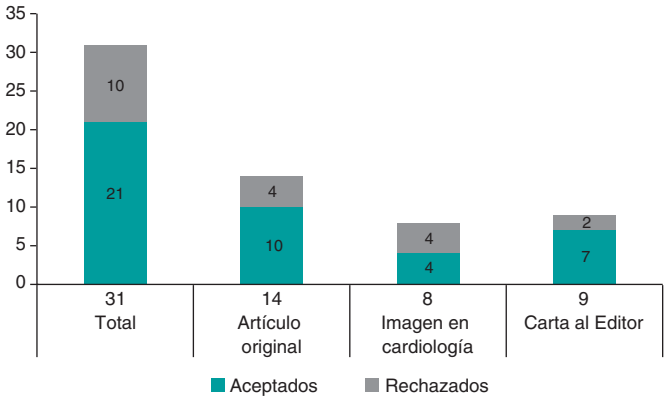

Figura 12. Decisiones editoriales tomadas respecto de los artículos procedentes de transferencia desde *Revista Española de Cardiología* recibidos en *REC: Interventional Cardiology* entre el 1 de enero de 2019 y el 30 de junio de 2020.

este nivel de transferencia debe valorarse positivamente, pero sin duda crecerá de manera notable en paralelo con la trayectoria y la visibilidad de la revista.

En resumen, la recepción de artículos va en incremento en todos sus tipos. Esto ha permitido que en la actualidad tengamos ya completos varios números siguientes, pero a su vez nos conmina a ser más restrictivos en la aceptación de manuscritos. Esto es duro, pues los artículos, los casos, las imágenes y las cartas son todos interesantes y todos aportan algo de valor, pero por otra parte es absolutamente necesario debido a las limitaciones de espacio (4 números anuales) y a la conveniencia de no demorar en exceso la publicación de los manuscritos. El efecto indirecto, también deseable, es conseguir un mayor nivel de lo publicado. Como aspecto adicional, esta situación nos permite dar más tiempo a los autores invitados para escribir los comentarios editoriales relacionados con los originales.

LOS REVISORES

Merece un comentario muy especial la cuestión de los tiempos editoriales. Como se muestra en la figura 13, en general han sido adecuados si los comparamos con la mayoría de las revistas médicas, con una media de toma de la primera decisión de 14,4 días. Sin duda, el mayor mérito lo han tenido los evaluadores, que en un tiempo muy breve (media de 9,6 días) han revisado los manuscritos remitidos (muy por debajo de los 14 días que se establecen de plazo). Los tiempos de la oficina editorial desde la entrada del manuscrito han sido menores de 2 días, pero consideramos mejorables los tiempos de gestión por el equipo editorial, previos y posteriores a la evaluación.

En relación con los evaluadores, no solo es de agradecer esa celeridad y puntualidad en el envío de las revisiones, sino que cabe señalar la calidad de los comentarios y su implicación en la toma de decisiones. Los evaluadores han sabido modular sus evaluaciones y calificaciones de acuerdo con las condiciones de nuestra revista. En la tabla 1 se presentan los nombres de los evaluadores que han colaborado con la revista hasta el 30 de junio de 2020.

Los evaluadores tienen muchos compromisos con otras publicaciones, algunas internacionales de alto nivel, y aun así han demostrado un compromiso excelente con *REC: Interventional Cardiology*.

DIFUSIÓN DE *REC: INTERVENTIONAL CARDIOLOGY*

Para facilitar a nuestros colegas el acceso a la revista se han habilitado espacios específicos desde los que acceder a ella, tanto en la web de la SEC como en la web de la ACI-SEC. Las redes sociales de REC Publications difunden los contenidos de la revista con el hashtag *#recintervcardiol,* y el blog *Cardiología Hoy* publica regularmente entrevistas con nuestros autores. *REC: Interventional Cardiology* se presentó oficialmente en la XXX Reunión anual de la ACI-SEC

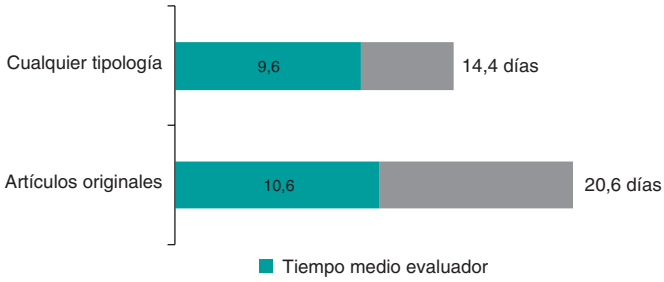

Figura 13. Promedios de los tiempos editoriales entre el 1 de enero de 2019 y el 30 de junio de 2020. Las medias corresponden a 175 evaluaciones de cualquier tipo (71 de artículos originales).

Tabla 1. Revisores de *REC: Interventional Cardiology* que han realizado evaluaciones desde el lanzamiento de la revista hasta el 30 de junio de 2020

Juan H. Alonso	Felipe Hernández-Hernández
Ignacio J. Amat	Borja Ibáñez
Dabit Arzamendi	Andrés Íñiguez
Pablo Avanzas	Luis J. Jiménez-Borreguero
Teresa Bastante	Santiago Jiménez-Valero
José A. Baz	Alfonso Jurado-Román
Salvatore Brugaletta	Esteban López-de-Sá
Ramón A. Calviño	José R. López-Mínguez
Xavier Carrillo	Ramón López-Palop
Belén Cid	Íñigo Lozano
Ignacio Cruz	Javier Martín-Moreiras
Javier Cuesta	Cesar Morís
José F. Díaz	Luis Nombela
Jaime Elízaga	Soledad Ojeda
Rodrigo Estévez-Loureiro	Manuel Pan
José A. Fernández-Díaz	Armando Pérez de Prado
José L. Ferreiro-Gutiérrez	Eduardo Pinar
Guillermo Galeote	Fernando Rivero
Eulogio García	Oriol Rodríguez
Sergio García-Blas	Rafael Romaguera
Tamara García-Camarero	Gerard Roura
Bruno García del Blanco	Juan M. Ruiz Nodar
Héctor M. García-García	José R. Rumoroso
Arturo García-Touchard	Manel Sabaté
Juan R. Gimeno	Ángel Sánchez-Recalde
Javier Goicolea	Marcelo Sanmartín
Joan A. Gómez-Hospital	Antonio Serra
Josep Gómez-Lara	Ramiro Trillo
Nieves Gonzalo	Beatriz Vaquerizo

(2019) y ha estado presente tanto en el Congreso de las Enfermedades Cardiovasculares de 2019 como en otros encuentros nacionales e internacionales de hemodinámica. Tenemos que agradecer, sin duda, el cálido recibimiento y la difusión que nuestros amigos de Latinoamérica han dado a la revista, en especial la Sociedad Latinoamericana de Cardiología Intervencionista (SOLACI), la Asociación Nacional de Cardiólogos de México (ANCAM) y la SOCIME. Por otro lado, los lectores de *Revista Española de Cardiología* pueden acceder a nuestros últimos artículos publicados *ahead of print* desde su web y desde sus *newsletters*. Hemos comenzado, además, a publicar videoentrevistas con los autores de los artículos seleccionados de los números de 2020[8].

PREMIO DE LA ACI-SEC AL MEJOR ARTICULO ORIGINAL PUBLICADO EN 2019

Este año se hace entrega del primer premio al mejor artículo publicado en *REC: Interventional Cardiology*, un reconocimiento de la SEC con dotación económica de la ACI-SEC. Este premio se adjudica por deliberación y decisión de un jurado presidido por el editor jefe de *REC: Interventional Cardiology* y constituido, además, por los editores asociados de la revista y los miembros de la junta directiva de la ACI-SEC. El jurado tiene en cuenta en la valoración la originalidad, la calidad científico-metodológica, la relevancia y la trascendencia para la práctica clínica de los artículos. Se convocará de nuevo un premio para el mejor artículo original publicado en 2020.

UNA REVISTA EN CONTINUO CICLO DE MEJORA Y CON ASPIRACIONES

Son muchos los cambios que se han ido implementando desde su inicio. Estas mejoras se han efectuado en diversos aspectos del proceso editorial y han respondido a un estilo de trabajo basado en un continuo ciclo de observación, revisión crítica y mejora.

Esta es una revista muy joven y, por tanto, tiene todavía mucho que aprender, madurar y crecer. No estamos cerrados a ninguna innovación o cambio que pueda facilitar su funcionamiento de cara a los autores, los lectores y los evaluadores.

El próximo objetivo que nos planteamos es lograr la indexación, una aspiración a medio plazo. Todo esto, siendo importante, no debe hacernos olvidar que nuestro propósito es alcanzar los deseados prestigio y reconocimiento científico, y que la misión de nuestra revista es la difusión libre, abierta, rigurosa y ágil del conocimiento en el ámbito de la cardiología intervencionista.

CONFLICTO DE INTERESES

Ninguno.

AGRADECIMIENTOS

Gracias de nuevo a todos los autores y evaluadores por su alto compromiso e impecable trabajo. Existe una parte algo ingrata en nuestro trabajo como equipo editorial, que es el rechazo de manuscritos, conscientes como somos de la decepción y la frustración que este genera al haberlo experimentado como autores. Todos, y reitero, todos los manuscritos son interesantes y merecerían difundirse, pero la revista tiene un espacio limitado que debe gestionarse lo mejor posible.

Como editor-jefe quiero expresar mi profundo agradecimiento a los editores asociados, Juan Sanchis, Fernando Alfonso y Raúl Moreno. Es un lujo contar con ellos.

Raúl Moreno, desde su posición de presidente de la ACI-SEC, que es la que soporta la carga económica de la revista, resulta un apoyo clave para su viabilidad. Y si hablamos de financiación, tenemos que agradecer la contribución no condicionada de todas las compañías del ámbito de la cardiología intervencionista que con sus aportaciones la hacen posible.

Queremos agradecer de forma muy especial el excelente trabajo y la dedicación de las componentes de la oficina editorial de REC Publications, Iria del Río, Eva M. Cardenal, Belén Juan, María González Nogal y Helena Gómez-Lobo; de nuestro consultor TIC, Pablo Avanzas, así como del departamento TIC de la SEC; y de todo el equipo de Permanyer Publications, con Ricard Permanyer a la cabeza y Laura Casares a cargo directo del proyecto. Es totalmente justo decir que sin ellos no estarían leyendo hoy esta revista.

BIBLIOGRAFÍA

1. Cequier A, Pérez de Prado A, Cid B, et al. Requisitos y sostenibilidad de los programas de ICP primaria en España en el IAMCEST. Documento de consenso de SEC, AEEC y SEMES. *REC Interv Cardiol*. 2019;2:108-119.
2. Romaguera R, Cruz-González I, Ojeda S, et al. Gestión de salas de procedimientos invasivos cardiológicos durante el brote de coronavirus COVID-19. Documento de consenso de la Asociación de Cardiología Intervencionista y la Asociación del Ritmo Cardiaco de la Sociedad Española de Cardiología. *REC Interv Cardiol*. 2020;2:106-111.
3. Romaguera R, Cruz-González I, Jurado-Roman A, et al. Consideraciones sobre el abordaje invasivo de la cardiopatía isquémica y estructural durante el brote de coronavirus COVID-19. Documento de consenso de la Asociación de Cardiología Intervencionista y la Asociación de Cardiopatía Isquémica y Cuidados Agudos Cardiovasculares de la Sociedad Española de Cardiología. *REC Interv Cardiol*. 2020;2:112-117.
4. Moreno R, Ojeda S, Romaguera R, Jiménez-Quevedo P, Cruz-González I. Implante percutáneo de válvula aórtica durante la pandemia de COVID-19. Recomendaciones de la ACI-SEC. *REC Interv Cardiol*. 2020. https://doi.org/10.24875/RECIC.M20000132.
5. Rodríguez-Leor O, Cid-Álvarez B, Ojeda S, et al. Impacto de la pandemia de COVID-19 sobre la actividad asistencial en cardiología intervencionista en España. *REC Interv Cardiol*. 2020;2:82-89.
6. RTVE.es. Coronavirus: Los cardiólogos alertan de que pacientes con infartos "no acuden a urgencias por miedo a contagiarse". 14/04/2020. Disponible en: https://www.rtve.es/noticias/20200414/infartos-coronavirus-urgencias/2012022.shtml. Consultado 29 jun 2020.
7. Piña-Reyna Y, García-Rincón A, Ortiz-Fernández PH, et al. Atención de la cardiopatía isquémica en salas de cateterismo durante la contingencia sanitaria por pandemia de COVID-19. Recomendaciones de la Sociedad de Cardiología Intervencionista de México (SOCIME). *REC Interv Cardiol*. 2020. https://doi.org/10.24875/RECICE.M20000126.
8. REC: Interventional Cardiology. Vídeos del editor. Disponible en: https://www.recintervcardiol.org/es/videos-del-editor. Consultado 31 Ago 2020.

REC Interv Cardiol. 2020;2(4):239-241

Editorial

Disección arterial coronaria espontánea: nuevos conocimientos en diagnóstico y tratamiento

Spontaneous coronary artery dissection: new insights on diagnosis and management

Deevia Kotecha y David Adlam*

Department of Cardiovascular Sciences, and NIHR Leicester Biomedical Research Centre, University of Leicester, Reino Unido

VÉASE CONTENIDO RELACIONADO:
https://doi.org/10.24875/RECIC.M20000095

Durante la última década, lo que se sabe de la disección coronaria espontánea (DCE) ha evolucionado notablemente, y de ser considerada una rara condición comunicada como caso aislado ha pasado a ser contemplada como una enfermedad, ya reconocida como una causa importante de síndrome coronario agudo, sobre todo en mujeres jóvenes y de mediana edad. Se han presentado extensas series observacionales dirigidas por grupos de la Clínica Mayo (Estados Unidos) y Vancouver (Canadá)[1-3]. Estos nuevos conocimientos han propiciado la publicación de documentos de consenso sobre la mejor práctica clínica tanto en Estados Unidos como en Europa[4,5]. A pesar de esto, la DCE sigue siendo una patología de la que no se tienen datos de ensayos clínicos aleatorizados, por lo que el debate sigue girando en torno a muchos aspectos de lo que constituye un abordaje óptimo.

En un reciente artículo publicado en *REC: Interventional Cardiology*, Bastante et al.[6] presentaron sus datos sobre una serie altamente caracterizada de un centro español a la vanguardia del tratamiento progresivo de esta enfermedad. Sus datos ofrecen evidencias basadas en hallazgos de una relevancia clínica directa para la práctica clínica contemporánea y una nueva perspectiva, en especial, de las bondades de los tratamientos antiagregantes plaquetarios para el manejo de esta enfermedad.

La clasificación angiográfica de DCE de Yip-Saw[7] junto a un mayor reconocimiento del importantísimo papel que juegan las técnicas de imágen intracoronaria como soporte diagnóstico en casos inciertos, sobre todo la tomografía de coherencia óptica[8], han mejorado notablemente el diagnóstico preciso de la DCE en la sala de hemodinámica. Coincidiendo con otras series más contemporáneas y prospectivas en las que probablemente haya un menor sesgo de selección[2,9], Bastante et al. describen DCE en una población de mayor edad (mediana de edad, 56 años), predominantemente de mujeres peri y posmenopáusicas con un perfil de factores de riesgo más en consonancia con la población general de la misma edad (un 48% fumadores o exfumadores, un 36% hipertensos y un 42% con hipercolesterolemia)[6]. Esto destierra el tan traído y llevado mantra de que la DCE es una enfermedad propia de mujeres premenopáusicas con pocos factores de riesgo clásicos para desarrollar cardiopatía isquémica. Tanto en este como en otros estudios, solo la diabetes (6%) parece menos prevalente que en la población general. Resulta interesante especular si los efectos vasculares adversos asociados a la diabetes podrían, paradójicamente, proteger frente a la DCE. No obstante, lo más importante de todo, es que estos datos recuerdan a los médicos que no deben limitar su consideración del diagnóstico de DCE a mujeres premenopáusicas de bajo riesgo.

Un diagnóstico preciso es el primer paso en el tratamiento de la DCE. Este artículo ofrece importantes perspectivas sobre el papel diagnóstico que juega la angiotomografía computarizada (angio-TC). Demuestra que, aun en un contexto en el que se conoce la localización de la DCE gracias a la angiografía invasiva, la angio-TC pasa por alto más del 20% de las localizaciones de la DCE. Este hallazgo viene a confirmar que, aunque la angio-TC es un tentador sustituto no invasivo de la angiografía (sobre todo dado el mayor riesgo conocido de disección iatrogénica que acarrea realizar una angiografía invasiva en esta población[10]), este abordaje no debería emplearse para el diagnóstico primario de DCE. La inadecuada sensibilidad y especificidad de la angio-TC para este diagnóstico probablemente se deba a que la DCE tiene una predilección por el tercio medio-distal de las coronarias (el 76% de los casos de esta serie) donde los diámetros coronarios se acercan a la resolución espacial efectiva de las actuales tecnologías de angio-TC. Todavía está por ver si la angio-TC podrá seguir empleándose en contextos clínicos específicos como, por ejemplo, para excluir o seguir el avance de disecciones de alto riesgo ubicadas en el tercio proximal-medio de los vasos.

Una diferencia importante entre el tratamiento de la DCE y el síndrome coronario agudo ateroesclerótico es el mayor riesgo de complicaciones que existe durante la intervención coronaria percutánea tras una DCE. Esto, sumado a índices más altos descritos de curación completa en DCE manejadas con tratamiento conservador, ha hecho que se alcance el consenso, siempre y cuando sea posible, a favor de una estrategia no intervencionista[4,5]. Este abordaje está avalado por la reciente demostración de los tamaños relativamente pequeños del infarto de la mayoría de supervivientes convalecientes de una DCE según las imágenes por cardiorresonancia magnética, con infartos más grandes predichos por una presentación de infarto agudo de miocardio con elevación del segmento ST, un menor flujo TIMI y disecciones más proximales o extensas[11]. En el artículo de Bastante et al., el 82% de los pacientes recibieron tratamiento

* **Autor para correspondencia:** University of Leicester and NIHR Leicester Biomedical Research Centre, Department of Cardiovascular Sciences, Glenfield Hospital, Groby Road, Leicester LE3 9QP, Reino Unido.
Correo electrónico: da134@le.ac.uk (D. Adlam).

Online: 21-09-2020.
Full English text available from: www.recintervcardiol.org/en.
https://doi.org/10.24875/RECIC.M20000140
2604-7306 / © 2020 Sociedad Española de Cardiología. Publicado por Permanyer Publications. Este es un artículo *open access* bajo la licencia CC BY-NC-ND 4.0.

conservador[6]. Esto coincide con una reciente, extensa y prospectiva serie canadiense que sugiere que, en centros experimentados, la mayor parte de las DCE pueden tratarse sin intervenciones coronarias percutáneas[2].

Sigue sin quedar claro cuál es el mejor tratamiento médico tras el diagnóstico. Esto es especialmente relevante cuando se baraja la posibilidad de instaurar un curso a largo plazo de tratamiento antiagregante plaquetario tras una DCE. Estos tratamientos se han convertido en el baluarte del manejo del síndrome coronario agudo ateroesclerótico, que se caracterizan por la formación de un trombo luminal en una placa ateroesclerótica rota o erosionada. No obstante, este artículo viene a confirmar anteriores hallazgos[12] como que la carga de trombo en luz verdadera en las DCE es baja, lo que lleva a los autores a adoptar una estrategia clínica de monoterapia con ácido acetilsalicílico en DCE manejadas con tratamiento conservador (solo 7/27 de estos pacientes recibieron tratamiento antiagregante plaquetario doble). La justificación a largo plazo que hay detrás de la administración de ácido acetilsalicílico de mantenimiento también se ha puesto en duda pues parece contraintuitivo emplear una medicación que alarga el tiempo de coagulación como profilaxis de una enfermedad cuyo principal evento fisiopatológico parece ser el desarrollo de un hematoma intramural espontáneo. Los únicos datos clínicos potencialmente informativos provienen de una única serie observacional canadiense que no halló, de manera concluyente, ningún beneficio ni perjuicio a este respecto[1]. En cualquier caso, estos hallazgos todavía no han sido validados por otras series y aunque el estudio de Bastante et al.[6] avivará más si cabe este debate, se necesitan urgentemente datos de un ensayo clínico para abordar esta cuestión[13].

El reconocimiento de arteriopatías extracoronarias en pacientes con DCE[14] ha generado un consenso que favorece el cribado arterial mediante imágenes de cerebro a pelvis en todos los supervivientes de una DCE[4,5]. No obstante, es importante demostrar que estos cribados por imagen son capaces de alterar el manejo clínico o evitar eventos vasculares, sobre todo, teniendo en cuenta la dosis absorbida asociada a la radiación X si se emplea una arteriografía por tomografía computarizada.

Esto tiene especial importancia ya que la arteriopatía más habitual de todas en supervivientes de una DCE es la displasia fibromuscular que, aunque frecuente, parece tener pocas consecuencias clínicas en la mayoría de los casos. Así pues, la descripción de Bastante et al.[6] de 3 pacientes cuyos aneurismas intracerebrales identificados durante el cribado requirieron cierre ofrece datos adicionales muy necesarios que abogan por obtener, como mínimo, imágenes arteriales intracerebrales en supervivientes de DCE.

Por último, y lo más importante para los pacientes, Bastante et al. complementan los datos de otras series que sugieren que, si bien los eventos cardiovasculares adversos mayores (18%) y la recurrencia de DCE (12%) son problemas graves para los supervivientes de una DCE, la tasa de mortalidad asociada a la enfermedad tras una DCE es muy baja[6]. Prevenir la recurrencia de una DCE es, por lo tanto, un objetivo fundamental de los ensayos clínicos sobre mejoras de los resultados tras DCE.

En conclusión, se ha experimentado un cambio de paradigma en lo que sabemos de las DCE que ha obligado a una mayor precisión diagnóstica y ha expandido la adopción de una estrategia de revascularización conservadora (figura 1). No obstante, sigue habiendo dudas sobre cuál es la mejor profilaxis médica a largo plazo y cuál es el mejor abordaje para la realización de estudios de imágen en seguimiento. Aquí la colaboración internacional será clave para generar los datos que se necesitan para atajar, de una vez por todas, estas cuestiones y garantizar que se sigue mejorando el tratamiento de esta grave patología. La fase de inscripción de pacientes en la que se encuentra el registro SCAD del Programa de Investigación Observacional Europeo de la Sociedad Europea de Cardiología (CPMS N.º 44577, IRAS N.º 270314)[15] será la plataforma perfecta desde la que realizar futuras investigaciones.

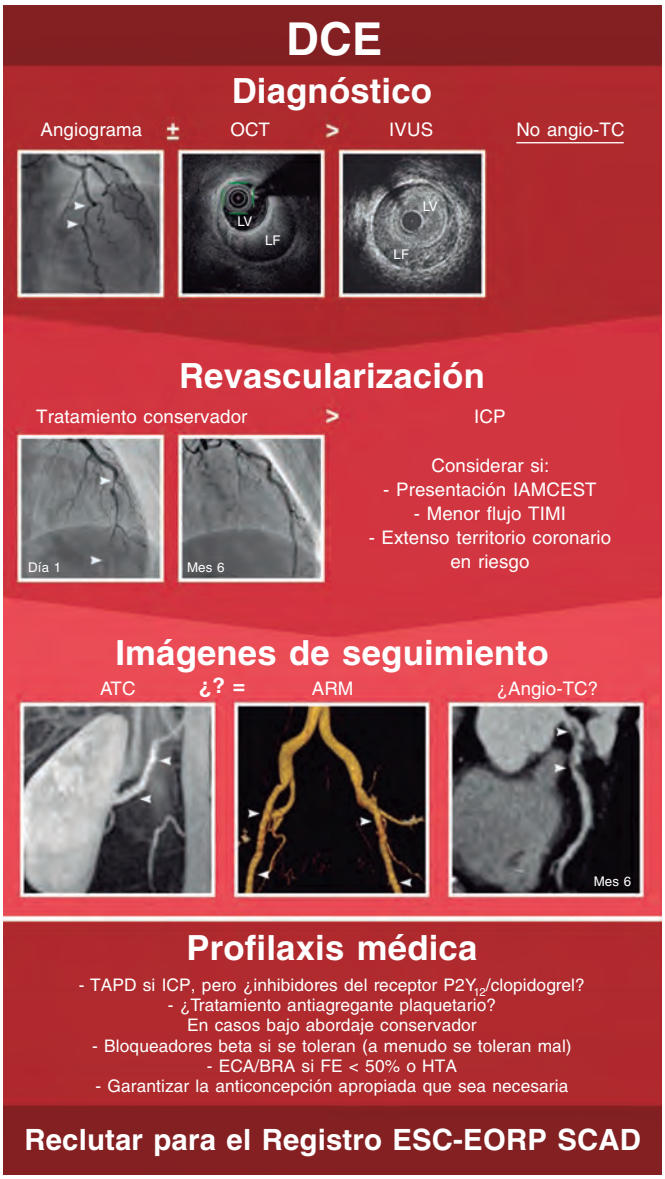

Figura 1. Esquema del abordaje actual óptimo de una disección coronaria espontánea (DCE). La coronariografía invasiva apoyada, cuando sea necesario, por imágen intracoronaria, sigue siendo el estándar de referencia. Se aboga por un abordaje conservador a la revascularización salvo en presentaciones más extremas. Se recomienda el cribado de las arteriopatías remotas, aunque la técnica de imágen óptima y el papel que juega la angiotomografía computarizada siguen sin estar claros. El tratamiento médico óptimo se desconoce. Todas las imágenes son de pacientes del estudio UK SCAD (ISRCTN42661582; REC14/EM/0056). Angio-TC: angiotomografía computarizada; ARM: angiografía por resonancia magnética; ATC: arteriografía por tomografía computarizada; ECA/BRA: inhibidores de la enzima de conversión de la angiotensina o antagonistas del receptor de angiotensina; ESC-EORP: Programa de Investigación Observacional Europeo de la Sociedad Europea de Cardiología; HTA: hipertensión arterial; IAMCEST: infarto agudo de miocardio con elevación del segmento-ST; ICP: intervención coronaria percutánea; IVUS: ecografía intravascular; LF: luz falsa; LV: luz verdadera; OCT: tomografía de coherencia óptica; TAPD: tratamiento antiagregante plaquetario doble; TIMI: *Thrombolysis in Myocardial Infarction*.

CONFLICTO DE INTERESES

D. Adlam ha recibido fondos de investigación y contribuciones en especie de AstraZeneca por su estudio de las disecciones coronarias espontáneas. Asimismo, ha recibido una beca de formación de Abbott Vascular que ha servido de apoyo a un becario de investigación clínica y ha sido consultor de General Electric, Inc. para apoyar fondos de investigación. D. Kotecha no ha declarado ningún conflicto de intereses.

BIBLIOGRAFÍA

1. Saw J, Humphries K, Aymong E, et al. Spontaneous Coronary Artery Dissection: Clinical Outcomes and Risk of Recurrence. *J Am Coll Cardiol*. 2017;70:1148-1158.
2. Saw J, Starovoytov A, Humphries K, et al. Canadian spontaneous coronary artery dissection cohort study: in-hospital and 30-day outcomes. *Eur Heart J*. 2019;40:1188-1197.
3. Tweet MS, Hayes SN, Pitta SR, et al. Clinical features, management, and prognosis of spontaneous coronary artery dissection. *Circulation*. 2012; 126:579-588.
4. Adlam D, Alfonso F, Maas A, Vrints C, Writing C. European Society of Cardiology, acute cardiovascular care association, SCAD study group: a position paper on spontaneous coronary artery dissection. *Eur Heart J*. 2018;39:3353-3368.
5. Hayes SN, Kim ESH, Saw J, et al.; American Heart Association Council on Peripheral Vascular Disease; Council on Clinical Cardiology; Council on Cardiovascular and Stroke Nursing; Council on Genomic and Precision Medicine; and Stroke Council. Spontaneous Coronary Artery Dissection: Current State of the Science: A Scientific Statement From the American Heart Association. *Circulation*. 2018;137:e523-e557.
6. Bastante T, García-Guimaraes M, Muñiz M, et al. Contemporary management of spontaneous coronary dissection. *REC Interv Cardiol*. 2020. https://doi.org/10.24875/RECICE.M20000096.
7. Yip A, Saw J. Spontaneous coronary artery dissection-A review. *Cardiovasc Diagn Ther*. 2015;5:37-48.
8. Alfonso F, Paulo M, Gonzalo N, Dutary J, Jimenez-Quevedo P, Lennie V, Escaned J, Banuelos C, Hernandez R, Macaya C. Diagnosis of spontaneous coronary artery dissection by optical coherence tomography. *J Am Coll Cardiol*. 2012;59:1073-1079.
9. Adlam D, Garcia-Guimaraes M, Maas A. Spontaneous coronary artery dissection: no longer a rare disease. *Eur Heart J*. 2019;40:1198-1201.
10. Prakash R, Starovoytov A, Heydari M, Mancini GB, Saw J. Catheter-Induced Iatrogenic Coronary Artery Dissection in Patients With Spontaneous Coronary Artery Dissection. *JACC Cardiovasc Interv*. 2016;9:1851-1853.
11. Al-Hussaini A, Abdelaty A, Gulsin GS, et al. Chronic infarct size after spontaneous coronary artery dissection: implications for pathophysiology and clinical management. *Eur Heart J*. 2020. https://doi.org/10.1093/eurheartj/ehz895.
12. Jackson R, Al-Hussaini A, Joseph S, et al. Spontaneous Coronary Artery Dissection: Pathophysiological Insights From Optical Coherence Tomography. *JACC Cardiovasc Imaging*. 2019;12:2475-2488.
13. Tweet MS, Olin JW. Insights Into Spontaneous Coronary Artery Dissection: Can Recurrence Be Prevented? *J Am Coll Cardiol*. 2017;70:1159-1161.
14. Prasad M, Tweet MS, Hayes SN, Leng S, Liang JJ, Eleid MF, Gulati R, Vrtiska TJ. Prevalence of extracoronary vascular abnormalities and fibromuscular dysplasia in patients with spontaneous coronary artery dissection. *Am J Cardiol*. 2015;115:1672-1677.
15. European Society of Cardiology. European Society of Cardiology EURObservational Research Programme SCAD registry. Disponible en: https://www.escardio.org/Research/Registries-&-surveys/Observational-research-programme/spontaneous-coronary-arterious-dissection-scad-registry. Consultado 8 Jun 2020.

REC Interv Cardiol. 2020;2(4):242-243

Editorial

Biopsia endomiocárdica rutinaria en el trasplante cardiaco: en busca de la evidencia perdida

Routine endomyocardial biopsy in heart transplantation: in search of lost evidence

José Antonio Vázquez de Prada* y Francisco González-Vílchez

Servicio de Cardiología, Hospital Universitario Marqués de Valdecilla, Santander, Cantabria, España

VÉASE CONTENIDO RELACIONADO:
https://doi.org/10.24875/RECIC.M200000107

La introducción de la biopsia endomiocárdica (BEM) para el diagnóstico del rechazo en 1972[1] se considera uno de los principales avances en la historia del trasplante cardiaco (TxC). Desde ese momento, la BEM se viene aceptando como método de referencia *(gold standard)* para el diagnóstico del rechazo. Sin embargo, se trata de un procedimiento invasivo repetitivo, incómodo para los pacientes y no exento de complicaciones, a veces graves. En este contexto, en un reciente artículo publicado en *REC: Interventional Cardiology*, Tamargo et al.[2] aportan la experiencia combinada de 2 grandes centros nacionales de TxC con el acceso a la BEM por vía venosa braquial, vía relativamente menos invasiva que la vía femoral o la más común por la vena yugular. Los autores demuestran que esta alternativa es factible en el 94% de los intentos. La vía braquial resulta más segura al eliminar alguna de las complicaciones mayores del acceso central (principalmente neumotórax y punción arterial). Sin embargo, el acceso braquial no afecta a la principal complicación de la BEM a medio-largo plazo: la insuficiencia tricuspídea traumática que puede aparecer tras repetidas biopsias, y que no rara vez es tan grave y sintomática que precisa corrección quirúrgica[3]. Aunque la vía braquial no consigue reducir el tiempo empleado en el procedimiento y además el tiempo de fluoroscopia es superior al de la vía yugular, parece evidente que esta ruta resulta más llevadera para los pacientes (aunque este dato se basa solo en el testimonio de 19 pacientes, tal como los autores reconocen en el apartado de limitaciones). Por tanto, el procedimiento descrito resulta en especial apropiado para los pacientes con TxC, que forman la mayor parte de su serie y en los que el uso repetido de BEM de seguimiento está universalmente aceptado para el despistaje de rechazo del injerto.

En cualquier caso, conviene señalar que aunque la BEM sigue manteniendo su aura como método de referencia en el diagnóstico del rechazo, resulta sorprendente la ausencia de una base científica que lo justifique. En plena era de la medicina basada en la evidencia, y pese a que llevamos más de 30 años utilizando esta técnica, no existe ninguna evidencia científica sólida que establezca su papel real en el tratamiento de los pacientes. En las guías de práctica clínica de la *International Society for Heart and Lung Transplantation*[4], la BEM sistemática para la detección del rechazo obtiene una débil recomendación (nivel IIa) con el mínimo nivel de evidencia (clase C), y sin apoyo en ninguna referencia científica. Además, la interpretación histológica de una BEM es bastante subjetiva, los criterios diagnósticos se han modificado varias veces y existe una alarmante variabilidad entre distintos observadores[5,6]. En realidad, se desconocen por completo su sensibilidad y especificidad. Por otra parte, todos los grupos de TxC han experimentado la frustración de observar repetidos falsos positivos[7] y falsos negativos[8], hasta el punto de que habitualmente hay muy poca correlación entre el grado anatomopatológico del rechazo y la situación funcional del paciente y del injerto.

No sorprenden, por tanto, los numerosos intentos realizados con el fin de sustituir la BEM por otras técnicas no invasivas, principalmente ecocardiográficas. Los resultados han sido muy variables, y en la práctica clínica real nunca se han llegado a aplicar[9]. En los últimos tiempos se han introducido técnicas sofisticadas, como los perfiles de expresión genética. Sin embargo, solo se han aplicado a pacientes seleccionados (de bajo riesgo para rechazo) y relativamente tarde tras el TxC (> 2-6 meses), lo que excluye en la práctica la mayor parte de los episodios de rechazo con relevancia clínica[10,11].

El principal problema de los intentos de sustituir la BEM por técnicas no invasivas es que estamos comparando estas nuevas aproximaciones diagnósticas con la BEM, asumiendo que esta constituye el método de referencia. Este planteamiento está viciado desde el principio, puesto que la supuesta referencia no lo es en realidad. Para considerar la BEM como un auténtico método de referencia se deberían aplicar los estándares actuales de la medicina basada en la evidencia, y demostrar de forma fehaciente que la práctica actual de seguimiento sistemático con BEM periódicas y tratamiento según la histología comporta realmente una mejoría de los resultados clínicos.

En este contexto, y ante las incertidumbres planteadas por los frecuentes falsos positivos y negativos de la BEM, a partir de los años 1990 desarrollamos en el Hospital Universitario Marqués de Valdecilla una estrategia de seguimiento periódico clínico-ecocardiográfico, sin la realización de BEM obligatorias[12]. Nuestra estrategia está basada en el siguiente concepto: a medida que pasa el tiempo tras el TxC, los episodios de rechazo son menos agresivos y más espaciados. Muchos de ellos remiten de manera espontánea,

* **Autor para correspondencia:** Servicio de Cardiología, Hospital Universitario Marqués de Valdecilla, Avda. Valdecilla s/n, 39008 Santander, Cantabria, España.
Correo electrónico: javdpt@gmail.com (J.A. Vázquez de Prada).

Online: 06-07-2020.
Full English text available from: https://www.recintervcardiol.org/en.
https://doi.org/10.24875/RECIC.M20000128
2604-7306 / © 2020 Sociedad Española de Cardiología. Publicado por Permanyer Publications. Este es un artículo *open access* bajo la licencia CC BY-NC-ND 4.0.

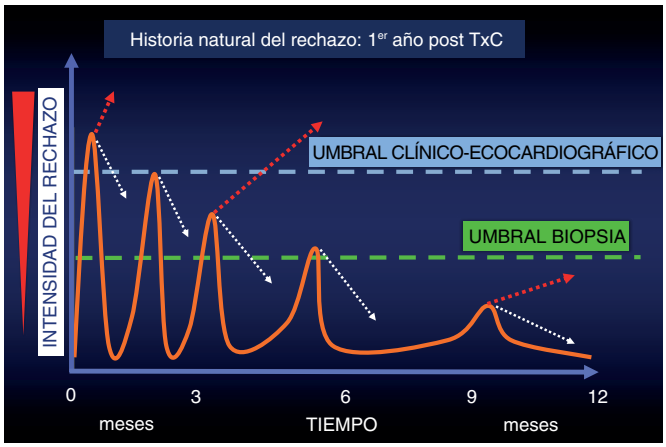

Figura 1. Representación gráfica de la evolución natural del rechazo durante el primer año tras el trasplante cardiaco. Los episodios de rechazo van disminuyendo en intensidad y frecuencia a lo largo del tiempo. Las flechas blancas discontinuas indican la resolución espontánea del rechazo por efecto de la inmunosupresión de base, y las flechas rojas discontinuas indican la progresión continuada del rechazo.

aunque algunos pueden progresar hasta llegar a comprometer la función del injerto, y serán detectados por la clínica o la ecocardiografía. Con esta estrategia, aunque se pierde sensibilidad diagnóstica se consigue una gran especificidad clínica, al identificar y tratar solo aquellos episodios de rechazo que no se resuelven espontáneamente, que la experiencia demuestra que son una minoría, y que en general responden bien al tratamiento (figura 1).

Por tanto, en las revisiones periódicas hacemos una valoración clínica y obtenemos ecocardiogramas evolutivos, pero sin BEM obligada, que únicamente se realiza en caso de dudas. Como se ha dicho, buscamos sobre todo especificidad, por lo que solo valoramos parámetros ecocardiográficos «duros» (cambios relevantes en el grosor de las paredes o disminución de la fracción de eyección) como indicativos de rechazo merecedor de tratamiento. De forma intencionada no nos apoyamos en otras técnicas, como el *strain,* que al ser mucho más sensibles nos harían perder especificidad.

Siguiendo esta estrategia y tras casi 30 años de experiencia con unos 600 TxC, la utilización de la BEM resulta hoy en día una técnica marginal en nuestro programa[13]. La media histórica es de 1,24 BEM por paciente, pero en los últimos 10 años ha bajado a tan solo 0,2. En nuestra práctica actual no se realiza ninguna BEM durante el primer año de seguimiento en la mayoría de los pacientes. Nuestra confianza en esta estrategia se apoya en los resultados clínicos, que se comparan de manera favorable con los del Registro Español de Trasplante Cardiaco[14], tanto a medio como a largo plazo. Si excluimos la primera semana tras el TxC (periodo en el que prácticamente nunca se realizan BEM), la supervivencia actuarial del Hospital Universitario Marqués de Valdecilla es del 85% a 1 año, el 75% a 5 años y el 61% a 10 años, ligeramente superior a la del Registro Español de Trasplante Cardiaco[14] (84% a 1 año, 73% a 5 años y 58% a 10 años).

En cualquier caso, el abordaje por la vena braquial propuesto por Tamargo et al.[2] resulta una aportación sin duda bienvenida, sobre todo por parte de los pacientes. Siguiendo el protocolo clásico de Stanford[15] se deberían realizar un mínimo de 14 BEM por paciente el primer año, por lo que una mejor tolerancia del procedimiento asociada a una reducción de las complicaciones agudas puede resultar muy relevante para los pacientes, dado el gran número de biopsias a las que se enfrentan a lo largo de su seguimiento.

Muchos aspectos de la práctica actual del TxC están basados en la opinión de expertos y en la inercia clínica más que en la evidencia científica. Destaca entre ellos el mito de la BEM como método de referencia, que no debería ser aceptado en ausencia de evidencia que lo sustente. Consideramos importante avanzar en este campo, pero para ello las alternativas no invasivas a la BEM deberían cambiar su enfoque actual. En lugar de seguir comparando su capacidad diagnóstica con respecto a la BEM (equívoco método de referencia), se deberían basar más bien en la comparación de los resultados clínicos, que en último término es lo más importante. Por tanto, consideramos que ha llegado el momento de diseñar estudios aleatorizados que comparen los resultados clínicos entre las estrategias de reducción de BEM basadas en métodos no invasivos y la pauta clásica vigente de realización de BEM obligatorias.

CONFLICTO DE INTERESES

No se declara ninguno.

BIBLIOGRAFÍA

1. Caves PK, Stinson EB, Billingham M, Shumway NE. Percutaneous transvenous endomyocardial biopsy in human heart recipients. Experience with a new technique. *Ann Thorac Surg*. 1973;16:325-336.
2. Tamargo M, Gutiérrez Ibañes E, Oteo Domínguez JF, et al. Endomyocardial biopsy using the brachial venous access route. Description of the technique and 12-year experience at 2 different centers. *REC Interv Cardiol*. 2020. https://doi.org/10.24875/RECICE.M20000110.
3. Alharethi R, Bader F, Kfoury AG, et al. Tricuspid valve replacement after cardiac transplantation. *J Heart Lung Transplant*. 2006;25:48.
4. The International Society of Heart and Lung Transplantation Guidelines for the care of heart transplant recipients. Task Force 2: Immunosuppression and Rejection. *J Heart Lung Transplant*. 2010;29:914-956.
5. Marboe CC, Billingham M, Eisen H, et al. Nodular endocardial infiltrates (Quilty lesions) cause significant variability in diagnosis of ISHLT Grade 2 and 3A rejection in cardiac allograft recipients. *J Heart Lung Transplant*. 2005;24:S219-S226.
6. Crespo-Leiro MG, Zuckermann A, Bara C, et al. Concordance among pathologists in the second Cardiac Allograft Rejection Gene Expression Observational Study (CARGO II). *Transplantation*. 2012;94:1172-1177.
7. Winters L, Loh E, Schoen F. Natural History of Focal Moderate Cardiac Allograft Rejection. Is Treatment Warranted? *Circulation*. 1995;91: 1975-1980.
8. Fishbein MC, Kobashigawa J. Biopsy-negative cardiac transplant rejection: etiology, diagnosis and therapy. *Curr Opin Cardiol*. 2004;19:166-169.
9. Badano LP, Miglioranza MH, Edvardsen T, et al. European Association of Cardiovascular Imaging/Cardiovascular Imaging Department of the Brazilian Society of Cardiology recommendations for the use of cardiac imaging to assess and follow patients after heart transplantation. *Eur Heart J Cardiovasc Imaging*. 2015;16:919-948.
10. Pham MX, Teuteberg JJ, Kfoury AG, et al. Gene expression profiling for rejection surveillance after cardiac transplantation. *N Engl J Med*. 2010; 362:1890-1900.
11. Crespo-Leiro M, Stypmann J, Schulz U, et al. Clinical usefulness of gene-expression profile to rule out acute rejection after heart transplantation. *Eur Heart J*. 2016;37:2591-2601.
12. Vázquez de Prada JA. Revisión crítica del papel de la biopsia endomiocárdica en el trasplante cardíaco. *Rev Esp Cardiol*. 1995;48(Supl 7):86-91.
13. Vázquez de Prada JA, Gonzalez Vilchez F, Rodriguez Entem F, et al. Heart Transplantation without Routine Endomyocardial Biopsies Is Feasible: Experience with a Clinical-Echocardiographic Strategy [abstract]. *J Heart Lung Transplant*. 2016;35(4S):S32-S33.
14. González-Vílchez F, Almenar-Bonet L, Crespo-Leiro MG, et al. Registro español de Trasplante Cardiaco. XXX Informe oficial de la Sección de Insuficiencia Cardiaca de la SEC (1984-2018). *Rev Esp Cardiol*. 2019;72: 954-962.
15. Billingham ME. Diagnosis of cardiac rejection by endomyocardial biopsy. *Heart Transplant*. 1981;1:25-30.

REC Interv Cardiol. 2020;2(4):244-246

Editorial

Cangrelor en el intervencionismo coronario percutáneo: una «nueva» arma del arsenal terapéutico antitrombótico

Use of cangrelor in percutaneous coronary interventions: a "new" weapon in the antithrombotic therapeutic armamentarium

José Luis Ferreiro[a,b,*] y Joan Antoni Gómez-Hospital[a,b]

[a] *Servicio de Cardiología, Hospital Universitario de Bellvitge – IDIBELL, L'Hospitalet de Llobregat, Barcelona, España*
[b] *Centro de Investigación Biomédica en Red de Enfermedades Cardiovasculares (CIBERCV), España*

Durante la segunda mitad de 2019 se inició en nuestro país la comercialización del cangrelor, un «nuevo» antiagregante plaquetario con características farmacológicas singulares que lo hacen atractivo para determinadas situaciones clínicas en el contexto de la intervención coronaria percutánea (ICP). Cabe entrecomillar lo de «nuevo» porque el ensayo clínico que demostró su superioridad frente al clopidogrel en la ICP, el CHAMPION PHOENIX[1], se publicó en 2013 y su aprobación por los organismos reguladores se produjo en 2015. Esta demora ha hecho que la evidencia científica sobre el fármaco no esté de rabiosa actualidad y, por ende, que no esté bien interiorizada en toda la comunidad cardiológica en el momento actual. Además, la indicación especificada en la ficha técnica está basada exclusivamente en las condiciones del ensayo clínico que motivó su aprobación (como es, por otro lado, preceptivo) y no en las de la práctica en la vida real, lo que puede generar ciertas dudas en el momento de seleccionar los pacientes que podrían beneficiarse del fármaco[2].

En resumen, el cangrelor es un antagonista intravenoso del receptor plaquetario $P2Y_{12}$ del difosfato de adenosina, al que se une de forma directa (sin necesidad de conversión en un metabolito activo), reversible y con gran afinidad. En términos farmacodinámicos, las propiedades del cangrelor son: *a)* inicio de acción muy rápido (3-6 minutos); *b)* efecto dependiente de la dosis y muy potente (inhibición > 90% de la vía del receptor $P2Y_{12}$) a la dosis empleada en la ICP; y *c)* cese rápido de la acción (vida media corta, de 3-5 minutos), con recuperación de la función plaquetaria basal en 60-90 minutos tras finalizar la infusión[3].

Dadas sus características farmacológicas, el cangrelor podría contribuir a solventar ciertos problemas que presentan otros agentes antiagregantes. Por ejemplo, los inhibidores del receptor $P2Y_{12}$ ($iP2Y_{12}$) orales, en especial el clopidogrel y en menor medida el prasugrel y el ticagrelor, presentan una demora en alcanzar una inhibición plaquetaria óptima, que es más acusada en determinados escenarios como el del infarto de miocardio con elevación del segmento ST (IAMCEST), en el que la biodisponibilidad de los fármacos orales puede estar comprometida (peor absorción intestinal, vómitos, uso de opiáceos o situaciones como intubación, hipotermia terapéutica o *shock* cardiogénico)[3,4]. Además, el uso de fármacos parenterales inhibidores de la glucoproteína IIb/IIIa, a pesar de su eficacia para reducir eventos trombóticos, puede asociarse con un aumento del riesgo hemorrágico.

El desarrollo clínico del cangrelor como terapia coadyuvante en la ICP se basó en el programa CHAMPION, del que se interrumpieron prematuramente los 2 primeros estudios (CHAMPION PCI[5] y CHAMPION PLATFORM[6]) por futilidad, atribuible en parte a una definición restrictiva de infarto de miocardio[3,7]. En cambio, el ensayo CHAMPION PHOENIX sí demostró la superioridad del cangrelor frente al clopidogrel en la reducción de la variable principal de eficacia (combinado de muerte, infarto de miocardio, revascularización guiada por isquemia o trombosis de *stent*) a las 48 horas en pacientes en los que se realizaba ICP por angina estable o cualquier tipo de síndrome coronario agudo (SCA), y que no podían haber recibido pretratamiento con un $iP2Y_{12}$ oral[1]. Cabe mencionar que, en un análisis conjunto de los 3 ensayos, el cangrelor mostró un ligero aumento del riesgo hemorrágico, fundamentalmente a expensas de sangrados menores[8]; este buen perfil de seguridad es probable que se deba a que el fármaco se administra durante un tiempo muy limitado y su efecto desaparece rápido tras parar la infusión.

Se han planteado 2 críticas importantes al diseño del ensayo CHAMPION PHOENIX que pueden condicionar su implementación en la práctica clínica en nuestro medio. La primera es que no se ha comparado el cangrelor con el prasugrel o el ticagrelor (más potentes y eficaces que el clopidogrel, y de elección en pacientes con SCA) y la segunda es haber considerado como criterio de exclusión el pretratamiento con $iP2Y_{12}$ antes de la ICP. Cabe recordar que, pese a existir serias dudas sobre el beneficio del pretratamiento en el SCA, en especial en el SCA sin elevación persistente del segmento ST[9], esta estrategia está ampliamente extendida en nuestro país. De hecho, en la ficha técnica europea del fármaco se especifica que el cangrelor está indicado, en asociación con ácido acetilsalicílico, en pacientes «que se someten a ICP, que no han recibido un inhibidor oral de $P2Y_{12}$ antes del procedimiento de ICP y en quienes el tratamiento oral con inhibidores de $P2Y_{12}$ no es posible o deseable»[2]. Pese a ello, las características farmacológicas del cangrelor hacen que sea particularmente interesante en situaciones en las que no solo el mencionado pretratamiento no se haya producido, sino también en circunstancias en

*** Autor para correspondencia:** Servicio de Cardiología, Hospital Universitario de Bellvitge – IDIBELL, Feixa Llarga s/n, 08907 L'Hospitalet de Llobregat, Barcelona, España.
Correo electrónico: jlferreiro@bellvitgehospital.cat (J.L. Ferreiro).

Online: 06-07-2020.
Full English text available from: https://www.recintervcardiol.org/en.
https://doi.org/10.24875/RECIC.M20000128
2604-7306 / © 2020 Sociedad Española de Cardiología. Publicado por Permanyer Publications. Este es un artículo *open access* bajo la licencia CC BY-NC-ND 4.0.

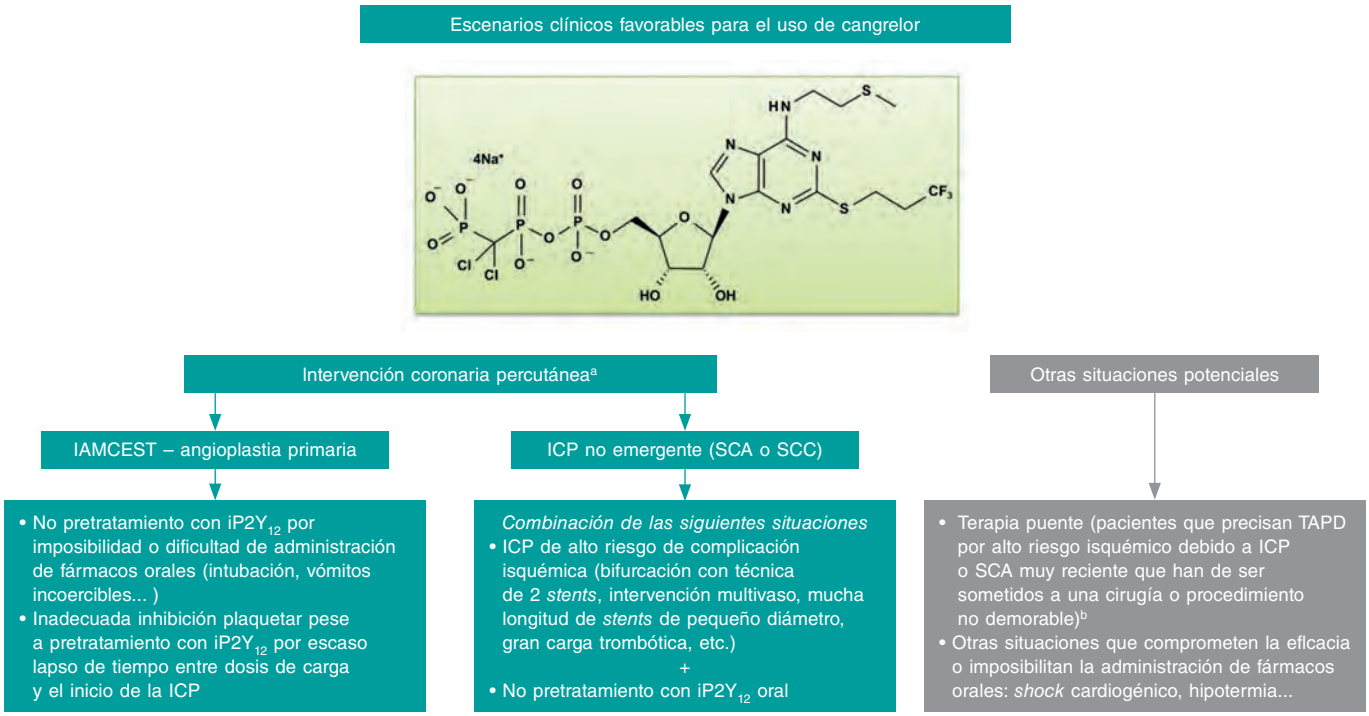

Figura 1. Escenarios clínicos potencialmente favorables para el uso del cangrelor. IAMCEST: infarto agudo de miocardio con elevación persistente del segmento ST; ICP: intervención coronaria percutánea; $iP2Y_{12}$: inhibidores del receptor plaquetario $P2Y_{12}$; SCA: síndrome coronario agudo; SCC: síndrome coronario crónico; TAPD: tratamiento antiplaquetario doble.

[a]La dosis en el contexto del intervencionismo coronario percutáneo es de 30 μg/kg en bolo seguido de infusión a razón de 4 μg/kg/min.
[b]La dosis estudiada en terapia puente es una infusión de 0,75 μg/kg/min.

las que este se considere insuficiente. Buena prueba de ello es la experiencia publicada del registro nacional sueco (SCAAR) durante los 2 primeros años de utilización del fármaco, en el que se halló un uso casi exclusivo del cangrelor en pacientes con IAMCEST en los que se realizaba angioplastia primaria; en este estudio de vida real, el cangrelor se combinó mayoritariamente con ticagrelor, aunque este se había administrado en más del 50% de las ocasiones en el ámbito prehospitalario, por lo que en dichos casos el uso del cangrelor sería considerado fuera de indicación *(off-label)*[10].

Los escenarios clínicos en los que el cangrelor, en nuestra opinión, podría ser de utilidad, tanto en el contexto de la ICP (la gran mayoría de los casos) como en otras situaciones, se exponen en la figura 1. El escenario más relevante sería el de la angioplastia primaria en el IAMCEST, en la cual es apropiado su uso si no ha habido pretratamiento adecuado con $iP2Y_{12}$ por imposibilidad o dificultad de administración de fármacos orales (intubación o vómito incoercible); también puede valorarse si se considera que la dosis de carga de los $iP2Y_{12}$ no es efectiva durante el procedimiento (breve espacio de tiempo desde su administración hasta la ICP). Otra situación propicia (*a priori* mucho menos frecuente que la anterior) sería la ICP no emergente considerada de alto riesgo (p. ej., bifurcación con técnica de 2 *stents*, intervención multivaso, gran carga trombótica, etc.) en pacientes sin pretratamiento con $iP2Y_{12}$. En cualquier caso, siempre habrá que ponderar el potencial beneficio del fármaco para prevenir eventos trombóticos intraprocedimiento con el riesgo hemorrágico del paciente y del procedimiento. Además, hay que recordar que no es pertinente utilizar cangrelor si se tiene la intención de administrar un inhibidor de la glucoproteína IIb/IIIa.

Otros aspectos que consideramos relevantes son la duración de la infusión, que puede ser razonable mantenerla al menos 2 horas tras acabar la ICP. Según la ficha técnica, se debe iniciar antes del procedimiento y continuar durante al menos 2 horas o el tiempo que dure el procedimiento, lo que sea más largo, aunque esto puede no ser suficiente en situaciones con demora del inicio de acción de los fármacos orales. También es importante tener precaución al hacer la transición a los fármacos orales; de manera general, la recomendación es que el ticagrelor se puede administrar en cualquier momento (antes, durante o después de parar la infusión) y las tienopiridinas al acabar la infusión (de modo que se evite una interacción que comportaría un lapso de tiempo sin la antiagregación apropiada)[3].

Teniendo en cuenta todo lo anterior, el cangrelor debería usarse primordialmente en la sala de cardiología intervencionista en situaciones de alto riesgo trombótico periprocedimiento cuando el pretratamiento con un $iP2Y_{12}$ oral no se ha producido o se considera no recomendable o insuficiente. La disponibilidad del fármaco no parece que a corto plazo vaya a suponer un cambio radical en nuestra estrategia antiagregante en la ICP, pero hay situaciones (en especial la angioplastia primaria) en las que su singular perfil farmacológico va a resultar muy útil. Por ello, es esperable que su uso vaya aumentando poco a poco en la comunidad de cardiólogos intervencionistas a medida que se familiaricen con el fármaco. En suma, podemos concluir que el cangrelor representa una adición muy interesante al arsenal terapéutico del que disponemos en la ICP, dado que puede contribuir a individualizar, y por tanto optimizar, la estrategia antitrombótica.

CONFLICTO DE INTERESES

J.L. Ferreiro declara haber recibido honorarios por ponencias de Eli Lilly Co., Daiichi Sankyo, Inc., AstraZeneca, Roche Diagnostics, Pfizer, Abbott, Boehringer Ingelheim, Bristol-Myers Squibb y Ferrer; honorarios por consultorías de AstraZeneca, Eli Lilly Co., Ferrer, Boston Scientific, Pfizer, Boehringer Ingelheim, Daiichi Sankyo, Inc., Bristol-Myers Squibb; y becas de investigación de AstraZeneca. J.A. Gómez-Hospital declara haber recibido honorarios por consultorías de Abbott, Medtronic, Boston Scientific, Terumo e IHT.

BIBLIOGRAFÍA

1. Bhatt DL, Stone GW, Mahaffey KW, et al. Effect of platelet inhibition with cangrelor during PCI on ischemic events. *N Engl J Med*. 2013;368:1303-1313.
2. Kengrexal. Ficha técnica o resumen de las características del producto. Disponible en: https://cima.aemps.es/cima/pdfs/es/ft/115994001/FT_115994001.pdf. Consultado 18 May 2020.
3. Marcano AL, Ferreiro JL. Role of New Antiplatelet Drugs on Cardiovascular Disease: Update on Cangrelor. *Curr Atheroscler Rep*. 2016;18:66.
4. Ferreiro JL, Sánchez-Salado JC, Gracida M, et al. Impact of mild hypothermia on platelet responsiveness to aspirin and clopidogrel: an in vitro pharmacodynamic investigation. *J Cardiovasc Transl Res*. 2014;7:39-46.
5. Harrington RA, Stone GW, McNulty S, et al. Platelet inhibition with cangrelor in patients undergoing PCI. *N Engl J Med*. 2009;361:2318-2329.
6. Bhatt DL, Lincoff AM, Gibson CM, et al. Intravenous platelet blockade with cangrelor during PCI. *N Engl J Med*. 2009;361:2330-2341.
7. White HD, Chew DP, Dauerman HL, et al. Reduced immediate ischemic events with cangrelor in PCI: a pooled analysis of the CHAMPION trials using the universal definition of myocardial infarction. *Am Heart J*. 2012;163:182-190.e4.
8. Steg PG, Bhatt DL, Hamm CW, et al. Effect of cangrelor on periprocedural outcomes in percutaneous coronary interventions: a pooled analysis of patient-level data. *Lancet*. 2013;382:1981-1992.
9. Ferreiro JL. Pre-Treatment With Oral P2Y12 Inhibitors in Non-ST-Segment Elevation Acute Coronary Syndromes: Does One Size Fit All? *JACC Cardiovasc Interv*. 2020;13:918-920.
10. Grimfjärd P, Lagerqvist B, Erlinge D, Varenhorst C, James S. Clinical use of cangrelor: nationwide experience from the Swedish Coronary Angiography and Angioplasty Registry (SCAAR). *Eur Heart J Cardiovasc Pharmacother*. 2019;5:151-157.

REC Interv Cardiol. 2020;2(4):247-255

Artículo original

Manejo contemporáneo de la disección coronaria espontánea

Teresa Bastante[a,b], Marcos García-Guimaraes[a,b], María Muñiz[c], Javier Cuesta[a,b], Fernando Rivero[a,b], Paula Antuña[a,b], Clemencia De Rueda[a,b], Susana Hernández-Muñiz[d], Rio Aguilar[a,b], Jorge Salamanca[a,b], Eduardo Pozo-Osinalde[a,e], Jesús Jiménez-Borreguero[a,b], Maurice Batlle[f], Alfonsa Friera[d] y Fernando Alfonso[a,b,*]

[a] *Servicio de Cardiología, Hospital Universitario de La Princesa, Madrid, España*
[b] *Instituto de Investigación Sanitaria Hospital Universitario de La Princesa (IIS-IP), Madrid, España*
[c] *Facultad de Medicina, Universidad Autónoma de Madrid, España*
[d] *Servicio de Radiodiagnóstico, Hospital Universitario de La Princesa, Madrid, España*
[e] *Servicio de Cardiología, Hospital Clínico San Carlos, Madrid, España*
[f] *Servicio de Cardiología, Hospital Universitario del Henares, Coslada, Madrid, España*

VÉASE CONTENIDO RELACIONADO:
https://doi.org/10.24875/RECIC.M20000140

RESUMEN

Introducción y objetivos: La disección coronaria espontánea (DCE) constituye una causa infrecuente, pero cada vez más reconocida, de síndrome coronario agudo. La actitud diagnóstico-terapéutica idónea sigue sin esclarecerse.
Métodos: Análisis del seguimiento prospectivo y centralizado de una serie de pacientes consecutivos diagnosticados de DCE desde enero de 2010 hasta diciembre de 2018. Se definió evento cardiovascular adverso mayor como la aparición de muerte de cualquier causa, reinfarto no mortal, revascularización no planificada, arritmia ventricular, insuficiencia cardiaca o ictus.
Resultados: Se incluyó a 33 pacientes con DCE (41 lesiones). En el 42% se realizó un estudio con imagen intracoronaria para confirmar el diagnóstico, sin identificar trombo en la luz verdadera en ninguno de ellos. En la mayoría de los casos (82%) se eligió un tratamiento médico conservador. Ningún paciente falleció durante el ingreso, pero el 15% presentó algún evento mayor. En el momento agudo se realizó tomografía computarizada coronaria al 58% de los pacientes y se identificó la DCE en el 79% de los casos. La mayoría de los pacientes con tratamiento conservador recibieron antiagregación simple un tiempo limitado (17 meses [9-35]). Con una mediana de seguimiento de 33 meses [13-49], el 82% no sufrió ningún evento adverso. Al 48% se les realizó control angiográfico a los 6 meses, que mostró resolución en el 86% de los casos. El cribado de anomalías vasculares extracoronarias se realizó en el 97% de los pacientes y se hallaron alteraciones en el 59%, incluyendo 3 pacientes con aneurisma intracraneal.
Conclusiones: En esta serie, con una amplia utilización de imagen intracoronaria, no se ha identificado trombo en la luz verdadera en ningún caso de DCE. En los pacientes tratados de forma conservadora, la monoterapia antiagregante es segura y se asocia a buenos resultados clínicos. La tomografía computarizada coronaria durante el ingreso es útil en el seguimiento. El cribado sistemático de anomalías vasculares extracoronarias revela una alta prevalencia de alteraciones.

Palabras clave: Disección coronaria espontánea. Enfermedad coronaria. Síndrome coronario agudo. Tomografía de coherencia óptica. Displasia fibromuscular.

Contemporary management of spontaneous coronary dissection

ABSTRACT

Introduction and objectives: Spontaneous coronary artery dissection (SCAD) is a rare but increasingly recognized cause for acute coronary syndrome. The optimal management and treatment of SCAD is still unknown.
Methods: Data analysis of a prospective protocol including centralized care management of a consecutive series of patients with SCAD diagnosed between January 2010 and December 2018. Major adverse cardiovascular events included all-cause mortality, new myocardial infarction, coronary revascularization, ventricular arrhythmia, heart failure or stroke.
Results: A total of 33 consecutive patients were included (41 lesions). Intravascular imaging modalities were used to confirm the diagnosis in 42% patients. None of the patient showed images of thrombus formation in the true lumen. Conservative treatment

*** Autor para correspondencia:** Departamento de Cardiología, Hospital Universitario de La Princesa, Instituto de Investigación Sanitaria Hospital Universitario de La Princesa (IIS-IP), Universidad Autónoma de Madrid, Diego de León 62, 28006 Madrid, España.
Correo electrónico: falf@hotmail.com (F. Alfonso).

Recibido el 27 de noviembre de 2019. Aceptado el 20 de enero de 2020. *Online:* 20-02-2020.
Full English text available from: www.recintervcardiol.org/en.
https://doi.org/10.24875/RECIC.M20000095
2604-7306 / © 2020 Sociedad Española de Cardiología. Publicado por Permanyer Publications. Este es un artículo *open access* bajo la licencia CC BY-NC-ND 4.0.

was the initial approach in most of the cases (82%). No deaths were reported during the index admission, but 15% experienced major adverse cardiovascular events. The coronary computed tomography angiography performed in 58% of patients during the admission identified SCADs in 79% of the patients. Most of the patients managed with conservative treatment received only 1 antiplatelet agent for a limited period of time (17 months [9-35]). During a median clinical follow-up of 33 months [13-49], 82% of patients did not have any adverse events. The angiographic surveillance obtained in 48% of patients at the 6-month follow-up confirmed the complete healing of the SCAD image in 86% of the patients. The screening for extracoronary vascular findings (97% of patients) resulted in a high prevalence of abnormalities (59%).
Conclusions: The unrestricted use of intravascular imaging modalities showed no thrombus in the true lumen of patients with SCAD. In patients managed with conservative treatment, a limited course of antiplatelet monotherapy is safe and provides good clinical outcomes. Performing a coronary computed tomography angiography in the acute phase of SCAD is useful at the follow-up. The screening for extracoronary vascular findings confirmed a high prevalence of abnormalities.

Keywords: Spontaneous coronary artery dissection. Coronary artery disease. Acute coronary syndrome. Optical coherence tomography. Fibromuscular dysplasia.

Abreviaturas

AVE: anomalía vascular extracoronaria; **DCE:** disección coronaria espontánea; **DFM:** displasia fibromuscular; **ICP:** intervención coronaria percutánea; **SCA:** síndrome coronario agudo.

INTRODUCCIÓN

La disección coronaria espontánea (DCE) es una causa infrecuente de síndrome coronario agudo (SCA). Sin embargo, especialmente en las mujeres, se ha identificado como mecanismo fisiopatológico subyacente en un porcentaje creciente de casos. La DCE se define como la separación de las capas de la pared arterial coronaria no relacionada con trauma, iatrogenia, aterosclerosis ni extensión de una disección aórtica[1]. Las manifestaciones clínicas, en forma de isquemia miocárdica, se derivan de la limitación al flujo coronario que provoca la alteración en la estructura parietal arterial.

Desde la descripción inicial realizada por Pretty[2] en 1931, seguida durante años de la comunicación de casos aislados y pequeñas series, se ha asistido recientemente a un crecimiento significativo de la información sobre la DCE. En la actualidad se puede distinguir en la DCE un perfil clínico, una actitud diagnóstica-terapéutica y un pronóstico que difiere sustancialmente del asociado a la aterosclerosis, que es la causa más habitual de SCA[3,4]. Incluso la Sociedad Europea de Cardiología[5] y la *American Heart Association*[6] han publicado recientemente sendos documentos de consenso sobre esta enfermedad.

A la luz de la creciente evidencia, y con el firme propósito de enriquecerla, en el año 2010 se inició en nuestro centro un programa específico de diagnóstico y seguimiento para los pacientes con DCE, cuyos resultados y conclusiones se presentan en este trabajo.

MÉTODOS

De forma prospectiva, desde 2010 se recogieron todos los casos de DCE. El diagnóstico, el tratamiento y el seguimiento fueron centralizados y unificados, de acuerdo con la evidencia científica disponible en el momento. Dado lo extenso del periodo estudiado (9 años), así como la prolífica literatura sobre el tema en los últimos años, progresivamente se incorporaron nuevos aspectos en la valoración de los pacientes (por ejemplo, el cribado de la displasia fibromuscular [DFM]). Este protocolo y el cuaderno de recogida de datos fueron aprobados por el Comité de Ética de nuestro centro y registrados en un repositorio validado (NCT03607981). En todos los casos se obtuvo el consentimiento informado del paciente.

Información clínica y seguimiento

Las características demográficas, los antecedentes personales, los datos del ingreso y la evolución fueron recogidos en la historia clínica de ingreso y seguimiento en una consulta monográfica de DCE (T. Bastante). Los estudios de angiografía coronaria y de imagen intravascular los analizaron de manera conjunta tres operadores expertos (T. Bastante, M. García-Guimaraes y F. Alfonso), y se estableció el diagnóstico final de DCE solo en caso de acuerdo unánime. La utilización de técnicas de imagen intracoronaria (ecocardiografía intravascular [IVUS] o tomografía de coherencia óptica [OCT]) quedó a discreción del operador, aunque se recomendó en caso de diagnóstico dudoso (en particular en las DCE de los tipos 2 y 3 de la clasificación de Saw[7]) o de necesidad de ICP, siempre que el segmento por explorar fuera accesible y en una arteria no excesivamente tortuosa. Cuando la técnica utilizada fue la OCT, se clasificó la imagen intracoronaria como doble luz cuando se identificó la separación de las capas arteriales formando una luz verdadera y una luz falsa, ambas con ausencia de refringencia por lavado completo por contraste. A su vez, se denominó hematoma intramural a la separación entre las capas arteriales ocupada por material moderadamente refringente y con atenuación compatible con sangrado intraparietal sin lavado completo por contraste. Tanto con IVUS como con OCT se intentó identificar la comunicación entre la luz falsa y la luz verdadera, así como la presencia de material trombótico en esta última (la figura 1 muestra ejemplos característicos). El tratamiento inicial recomendado fue una estrategia conservadora expectante, y la realización de ICP solo en caso de inestabilidad clínica o de persistencia de los síntomas. Durante el ingreso, siempre que fue posible, se realizó tomografía computarizada (TC) coronaria para caracterizar mejor las lesiones coronarias. Esta información se utilizó durante el seguimiento como patrón comparativo en una nueva TC coronaria para confirmar la curación de la DCE o ante la reaparición de síntomas para la reevaluación. Los pacientes con diagnóstico sugerente de DCE, pero no definitivo, fueron programados para coronariografía de control en los meses siguientes.

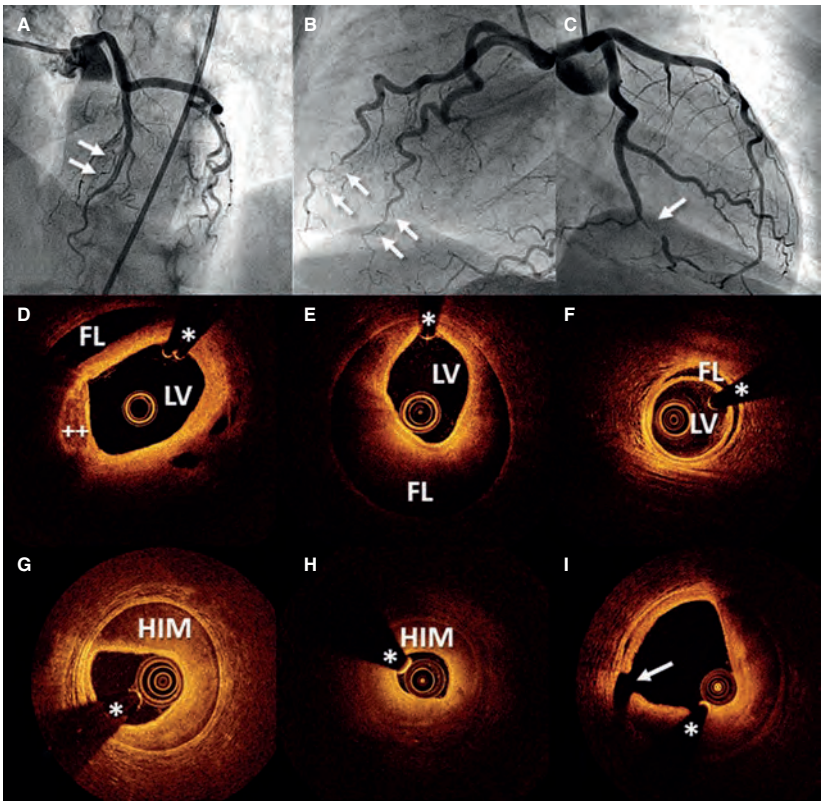

Figura 1. Imágenes de angiografía **(A-C)** y de tomografía de coherencia óptica (OCT) **(D-I). A:** disección coronaria espontánea (DCE) tipo 1 en arteria descendente anterior media. Las flechas señalan la imagen característica de doble luz, con defecto de contrastación lineal intraluminal (vídeo 1 del material adicional). **B:** DCE tipo 2 en arteria descendente anterior distal y rama diagonal. Las flechas señalan pérdida de calibre abrupta del vaso, con longitud > 20 mm (vídeo 2 del material adicional). **C:** DCE tipo 3 en arteria obtusa marginal. Las flechas señalan estenosis focal, con una longitud < 20 mm, que podría recordar a una lesión aterosclerótica (vídeo 3 del material adicional). **D-F:** imágenes de OCT que muestran la morfología de doble luz (LV: luz verdadera; FL: falsa luz). Nótese la imagen inusual de calcio subintimal desplazado con el *flap* (++). **G-H:** morfología de hematoma intramural (HIM). **I:** puerta de entrada (flecha) con la falsa luz parcialmente trombosada. El asterisco (*) denota artefacto de guía.

Definiciones

Para la clasificación de los patrones angiográficos de la DCE se siguió la clasificación específica descrita previamente por Saw et al.[7] (en la figura 1 se muestran ejemplos). En los casos que precisaron ICP se definieron dos criterios diferentes de éxito. En primer lugar, una definición de éxito del procedimiento convencional, cuando se obtuvo un flujo final en la escala *Thrombolysis in Myocardial Infarction* (TIMI) 2-3 con una estenosis residual < 30% tras un implante de *stent/scaffold* o < 50% tras angioplastia simple con balón. En segundo lugar, se utilizó una definición de éxito de ICP-DCE atendiendo a la mejoría del flujo cuando se obtuvo una mejoría ≥ 1 grado en la escala TIMI con un flujo final TIMI 2-3[8]. Se definieron como evento adverso cardiovascular mayor (MACE) durante el seguimiento la muerte por cualquier causa, el reinfarto no mortal, la revascularización no planificada, la arritmia ventricular, la insuficiencia cardiaca y el ictus.

Cribado de anomalías vasculares extracoronarias

Desde el año 2013, siempre que fue posible se realizó angiografía selectiva de ambas arterias renales e iliacas durante la coronariografía diagnóstica. Además, entre los 3 y 6 meses posteriores al evento, se completó el estudio mediante una única angio-TC para explorar desde el suelo de la fosa craneal media hasta las arterias femorales (protocolo modificado del publicado por Liang et al.[9]), incluyendo así los vasos intracraneales, los troncos supraaórticos, la aorta y las ramas mesentéricas, renales e iliacas. Se definió como DFM la presencia de estrechamientos focales secuenciales separados por zonas de dilatación con el patrón clásico en «collar de cuentas» (forma multifocal) o la presencia de lesiones focales de aspecto tubular (forma unifocal). Se definió como aneurisma una dilatación > 50% respecto al calibre del segmento arterial adyacente normal. Se definió como disección una morfología de doble luz en un segmento arterial. Se consideró que se había realizado un cribado de anomalías vasculares extracoronarias (AVE) completo cuando se habían explorado (con angiografía, con angio-TC o con la combinación de ambas) los territorios intracraneales, los troncos supraaórticos, la aorta y los territorios esplácnico, renal e iliaco.

Análisis estadístico

Las variables cuantitativas se presentan como media ± desviación estándar o mediana [rango intercuartílico], según su distribución. Las variables categóricas se presentan como número (porcentaje). El análisis se realizó con la herramienta STATA 12 (StataCorp LLC, EE.UU.).

RESULTADOS

Entre enero de 2010 y diciembre de 2018, en nuestro centro se realizaron 12.951 coronariografías diagnósticas, entre las que se identificaron 37 episodios de DCE (41 lesiones) en 33 pacientes

Tabla 1. Características basales de los pacientes

	n = 33
Mujeres	32 (97)
Edad (años)	56 ± 12
Raza	
Caucásica	28 (85)
Otras	5 (15)
Factores de riesgo cardiovascular	
Hábito tabáquico	
Fumador	9 (27)
Exfumador	7 (21)
Hipertensión arterial	12 (36)
Hipercolesterolemia	14 (42)
Diabetes	2 (6)
Antecedentes familiares de cardiopatía isquémica	4 (12)
Antecedentes familiares de DCE	2 (6)
Antecedentes relevantes	
Diagnóstico previo de cardiopatía isquémica	5 (15)
Diagnóstico confirmado de DCE previa	2 (6)
Enfermedad inflamatoria crónica	3 (9)
Trastorno depresivo	5 (15)
Trastorno de ansiedad	9 (27)
Antecedentes de hipotiroidismo	11 (33)
Historia ginecológica/obstétrica	**n = 32**
Menopausia	24 (75)
Edad menopausia (años)	49 ± 4
Terapia hormonal sustitutiva	2 (7)
Anticonceptivo hormonal oral	1 (3)
Dispositivo intrauterino	1 (3)
Nulípara	3 (9)
Multípara	18 (44)
Antecedente de aborto	3 (9)

DCE: disección coronaria espontánea.
Los datos expresan n (%) o media ± desviación estándar.

(0,28%). La prevalencia entre las coronariografías realizadas por SCA (4.185) fue del 1%, aunque entre las realizadas a mujeres en este contexto la cifra se eleva al 3%. Si se analiza el porcentaje de pacientes con diagnóstico final de DCE en el grupo de mujeres menores de 50 años con SCA, la prevalencia fue del 12,5%. Se observa un incremento en el diagnóstico a lo largo de los años, desde 1 o 2 pacientes al año inicialmente hasta llegar a 5-7 pacientes anuales en el último periodo (figura 1 del material adicional).

Las características basales de los pacientes incluidos se detallan en la tabla 1. La mayoría fueron mujeres (97%) de mediana edad (56 ± 12 años). Solo 7 (21%) no presentaban ningún factor de riesgo cardiovascular clásico. Cinco pacientes (15%) tenían antecedentes personales de cardiopatía isquémica, dos de ellos con diagnóstico confirmado de DCE. Los 3 pacientes restantes habían presentado un cuadro clínico que, revisado *a posteriori,* era compatible con una DCE que inicialmente pasó inadvertida (SCA con arterias coronarias interpretadas como normales, una de ellas en el periparto).

La tabla 2 recoge las características en el momento de ingreso hospitalario y en la valoración angiográfica. Todos los pacientes se presentaron con infarto agudo de miocardio, la mayoría (73%) sin elevación del ST. En un tercio de los casos se encontró un factor desencadenante; el más frecuente fue el estrés emocional (21%), seguido del ejercicio físico intenso (9%). La presentación en el periparto fue muy infrecuente (solo 1 paciente). La arteria con más frecuencia implicada fue la descendente anterior (51%). Un 18% de los pacientes presentó afección multivaso. Se utilizó alguna técnica de imagen intracoronaria (IVUS u OCT) en el 42% de los casos, en su mayoría OCT (33%). Se valoraron 16 lesiones en 14 pacientes. En las valoradas con OCT, se identificó una fenestración entre la luz falsa y la luz verdadera en 7 lesiones (58%). No se observaron imágenes compatibles con trombo en la luz verdadera en ningún caso valorado con imagen intracoronaria.

En la tabla 3 se muestran el tratamiento y la evolución hospitalaria. Se optó por un tratamiento inicial conservador en la mayoría de los casos (82%). Solo en 6 pacientes se realizó ICP como estrategia inicial, en 4 de ellos por empeoramiento progresivo del flujo con las inyecciones de contraste. El éxito convencional del procedimiento de ICP se obtuvo en el 50% de los casos, y el éxito ICP-DCE en el 67%. Se produjo una disección iatrogénica en el tronco coronario izquierdo.

En la evolución intrahospitalaria, ningún paciente falleció ni sufrió reinfarto. Sin embargo, fue necesario realizar una nueva coronariografía en 4 pacientes por presentar síntomas. Salvo en el paciente con disección iatrogénica del tronco coronario izquierdo (al que inicialmente se trató de forma conservadora), en ningún caso fue por fracaso del tratamiento inicial conservador. Los otros 3 pacientes presentaron trombosis aguda de *stent*, DCE de otro vaso diferente al índice y progresión de DCE adyacente al segmento tratado con *stent*. Globalmente, la tasa de MACE intrahospitalarios fue del 15% y los eventos se concentraron en los pacientes que habían requerido ICP. En el tratamiento al alta se prescribió ácido acetilsalicílico (AAS) al 94% de los pacientes, y doble antiagregación solo a 14 (42%), de los cuales 7 habían precisado ICP. Se realizó TC coronaria durante el ingreso al 58% de los pacientes, y se identificaron imágenes compatibles con DCE en el 79% de los casos.

La tabla 4 muestra la evolución extrahospitalaria. Con una mediana de seguimiento de 33 meses [13-49], la tasa global de eventos fue del 18%. Hubo dos fallecimientos, uno de probable causa cardiovascular (muerte súbita a los 6 años de la DCE) y otro no cardiovascular (sepsis en posoperatorio abdominal). Solo un paciente precisó una nueva revascularización, por reestenosis del *stent* implantado como tratamiento de la DCE. Sufrieron recurrencia de la DCE 4 pacientes (12%), de los cuales 3 habían sufrido episodios previos al evento índice compatibles con DCE; es decir, cada uno de ellos había presentado, al menos, 3 episodios. Salvo una recurrencia a los 7 meses, la mayoría se produjeron pasados más de 2 años desde el evento inicial (figura 2). En cuanto al tratamiento farmacológico, el AAS se mantuvo una mediana de 17 meses [9-35] tras el evento, mientras que el segundo antiagregante se suspendió en la mayoría de los pacientes de forma precoz. De los pacientes que recibieron tratamiento conservador, solo el 25% mantenían la doble antiagregación a los 6 meses del evento (mediana 0 meses [0-6]). En los pacientes que precisaron ICP, la doble antiagregación se mantuvo una mediana de 5 meses [1-7].

Tabla 2. Características de los pacientes en el ingreso hospitalario y en la valoración angiográfica

	n = 33
Diagnóstico clínico al ingreso	
IAMCEST	9 (27)
IAMSEST	24 (73)
Factores precipitantes del episodio	11 (33)
Ejercicio físico intenso	3 (9)
Estrés emocional	7 (21)
Periparto	1 (3)
Características angiográficas	**n = 33 (41 lesiones)**
Acceso	
Radial	29 (88)
Femoral	4 (12)
Vaso afectado	
Arteria descendente anterior	21 (51)
Arteria circunfleja	10 (24)
Arteria coronaria derecha	10 (24)
Segmento afectado	
Proximal	10 (24)
Medio	11 (27)
Distal	20 (49)
Ramas secundarias	18 (44)
Enfermedad multivaso	6 (18)
Afección multisegmento	13 (32)
Clasificación de Saw et al.[7]	
Tipo 1	6 (15)
Tipo 2	32 (78)
Tipo 3	3 (7)
Porcentaje de estenosis (estimación visual)	77 ± 24
Longitud de la lesión (mm)	41 ± 28
Flujo inicial (TIMI)	
0	5 (12)
1	5 (12)
2	1 (2)
3	3 (73)
Imagen intracoronaria	**n = 14 (16 lesiones)**
IVUS	4 lesiones
Fenestración	0
Trombo	0
OCT	12 lesiones
Doble luz	7 (58)
Hematoma intramural	2 (16)
Ambos	3 (25)
Fenestración	7 (58)
Trombo	0

IAMCEST: infarto agudo de miocardio con elevación del segmento ST; IAMSEST: infarto agudo de miocardio sin elevación del segmento ST; IVUS: ecocardiografía intravascular; OCT: tomografía de coherencia óptica; TIMI: *Thrombolysis in Myocardial Infarction*.
Los datos expresan n (%) o media ± desviación estándar.

Tabla 3. Tratamiento y evolución hospitalaria de los pacientes

	n = 33
Tratamiento inicial	
Conservador	27 (82)
ICP	6 (18)
ACTP-balón	2 (6)
Stent metálico	2 (6)
Stent farmacoactivo	1 (3)
Dispositivo vascular bioabsorbible	1 (3)
Resultado grupo ICP	**n = 6**
Éxito convencional	3 (50)
Éxito ICP-DCE	4 (67)
Evolución hospitalaria	**n = 33**
Pico troponina T (ng/ml)	378 [132-1.705]
Pico creatincinasa (U/l)	403 [169-1.181]
Disfunción ventrículo izquierdo [FEVI < 50%]	5 (17)
Alteraciones segmentarias en ETT	17 (52)
MACE	5 (15)
Muerte	0
Reinfarto	0
Nueva coronariografía	4 (12)
Revascularización no planeada	3 (9)
Grupo ICP (n = 6)	2 (33)
Grupo manejo conservador (n = 27)	1 (4)
Taquicardia/fibrilación ventriculares	2 (6)
Insuficiencia cardiaca	1 (3)
Estancia hospitalaria (días)	4 [3-7]
TC coronaria al ingreso	**n = 19 (58)**
DCE visible en TC coronaria	15 (79)
Tratamiento al alta	**n = 33**
AAS	31 (94)
Clopidogrel	9 (27)
Ticagrelor	5 (15)
Prasugrel	0
Doble antiagregación plaquetaria	14 (42)
Anticoagulación	2 (6)
Bloqueador beta	28 (85)
IECA/ARA II	21 (64)
Estatina	25 (76)
Nitratos	3 (9)
Antagonistas del calcio	3 (9)

AAS: ácido acetilsalicílico; ACTP: angioplastia coronaria transluminal percutánea; ARA-II: antagonistas del receptor de la angiotensina II; DCE: disección coronaria espontánea; ETT: ecocardiografía transtorácica; FEVI: fracción de eyección del ventrículo izquierdo; ICP: intervención coronaria percutánea; IECA: inhibidores de la enzima de conversión de la angiotensina; MACE: eventos adversos cardiovasculares mayores; TC: tomografía computarizada.
Los datos expresan n (%) o media ± desviación estándar o mediana [rango intercuartílico].

Tabla 4. Evolución y seguimiento extrahospitalarios de los pacientes

	n = 33
Tiempo de seguimiento (meses)	33 [13-49]
MACE	6 (18)
Muerte	2 (6)
Nuevo IAM	3 (9)
Recurrencia	4 (12)
Nueva revascularización	1 (3)
Insuficiencia cardiaca	1 (3)
Ictus	1 (3)
Tiempo AAS (meses)	17 [9-35]
Tiempo doble antiagregación (meses)	
Grupo tratamiento conservador	0 [0-6]
Grupo tratamiento ICP	5 [1-7]
Control DCE	**n = 16 (48)**
TC coronaria	9
Planeada	6
Por síntomas	3
Coronariografía invasiva	11
Planeada	3
Por síntomas	8
Cribado de AVE	**N = 32 (97)**
Tipo de cribado	
TC	18 (56)
Angiografía	5 (16)
Angiografía + TC	9 (28)
Cribado completo	28 (88)
Datos de AVE	19 (59)
Tipo de AVE	
Displasia fibromuscular	15 (47)
Aneurisma	5 (15)
Otros	1 (3)
Localización de AVE	
Arterias renales	9 (28)
Arterias iliacas	7 (22)
Troncos supraaórticos	5 (16)
Intracraneal	3 (9)
Otros	5 (16)

AAS: ácido acetilsalicílico; AVE: anomalías vasculares extracoronarias; DCE: disección coronaria espontánea; IAM: infarto agudo de miocardio; ICP: intervención coronaria percutánea; MACE: eventos adversos cardiovasculares mayores; TC: tomografía computarizada.
Los datos expresan n (%) o media ± desviación estándar o mediana [rango intercuartílico].

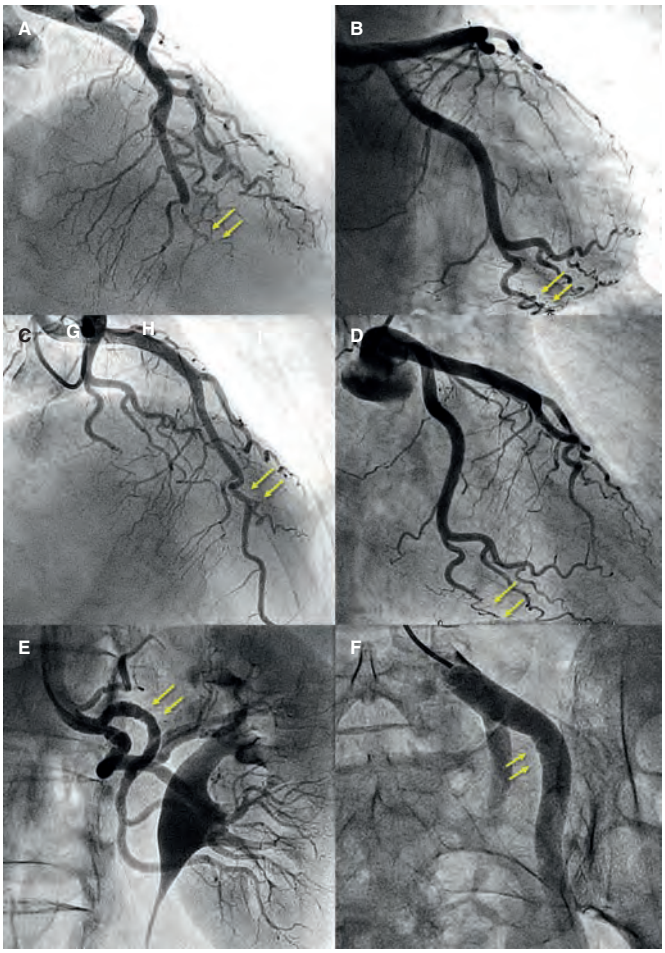

Figura 2. Mujer de 55 años con infarto agudo de miocardio sin elevación del ST (IAMSEST). Había tenido 2 episodios previos de infarto agudo de miocardio con coronariografía descrita como «coronarias normales». **A:** pérdida de calibre abrupta, con afilamiento hasta la oclusión, en la arteria descendente anterior mediodistal compatible con disección coronaria espontánea (DCE); tratamiento conservador. **B:** arteria obtusa marginal tortuosa, sin alteraciones aparentes. Dos años después, nuevo ingreso por IAMSEST. **C:** recuperación del calibre y del flujo en la arteria descendente anterior. **D:** arteria obtusa marginal con pérdida de calibre abrupto y afilamiento (compárese con **B**) compatible con DCE; tratamiento conservador. **E-F:** angiografías selectivas de las arterias renal izquierda e iliaca izquierda con displasia fibromuscular.

Se realizó control angiográfico al 48% de los pacientes, en 9 mediante TC coronaria y en 11 con coronariografía invasiva. En 3 pacientes, la TC coronaria se hizo en el contexto de un nuevo episodio de dolor torácico. La comparación con la TC previa realizada en el evento índice permitió descartar razonablemente una nueva DCE (figura 3). Sin embargo, la mayoría de las coronariografías se hicieron en el contexto de un nuevo evento cardiaco; solo se hizo una coronariografía de control programada a 3 pacientes. De los 16 con control angiográfico, se demostró mejoría de la imagen con *restitutio ad integrum* en el 75%. Pasados 6 meses desde la DCE, la tasa de resolución documentada se eleva al 86%.

Se realizó cribado de AVE en el 97% de los pacientes (completo en el 88%). El 59% de los pacientes mostraron alteraciones, que llegaron al 61% cuando el cribado de AVE fue completo. La alteración más frecuentemente encontrada fue DFM (47%), seguida de aneurismas arteriales (en 5 pacientes, 3 de ellos intracraneales). Las arterias más afectadas fueron las renales y las iliacas: la mitad de

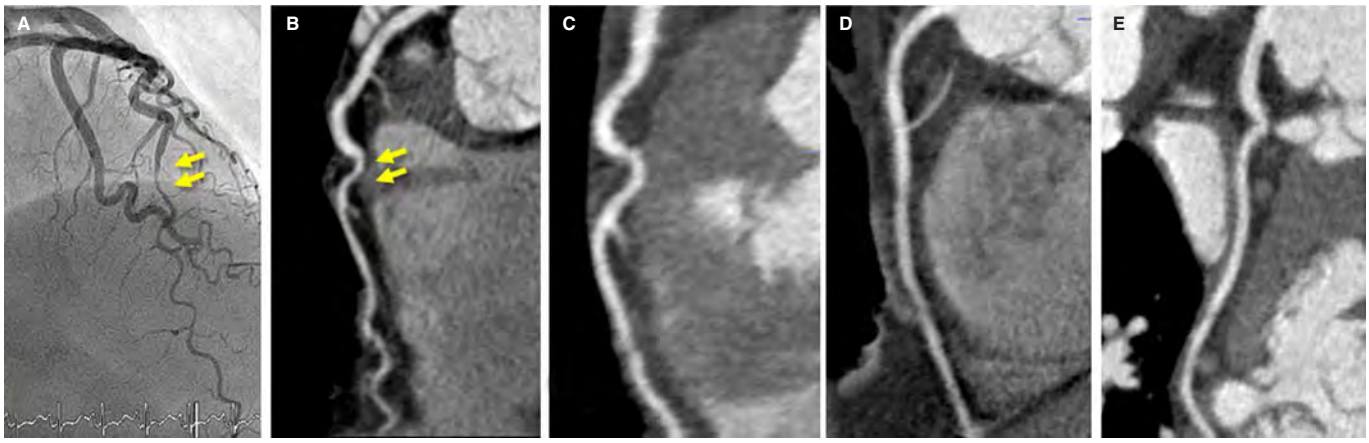

Figura 3. Mujer de 53 años, con infarto agudo de miocardio sin elevación del ST. Tras un segmento tortuoso, se observa pérdida de calibre abrupta en la arteria descendente anterior con afilamiento del vaso (flechas), tanto en la coronariografía **(A)** como en la tomografía computarizada (TC) coronaria **(B),** compatible con disección coronaria espontánea (DCE) de la arteria descendente anterior mediodistal. Cuatro años después, la paciente acude al servicio de urgencias por dolor torácico prolongado, sin alteraciones en el electrocardiograma ni elevación de los marcadores de daño miocárdico. Se realiza TC coronaria que muestra las arterias coronarias sin imágenes sugerentes de DCE. **C:** arteria descendente anterior. **D:** arteria coronaria derecha. **E:** arteria circunfleja.

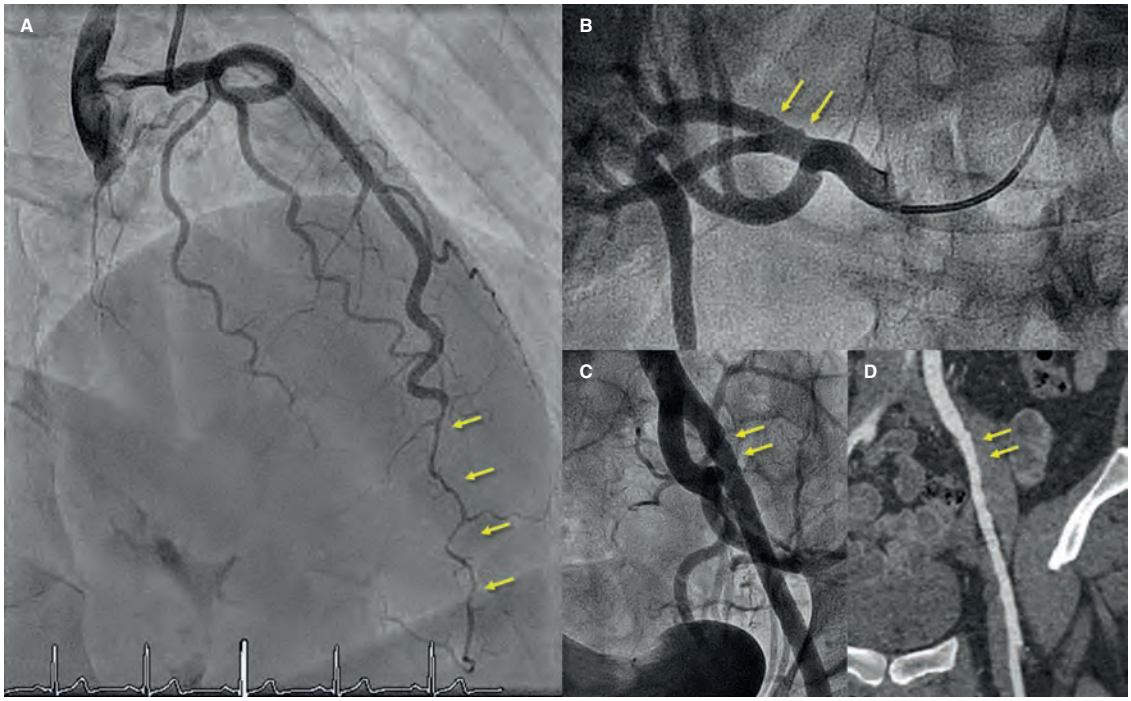

Figura 4. Mujer de 45 años que ingresa por infarto agudo de miocardio sin elevación del ST. Coronariografía **(A)** que muestra una disección coronaria espontánea en la arteria descendente anterior medio-distal (flechas). Durante el cateterismo se realiza angiografía selectiva de las arterias renal derecha **(B)** e iliaca izquierda **(C),** que muestra irregularidades de la pared compatibles con displasia fibromuscular (flechas). **D:** angiotomografía computarizada en el seguimiento con hallazgos compatibles con displasia fibromuscular en la arteria iliaca externa izquierda (flechas); nótese la mayor sensibilidad para la detección de alteraciones parietales sutiles de la angiografía **(C)** respecto a la angiotomografía computarizada **(D).**

los pacientes estudiados mostraban alteraciones en alguna de ellas (ejemplos en figura 2 y figura 4). Tras el estudio, el equipo multidisciplinar de patología vascular cerebral indicó el cierre de los 3 aneurismas intracraneales.

DISCUSIÓN

El presente trabajo recoge prospectivamente los resultados de una serie contemporánea de pacientes con DCE con proceso diagnóstico-terapéutico actualizado y sistematizado, y con un seguimiento clínico prolongado. El perfil clínico corresponde a lo que hoy se reconoce en esta patología[3,8,10]: mujer, de mediana edad, no exenta de factores de riesgo y con una muy baja concomitancia de trastornos inflamatorios crónicos, enfermedades autoinmunitarias o enfermedades del colágeno. Tanto la presentación como las características angiográficas fueron acordes a lo ya descrito: infarto sin elevación del ST, que afectó predominantemente a segmentos mediodistales y ramas secundarias, con mayor incidencia en la arteria descendente anterior y con el patrón tipo 2 de la clasificación

de Saw como el más frecuente. En comparación, el uso de técnicas de imagen intracoronaria en esta serie fue muy superior al de otras series amplias y recientes (del 42% frente al 7,6% y el 13% en las series de Saw et al.[10] y Tweet et al.[8], respectivamente); esto aporta una alta fiabilidad en el diagnóstico inequívoco de DCE. Las conclusiones más importantes de la imagen intracoronaria son: *a)* si la técnica utilizada fue OCT, en más de la mitad de las lesiones pudo identificarse fenestración entre ambas luces; *b)* no es infrecuente la presencia de patrones mixtos (doble luz y hematoma intramural) coexistiendo en la misma lesión, lo que apoyaría la teoría evolutiva entre ambos patrones; y *c)* por último, y probablemente lo más relevante, en ninguna de las lesiones analizadas se detectaron trombos intraluminales.

Como ya se ha descrito, una estrategia inicialmente conservadora «expectante», sin intervencionismo, parece ofrecer buenos resultados en los pacientes con DCE[8,10,11]. La incidencia de MACE intrahospitalarios fue baja (15%). No hubo muertes y no fue necesaria una revascularización de rescate en ningún paciente con tratamiento conservador, salvo en un caso por disección iatrogénica del tronco coronario izquierdo en el cateterismo inicial. Además, ya en la fase inicial de la evolución la mayoría de los pacientes mostraban una fracción de eyección del ventrículo izquierdo conservada. Del mismo modo, la evolución extrahospitalaria fue buena: hubo 2 muertes (una por causa no cardiaca) a los 2,7 años de seguimiento medio, y el 12% sufrió un nuevo episodio de DCE. Estos son datos similares a los descritos en una serie canadiense[12] (10,4% a los 3,1 años de seguimiento medio) y llamativamente inferiores a la tasa de recurrencia del 27% a los 2,3 años de seguimiento medio reportada por la Clínica Mayo[8].

A diferencia del SCA debido a aterosclerosis, en la DCE la terapia antitrombótica idónea no está bien establecida. Parece lógico evitar la agresividad, máxime cuando una de las teorías etiopatogénicas más plausibles es el sangrado intraparietal de los *vasa vasorum* como evento inicial[13,14]. Por ello, ante la ausencia de trombo intraluminal en un gran porcentaje de los pacientes estudiados con IVUS y OCT en la presente serie, se optó por una terapia antitrombótica de baja intensidad. Se mantuvo el AAS durante solo 1,5 años de media, y solo se indicó un segundo antiagregante al alta prácticamente en quienes precisaron ICP, y durante el menor tiempo posible. La satisfactoria evolución de los pacientes, con una tasa de eventos extrahospitalarios en línea con la comunicada en otras grandes series (10-20%)[1], y la baja tasa de recurrencia sugieren que el tratamiento antitrombótico de baja intensidad puede ser una excelente opción para estos pacientes.

Existe muy poca información sobre el valor de la TC coronaria durante el ingreso por DCE. En la presente serie se realizó en el 58% y se reconoció la DCE en tres cuartas partes de los casos. Un análisis más extenso de estos hallazgos ha sido publicado recientemente por nuestro grupo[15]. En el estudio actual se observa que esta información fue de gran utilidad en el seguimiento de 3 pacientes para descartar un nuevo episodio de DCE, evitando así la realización de una coronariografía y los riesgos que esta conlleva en los pacientes (3,4% de disección iatrogénica en pacientes con DCE)[16]. Sin embargo, en una cuarta parte de los pacientes no se pudo identificar la DCE en la fase aguda, a pesar de tener como guía la coronariografía previa. Por tanto, la TC coronaria, como prueba diagnóstica inicial, presenta un valor limitado en este contexto.

En 2012 se describió por primera vez la asociación entre DCE y DFM[17], y los estudios posteriores no solo confirmaron una alta prevalencia de dicha asociación, sino también la de otras AVE (aneurismas, disecciones y trombosis)[18-20]. En el recientemente publicado documento de consenso europeo se recomienda el cribado de AVE en los pacientes con DCE[5]. Según nuestro conocimiento, el presente trabajo muestra los resultados del cribado más completo de DFM y otras AVE hasta la fecha. Con un estudio en el 97% de los pacientes y completo en el 88%, la gran presencia de AVE (60%) confirma esta interesante asociación. Podría ponerse en duda la necesidad de realizar estos estudios, dado que la mayoría de los hallazgos se corresponden con alteraciones parietales discretas y típicas de DFM que no comportan una alteración funcional significativa. De hecho, tras el largo periodo de seguimiento de los pacientes, y a pesar de la alta prevalencia de AVE, los eventos arteriales extracardiacos se limitan a un episodio de ictus. Sin embargo, existen tres razones que apoyan el cribado: *a)* en caso de duda diagnóstica, puede ser la clave para confirmar el diagnóstico de DCE[21]; *b)* el conocimiento de alteraciones estructurales parietales arteriales puede ser útil para el diagnóstico y el tratamiento de futuros eventos extracardiacos; y *c)* el hallazgo de aneurismas intracraneales no es despreciable (9% en nuestra serie, pero hasta el 14% en la canadiense[16]), lo cual es relevante por el riesgo de sangrado intracraneal y la morbimortalidad secundaria. De hecho, en 3 de nuestros pacientes se indicó una intervención percutánea para sellar el aneurisma intracraneal.

Limitaciones

Las principales limitaciones de este trabajo son el pequeño tamaño muestral y su carácter unicéntrico. Sin embargo, se trata de un estudio con un largo periodo de seguimiento y con tratamiento unificado, dada la centralización de los pacientes.

CONCLUSIONES

En nuestro centro, la centralización y la protocolización de los pacientes con DCE han permitido sistematizar el tratamiento y la realización de pruebas complementarias. La imagen intracoronaria permite confirmar el diagnóstico en casos angiográficamente dudosos, sin mostrar un trombo en la luz verdadera en ningún caso. Una estrategia antitrombótica de baja intensidad, solo con AAS y por tiempo limitado, parece ofrecer buenos resultados en la DCE tratada de manera conservadora. Se constata una alta tasa de resolución espontánea de la imagen de DCE pasados 6 meses. Más de la mitad de los pacientes con DCE presentan alguna AVE. La realización de una TC coronaria en el momento agudo tuvo utilidad comparativa en los nuevos eventos y en los controles programados.

CONFLICTO DE INTERESES

F. Alfonso es editor asociado de *REC: Interventional Cardiology*; se ha seguido el procedimiento editorial establecido en la revista para garantizar la gestión imparcial del manuscrito.

¿QUÉ SE SABE DEL TEMA?

- La DCE es una afección infrecuente, pero cada vez más reconocida, como causa de SCA, en especial en las mujeres.
- El sustrato fisiopatológico y el pronóstico son diferentes de los de la aterosclerosis común, así como su manejo recomendado.
- Hasta la fecha, la información sobre la DCE proviene de series, muchas de carácter retrospectivo, pues no se han realizado estudios aleatorizados y controlados.

¿QUÉ APORTA DE NUEVO?

- Este trabajo, de carácter prospectivo y con un largo periodo de seguimiento, recoge el resultado de una actitud diagnóstico-terapéutica especializada, centralizada y actualizada según las nuevas evidencias científicas sobre la DCE.
- Se presentan los resultados de un cribado prácticamente universal de AVE, con un alto porcentaje de pacientes con diagnóstico inequívoco de DCE (gracias a la frecuente utilización de técnicas de imagen intravascular) y con control angiográfico en la evolución.
- El tratamiento con una estrategia antitrombótica de muy baja intensidad (antiagregación solo con AAS y no de forma indefinida) se muestra seguro y con excelentes resultados en la evolución.

MATERIAL ADICIONAL

Se puede consultar material adicional a este artículo en su versión electrónica disponible en https://doi.org/10.24875/RECIC.M20000095.

BIBLIOGRAFÍA

1. Saw J, Mancini GBJ, Humphries KH. Contemporary Review on Spontaneous Coronary Artery Dissection. *J Am Coll Cardiol*. 2016;68:297-312.
2. Pretty H. Dissecting aneurysms of coronary artery in woman aged 42: rupture. *BMJ*. 1931;1:667.
3. Alfonso F, Bastante T. Spontaneous coronary artery dissection novel diagnostic insights from large series of patients. *Circ Cardiovasc Interv*. 2014;7:638-641.
4. Bastante T, Cuesta J, García-Guimaraes M, et al. Current management of spontaneous coronary artery dissection. *Expert Rev Cardiovasc Ther*. 2017;15:619-628.
5. Adlam D, Alfonso F, Maas A, et al. European Society of Cardiology, acute cardiovascular care association, SCAD study group: a position paper on spontaneous coronary artery dissection. *Eur Heart J*. 2018;39:3353-3368.
6. Hayes SN, Kim CESH, Saw J, et al. Spontaneous Coronary Artery Dissection: Current State of the Science: A Scientific Statement from the American Heart Association. *Circulation*. 2018;137:e523-e557.
7. Saw J. Coronary angiogram classification of spontaneous coronary artery dissection. *Catheter Cardiovasc Interv*. 2014;84:1115-1122.
8. Tweet MS, Eleid MF, Best PJM, et al. Spontaneous coronary artery dissection: Revascularization versus conservative therapy. *Circ Cardiovasc Interv*. 2014;7:777-786.
9. Liang JJ, Prasad M, Tweet MS, et al. A novel application of CT angiography to detect extracoronary vascular abnormalities in patients with spontaneous coronary artery dissection. *J Cardiovasc Comput Tomogr*. 2014;8:189-197.
10. Saw J, Starovoytov A, Humphries K, et al. Canadian spontaneous coronary artery dissection cohort study: in-hospital and 30-day outcomes. *Eur Heart J*. 2019;40:1188-1197.
11. Alfonso F, Paulo M, Lennie V, et al. Spontaneous coronary artery dissection: long-term follow-up of a large series of patients prospectively managed with a "conservative" therapeutic strategy. *JACC Cardiol Intv*. 2012;5:1062-1070.
12. Saw J, Humphries K, Aymong E, et al. Spontaneous coronary artery dissection: Clinical outcomes and risk of recurrence. *J Am Coll Cardiol*. 2017;70:1148-1158.
13. Waterbury TM, Tweet MS, Hayes SN, et al. Early natural history of spontaneous coronary artery dissection. *Circ Cardiovasc Interv*. 2018;11:e006772.
14. Jackson R, Al-Hussaini A, Joseph S, et al. Spontaneous coronary artery dissection. Patophisiological insights from optical coherence tomography. *JACC Cardiovasc Imaging*. 2019; 12: 2475-2488.
15. Pozo-Osinalde E, García-Guimaraes M, Bastante T, et al. Characteristic findings of acute spontaneous coronary artery dissection by cardiac computed tomography. *Coron Artery Dis*. 2019. https://doi.org/10.1097/MCA.0000000000000819
16. Prakash R, Starovoytov A, Heydari M, et al. Catheter-Induced iatrogenic coronary artery dissection in patients with spontaneous coronary artery dissection. *J Am Coll Cardiol Intv*. 2016;9:1851-1852.
17. Saw J, Poulter R, Fung A, et al. Spontaneous coronary artery dissection in patients with fibromuscular dysplasia: a case series. *Circ Cardiovasc Interv*. 2012;5:134-137.
18. Saw J, Aymong E, Sedlak T, et al. Spontaneous coronary artery dissection: association with predisposing arteriopathies and precipitating stressors and cardiovascular outcomes. *Circ Cardiovasc Interv*. 2014;7:645-655.
19. Bastante T, Rivero F, Cuesta J, et al. Association of spontaneous coronary artery dissection with fibromuscular dysplasia. *Rev Esp Cardiol*. 2015;68:719-720.
20. Prasad M, Tweet MS, Hayes SN, et al. Prevalence of extracoronary vascular abnormalities and fibromuscular dysplasia in patients with spontaneous coronary artery dissection. *Am J Cardiol*. 2015;115:1672-1677.
21. Bastante T, García-Guimaraes M, Rivero F, et al. Isolated septal branch lesion as the only diagnostic clue for spontaneous coronary artery dissection. *Coron Artery Dis*. 2020;31:98-99.

REC Interv Cardiol. 2020;2(4):256-263

Artículo original

Abordaje de las lesiones en bifurcación con aterectomía rotacional: estudio piloto aleatorizado

Jorge Palazuelos[a,b,*], David Martí Sánchez[a], Carlos Gutiérrez-Ortega[c], Damaris Carballeira[a], Ricardo Concepción-Suárez[a], Alexander Marschall[a], Edurne López-Soberón[a] y Salvador Álvarez-Antón[a]

[a] *Departamento de Cardiología, Hospital Universitario Central de la Defensa Gómez Ulla, Madrid, Spain*
[b] *Departamento de Cardiología, Hospital La Luz, Madrid, Spain*
[c] *Departamento de Epidemiología y Medicina Preventiva, Hospital Universitario Central de la Defensa Gómez Ulla, Madrid, Spain*

RESUMEN

Introducción y objetivos: Durante el intervencionismo coronario percutáneo es frecuente observar lesiones coronarias que afectan a las bifurcaciones. El compromiso de la rama lateral es la principal complicación observada con las diversas técnicas descritas para su tratamiento. La estrategia convencional (EC) recomendada en la actualidad es la colocación de un *stent* condicional. Los datos publicados de estudios no aleatorizados muestran que hasta en el 26% de los casos la indicación de la aterectomía rotacional fue el tratamiento de lesiones en las bifurcaciones. Es necesario el desarrollo de un estudio aleatorizado que compare la estrategia de aterectomía rotacional y *stent* condicional (ARSCC) frente a la EC.
Métodos: Estudio piloto aleatorizado, prospectivo, de un solo centro, en pacientes con enfermedad coronaria en una bifurcación. Se comparó la estrategia de ARSC con la EC. Se prestó especial atención al ángulo de la bifurcación. El objetivo primario evalúa la necesidad de tratamiento de la rama lateral con ambas técnicas.
Resultados: Se incluyeron 148 pacientes: 74 (95 aterectomías rotacionales) en el grupo de ARSC y 74 en el grupo de EC. El objetivo primario fue menor con la ARSC que con la EC: 1,1% frente a 31,2% ($p < 0,001$). El objetivo de fallo del vaso tratado (FVT) fue del 13,1% en el grupo de ARSC y del 24,8% en el grupo de EC ($p = 0,04$). El objetivo primario y el FVT fueron mayores si la lesión era en una bifurcación < 70° en comparación con una bifurcación ≥ 70° en ambos grupos ($p = 0,03$ y $p = 0,02$).
Conclusiones: La necesidad de tratamiento de la rama lateral y el FVT fueron menores con la estrategia de ARSC que con la EC. Un ángulo < 70° en la bifurcación aumenta el riesgo de compromiso de la rama lateral y las tasas de FVT. La EC se asoció a un incremento del riesgo de compromiso de la rama lateral de 4,92 veces cuando el ángulo de la bifurcación era < 70°. Estos datos sugieren que el abordaje de lesiones en una bifurcación mediante aterectomía rotacional podría tener un beneficio clínico global.

Palabras clave: Lesión en bifurcación. Ángulo de la bifurcación. Aterectomía rotacional. Compromiso de rama lateral. Calcificación coronaria.

Rotational atherectomy for the management of bifurcation lesions: a pilot randomized study

ABSTRACT

Introduction and objectives: Coronary bifurcation lesions are a common scenario in our interventional practice and can be challenging for our routine clinical practice. Yet despite the existence of well-defined techniques, side-branch compromise is still the most important problem. Currently, the standard strategy recommended is a 1-stent technique: balloon angioplasty and provisional stenting. Published non-randomized data reveal that in up to 26% of the cases the indication for rotational atherectomy was to preserve the side-branch. A randomized comparison between rotational atherectomy and provisional stenting (RAPS) and standard strategy (SS) for the management of bifurcation lesions is needed at this point.
Methods: We conducted a single center, prospective, randomized pilot study of consecutive patients from our center with bifurcation lesions. We compared the RAPS strategy to the SS. Lesions had to be located in the main vessel only. The bifurcation lesion angle was recorded. The primary endpoint was the need for side-branch therapy.

*** Autor para correspondencia:** Unidad de Cardiología Intervencionista, Servicio de Cardiología, Hospital Universitario Central de la Defensa Gómez Ulla, Universidad de Alcalá de Henares. Glorieta del Ejército 1, 28047 Madrid, España.
Correo electrónico: jpalaz@gmail.com (J. Palazuelos).

Recibido el 13 de enero de 2020. Aceptado el 12 de mayo de 2020. *Online:* 24-07-2020.
Full English text available from: https://www.recintervcardiol.org/en.
https://doi.org/10.24875/RECIC.M20000148
2604-7306 / © 2020 Sociedad Española de Cardiología. Publicado por Permanyer Publications. Este es un artículo *open access* bajo la licencia CC BY-NC-ND 4.0.

Results: 148 patients were included: 74 patients (95 rotational atherectomy) were enrolled in the RAPS group and 74 patients in the SS group. The bifurcation lesion most frequently treated was that of the proximal left anterior descending coronary artery. The primary endpoint was lower in the RAPS group compared to the SS group (1.1 vs 31.2%; $P < .001$). Target vessel failure (TVF) was 13.1% and 24.8% ($P = .04$) in RAPS and SS, respectively. Both the primary endpoint and TVF were higher with bifurcation lesion angles < 70º compared to bifurcation lesion angles ≥ 70º ($P = .03$ and $P = .02$) in both groups.
Conclusions: The need for side-branch therapy and TVF was lower when the RAPS strategy was used compared to the SS. Bifurcation lesion angles < 70º are associated with higher side-branch compromise and TVF rates. The SS was associated with a 4.92-fold higher risk of side-branch compromise compared to the RAPS strategy with bifurcation lesion angles < 70º. These data reinforce the idea of the overall clinical relevance of the RAPS strategy regarding the patency of the side-branch.

Keywords: Bifurcation lesion. Rotational atherectomy. Side-branch compromise. Coronary calcification. Bifurcation angle.

Abreviaturas

AR: aterectomía rotacional. **ARSC:** aterectomía rotacional y *stent* condicional. **EC:** estrategia convencional. **ICP:** intervencionismo coronario percutáneo. **LB:** lesion en bifiurcación. **RL:** rama lateral.

INTRODUCCIÓN

Durante los últimos años, el perfil de los pacientes derivados para realizarles una coronariografía ha empeorado. Del mismo modo, los hallazgos angiográficos también muestran un perfil más adverso. Recientemente, De María et al.[1] publicaron un estudio sobre el manejo de lesiones calcificadas. Llevaron a cabo una buena revisión contemporánea sobre el manejo de lesiones calcificadas en la sala de hemodinámica centrándose en las técnicas disponibles, imágenes intravasculares y complejidades técnicas. No obstante, se omitió un importante marcador de la complejidad de la intervención: las lesiones en bifurcación. Las LB son una complicación frecuente en la práctica intervencionista y pueden ser todo un desafío en nuestra práctica clínica habitual. A pesar de la existencia de varias técnicas bien definidas para realizar intervenciones coronarias percutáneas (ICP) en una LB, el compromiso de la rama lateral sigue siendo el principal problema[2,3]. En la actualidad, la estrategia convencional (EC) recomendada para el manejo de LB es la técnica de implantar 1 *stent*[2,4] (angioplastia con balón e implantación de *stent* condicional) que ha demostrado no ser inferior a la técnica electiva de doble *stent*[5]. Es bien sabido que la aterectomía rotacional (AR) está infrautilizada durante la realización de una ICP[6] y que no disponemos de datos aleatorizados específicos sobre el papel que juega en el manejo de las LB. El papel de la AR en este marco ya había sido sugerido por diferentes estudios no diseñados a tal efecto. Los datos publicados revelan que hasta en el 26% de los casos, la indicación de la AR fue para preservar la rama lateral[7-9]. Que nosotros sepamos, este uso ampliado de la AR es una indicación fuera de ficha técnica que no se ha comprobado en un estudio aleatorizado. A continuación, se exponen los resultados de la intervención y a largo plazo de una estrategia de aterectomía rotacional y *stent* condicional (ARSCARSC) comparada con una EC (angioplastia con balón e implantación de *stent* condicional) en un estudio piloto aleatorizado.

MÉTODOS

Población del estudio

Realizamos un estudio piloto, aleatorizado, prospectivo y de un único centro de pacientes consecutivos de nuestro centro con lesiones en bifurcación solo en el vaso principal (LBVP) que fueron cribados antes de ser incluidos en el estudio. Los criterios angiográficos para definir una LB aptos para el estudio fueron: *a)* lesiones: > 70% localizadas en un punto de bifurcación importante con independencia de la longitud, morfología y angulación de la lesión en bifurcación; *b)* grado de flujo TIMI > 2 (*Thrombolysis in Myocardial Infarction*) tanto en el vaso principal (VP) como en la rama lateral (RL); *c)* diámetro visible del VP: ≥ 2,5 mm; y 4,0. Diámetro visible de la RL: ≥ 2,0 mm. La presencia de una lesión fuertemente calcificada no fue un requisito para participar en el estudio.

Los criterios de inclusión fueron pacientes ≥ 18 años que firmaron el consentimiento informado con lesiones tipo 1,0,0; 1,1,0 y 0,1,0 según la clasificación de Medina aptos para recibir cualquiera de las 2 estrategias y sin sospecha ni confirmación de contraindicaciones para recibir un curso largo de tratamiento antiagregante plaquetario doble.

Los criterios de exclusión fueron: *a)* RL < 2 mm; *b)* lesiones con trombo o disección; *c)* lesiones en los injertos venosos; *d)* casos de un único vaso con disfunción grave del ventrículo izquierdo (FE < 30%); *e)* pacientes con inestabilidad hemodinámica; *f)* contraindicación para un curso largo de tratamiento antiagregante plaquetario doble; *g)* esperanza de vida < 1 año; y *h)* negativa del paciente.

Intervenciones

La aleatorización de los pacientes a los distintos grupos de tratamiento se llevó a cabo con el software EPIDAT 4.0. Después de obtener el consentimiento informado de los pacientes, se los aleatorizó en proporción 1:1 a los grupos ARSCARSC, AR o EC. Se revascularizó a los pacientes siguiendo las recomendaciones actuales[1,10]. En el grupo EC, la estrategia empleada se dejó a criterio del operador: 1 o 2 guías, angioplastia con balón o implante directo del *stent* previo, técnica de 1 o 2 *stents*, etc. En cada caso, el operador tomaba todas las decisiones. En el grupo ARSCARSC se usó un único RotaWire en el vaso principal y solo en este vaso se realizaría la aterectomía rotacional (vídeos 1-7 del material adicional).

Los datos clínicos basales recopilados incluyen los datos demográficos y los antecedentes cardiovasculares de los pacientes así como todas sus comorbilidades. También se recogieron los datos angiográficos y de la ICP. La técnica de AR se llevó a cabo siguiendo las recomendaciones actuales[6]. Las LB se clasificaron según sus ángulos: < 70º o ≥ 70º. Dos operadores distintos analizaron cada caso individualmente.

Objetivos

El objetivo primario se definió como «necesidad tratar la rama lateral». Esta «necesidad de tratar la rama lateral» se consideró en presencia de signos clínicos, electrocardiográficos o hemodinámicos sugestivos de grado de flujo TIMI ≤ 2 o estenosis de los *ostium* coronarios ≥ 70%[11]. En cambio, el «compromiso de la rama lateral» se consideró en presencia de estenosis de RL aumentada o grado de flujo TIMI grave o no. Los objetivos secundarios fueron: *a)* fracaso del vaso diana (FVD): un compuesto de muerte cardiaca, infarto de miocardio en el vaso culpable, reestenosis del vaso diana y reestenosis de la bifurcación diana durante el seguimiento (apéndice del material adicional); *b)* resultados angiográficos: B.1. Índice de éxito de la intervención y de la valoración anual y su correlación con el ángulo de bifurcación. El éxito de la intervención se definió como un grado de flujo TIMI 3 tanto en el VP como en la RL y una estenosis residual visible < 20% en el VP; B.2. Índice de complicaciones angiográficas incluida trombosis del *stent*, disección, oclusión, perforación, falta de restablecimiento del flujo miocárdico, reestenosis de la lesión diana (RLD) y restenosis de la bifurcación diana durante el seguimiento. *c)* Los eventos cardiovasculares y cerebrovasculares adversos mayores (MACCE). Otras patologías importantes como hemorragias, necesidad de transfusión e insuficiencia renal también quedaron registradas. Se consideró que todas las muertes fueron por causas cardiacas salvo que se estableciese una causa no cardiaca. Tanto la técnica de bifurcación como el *stent* utilizados quedaron a criterio del operador.

Las definiciones de los fármacos perioperatorios y de las pruebas de laboratorio se muestran en el apéndice del material adicional. Tras el alta, el seguimiento clínico de los pacientes se realizó a través de entrevistas personales o llamadas telefónicas cada 6 meses. Solo se realizó control angiográfico a los pacientes por motivos clínicos. La monitorización de los factores de riesgo cardiovascular, el cumplimiento terapéutico y los controles de los análisis de sangre quedaron a criterio del médico derivador.

Este estudio se ha realizado de conformidad con el Código Internacional de Ética Médica de la Declaración de Helsinki de la *World Medical Association*. También ha sido aprobado por el comité de ética local del hospital. Todos los pacientes dieron su consentimiento informado para participar en el estudio.

Tamaño de la muestra

Como no se realizó ningún estudio aleatorizado sobre este subgrupo, no se utilizó la fórmula del tamaño de la muestra. En su lugar, se usó la función de aproximación ARCSIN y se calculó que se debían incluir a al menos 60 personas en cada grupo para hallar diferencias estadísticamente significativas (aceptando un riesgo alfa de 0,05 y un riesgo beta de 0,2 en pruebas bilaterales). Se anticipó un índice de abandono < 1%.

Análisis estadístico

Los datos se expresaron como media ± desviación estándar (DE) para las variables continuas y como frecuencias y porcentajes para las categóricas. El periodo de seguimiento se expresó como la mediana con su rango intercuartílico [IQR]. Se emplearon las pruebas de la X^2 y exacta de Fisher para los análisis de efecto y precisión con el índice de prevalencia y un intervalo de confianza del 95%, siempre que fuese necesario, para comparar las variables continuas y categóricas, respectivamente. La prueba U de Mann-Whitney se utilizó para estudiar las variables no paramétricas. Se emplearon modelos de regresión de Cox para realizar análisis univariantes y estimar el *hazard ratio* asociado de muerte y los objetivos compuestos durante el seguimiento. También se realizó un análisis multivariante. Se emplearon estimaciones de Kaplan-Meier para determinar los resultados tiempo hasta el evento, el índice de supervivencia global y el índice de supervivencia libre de MACCE. La calidad de las curvas de supervivencia estimadas se calculó mediante la prueba de *log-rank*. Todos los análisis se llevaron a cabo con el paquete de software estadístico para ciencias sociales (SPSS Inc., 20.0 para Windows). Valores p < 0,05 se consideraron estadísticamente significativos en todas las pruebas realizadas.

RESULTADOS

De los 1.028 pacientes a quienes se les realizó una ICP entre enero de 2015 y diciembre de 2018, se consideraron aptos para participar en el estudio a 173: 13 rehusaron participar, 8 abandonaron el estudio y 4 retiraron su consentimiento informado. Finalmente se incluyó a 148 pacientes: 74 pacientes (95 AR) en el grupo ARSCARSC y 74 en el grupo EC. El diagrama de flujo con los criterios de inclusión/exclusión se muestra en la figura 1 del material adicional.

Los datos basales clínicos, angiográficos y de la intervención se muestran en la tabla 1 y tabla 2. No se observaron diferencias relacionadas con el sexo. Solo la prevalencia de una fracción de eyección del ventrículo izquierdo ≤ 45% varió entre los distintos grupos: p = 0,03. Tampoco se hayaron diferencias en la calcificación, tortuosidad ni en el ángulo de bifurcación. La bifurcación más frecuente se dio en la primera rama diagonal de la descendente anterior proximal (D1-DA) (51%) seguida del tronco común de la coronaria izquierda (TC) distal/DA ostial (22,5%). No se observaron diferencias entre grupos con respecto a la revascularización única o por etapas.

Seguimiento a largo plazo

Tanto los índices de éxito clínico y angiográfico como los resultados estuvieron disponibles para toda la población con una mediana de seguimiento de 4,08 años [IQR: 3,18-4,78 años]. Los índices de mortalidad cardiovascular y por todas las causas fueron similares entre los grupos. La necesidad de tratar la rama lateral fue mucho menos acuciante en la estrategia ARSCARSC que en la EC: del 1,1 frente al 27% (p = 0,001) (tabla 3). El FVD fue del 12,1 y 24,8% (p = 0,04) en la estrategia ARSCARSC y EC, respectivamente. El análisis estadístico también confirmó que el uso de la técnica de la AR redujo significativamente el riesgo de reestenosis del vaso diana (p = 0,04), la RLD (p = 0,02), la reestenosis de la bifurcación diana (p = 0,03) y los eventos cardiovasculares adversos mayores (p = 0,03). Se observó una correlación positiva (r = 0,673, p = 0,03) entre la necesidad de tratar la RL y ángulos de la LB < 70º. La correlación más fuerte se observó en la D1-DA proximal: r = 0,79, p = 0,03. Se halló una correlación débil pero positiva entre el ángulo de las arterias TC-DA (r = 0,412, p = 0,04) y el de las arterias TC-CXI.

DISCUSIÓN

Principales hallazgos

Los principales hallazgos del estudio son: *a)* la estrategia ARSCARSC para el manejo de las LB minimiza el compromiso de la RL, la necesidad de tratar la RL y el FVD comparado con la EC; *b)* se observó una fuerte correlación entre el compromiso de RL y ángulos agudos de las LB (< 70º); *c)* la EC se asoció a un riesgo 4,92 veces mayor de compromiso de la RL comparada con la estrategia ARSCARSC en ángulos de las LB < 70º.

Tabla 1. Características basales

Datos clínicos basales	ARSC (N = 74)	EC (N = 74)	p
Edad (media; DE)	78 (10)	74 (7)	NS
Varones (n; %)	60 (81,2)	58 (78,1)	NS
Peso (media; DE)	73,9 (11,9)	75,4 (11,4)	NS
Altura (m) (media; DE)	1,64 (0,7)	1,66 (0,6)	NS
Índice de masa corporal (media; DE)	27,11 (3,4)	29,24 (11,4)	NS
Fumador en la actualidad/Exfumador (n; %)	46 (62,1)	53 (71,6)	NS
Hipertensión (n; %)	62 (92,2)	74 (100)	NS
Diabetes mellitus (n; %)	29 (39,1)	30 (40,6)	NS
Dislipemia (n; %)	69 (93,2)	62 (83,7)	NS
Fracción de eyección del ventrículo izquierdo ≤ 45 (%)	28 (37,8)	14 (18,7)	0,03
Infarto de miocardio previo (n; %)	42 (56,7)	37 (50)	NS
ICP previa	42 (56,7)	32 (43,2)	NS
Accidente cerebrovascular previo (n; %)	10 (14,1)	18 (24,3)	NS
Enfermedad vascular periférica (n; %)	16 (21,6)	23 (31)	NS
L-Euroscore (media; DE)	21,14 (22,15)	13,7 (18,7)	NS
Escala Syntax (media; DE)	34,05 (17,9)	31,57 (17,9)	NS
Presentación clínica (n; %)			
Angina estable	14 (19)	20 (27)	NS
IAMSEST	40 (54)	47 (63,5)	NS
IAMCEST	20 (27)	7 (9,4)	NS
Cirugía cardiaca descartada (n; %)	24 (32,4)	20 (27)	NS
Clase ≥ III en la Clasificación Funcional NYHA	8 (9,3)	9 (12,1)	NS
CCS I-II	57 (77)	41 (55,4)	NS
CCS III-IV	17 (23)	32 (44,6)	NS

ARSC: aterectomía rotacional y *stent* condicional; CCS: puntuación de angina según *Canadian Class Classification*; EC: estrategia convencional; DE: desviación estándar; IAMCEST: infarto agudo de miocardio sin elevación del segmento ST; IAMSEST: infarto agudo de miocardio sin elevación del segmento ST; NS: no significativo; NYHA: *New York Heart Association*.

Las LB son una complicación frecuente en la práctica intervencionista y pueden suponer todo un desafío en nuestra práctica clínica habitual. El compromiso de la rama lateral sigue siendo el principal problema. Que sepamos, este es el primer estudio aleatorizado que aborda esta cuestión y describe el papel de la AR en el manejo de las LB. Diferentes estudios no diseñados a tal efecto ya habían sugerido esto[8,9,12,13]. Describimos los beneficios a corto plazo de la estrategia ARSCARSC durante el seguimiento a largo plazo. Algunas diferencias ya se habían descrito con anterioridad[14], razón por la cual cabía esperar diferencias, si bien no tan marcadas, en el objetivo primario.

Como estudio piloto generador de hipótesis definimos un objetivo primario de la intervención[11]. Seleccionar un objetivo primario «operatorio» en este punto es algo razonable ya que la oclusión de grandes RL es una complicación grave con resultados clínicos adversos[11,14]. Analizamos si la estrategia ARSCARSC eran igual de buena que la EC para el manejo de las LB comparando el compromiso de la RL[15-17]. Aun así, las actuales guías de práctica clínica siguen limitando las indicaciones de la AR a lesiones fuertemente calcificadas y lesiones ostiales rígidas[10]. No obstante, un documento de consenso de expertos publicado recientemente amplía estas indicaciones[6]. El uso, en el mundo real, de la AR para modificar la placa no es nada nuevo[9]. De hecho, de no modificarse hay más posibilidades de intervención fallida, infraexpansión del *stent*, reestenosis del *stent* y complicaciones clínicas importantes[2,5,18]. Schwartz et al. la emplean en hasta el 26% de su población[9].

Intervención coronaria percutánea y técnica de bifurcación

Solo se incluyeron LBVP[19]. Se dice que las bifurcaciones son bifurcaciones verdaderas cuando se corre el de comprometer una RL importante con independencia de si la enfermedad la alcanza o no. Por lo tanto, quizás se las debiera rebautizar como «LB complejas», es decir, aquellas en las que la RL presenta enfermedad de base (1,1,1 en la clasificación de Medina) y «LB simples», aquellas sin enfermedad de base (una vez más, según la clasificación de Medina). Existe un amplio consenso en torno a que el principal objetivo de las ICP complejas en el manejo de las LB es mantener la permeabilidad de ambos vasos con independencia de la técnica ICP empleada y la localización de la lesión[2]. Durante años nos hemos centrado en optimizar la RL, pero eventos clínicos como la RLD sobrevienen, en su mayoría, en el vaso principal[20]. En hasta el 20% de los casos, se termina implantando un *stent* en la RL, lo cual quiere decir que una preparación adecuada de la LB es algo esencial[3,14,21].

Saber cuál es la mejor técnica de bifurcación para el manejo de las LB sigue siendo objeto de debate. En la actualidad, la estrategia convencional recomendada para el manejo de las LB es la técnica del *stent* único[2,4]. Lo ideal es que la técnica elegida permita un acceso fácil a la hora de implantar un segundo *stent* en la RL aún en aquellos casos en los que se haya programado un abordaje convencional con la técnica del *stent* único. En nuestra cohorte, la AR facilitó dicho abordaje. De acuerdo con los datos acumulados de ensayos clínicos[3] reportamos una incidencia alta de implantación de *stent* condicional en la estrategia ARSC que resultó no ser inferior a la técnica electiva de doble *stent*[4,5] e incluso mejor para el manejo del infarto de miocardio perioperatorio[22]. La técnica de *kissing balloon* se viene empleando sistemáticamente en casos de grandes territorios irrigados por la RL o cuando el flujo de la RL ha disminuido tras la implantación de un *stent* en el VP. En ocasiones, en tales situaciones se implanta un segundo *stent* en la RL[23]. Las diferencias descritas en nuestra población en torno al tratamiento óptimo de la DA y la técnica de *kissing balloon* y doble *stent* utilizada finalmente siguen siendo objeto de debate. Se observó un uso 4 veces mayor de la técnica de *kissing balloon* en la EC. Quizás estas diferencias se debieron a la tensión de las lesiones descritas: en la EC se detectó la necesidad de aumentar el número de balones para poder franquear y dilatar las lesiones y, en última instancia, para la optimización final de los *stents*. Al final, hicieron falta, al menos, 3 o 4 balones. Cabe destacar que, como ya se ha descrito con anterioridad, cuando se empleó la técnica de *kissing balloon*, el tratamiento óptimo de la DA proximal no obtuvo ningún beneficio[24]. Quizás fuera este el caso porque el *stent* que se implanta en el vaso principal se expande correctamente cuando se emplea la técnica de *kissing balloon*. Se observó una menor necesidad de tratar la RL y una incidencia más baja de FVD[7,18,25] en la estrategia ARSC que la descrita anteriormente.

Papel de la aterectomía rotacional en el manejo de las lesiones en bifurcación

La estrategia ARSC facilita la modificación de la placa sin compromiso de la RL ampliando el implante de un *stent* condicional del

Tabla 2. Datos angiográficos y de la intervención

Datos angiográficos/ de la intervención	ARSC (N = 74)	EC (N = 74)	p
Vaina 6Fr (n; %)	62 (88)	60 (81,2)	NS
Abordaje radial (n; %)	29 (39,1)	30 (40,6)	
Abordaje femoral (n; %)	45 (60,9)	44 (59,3)	
Terapia coadyuvante (n; %)			
Heparina	21 (28,1)	29 (40,6)	NS
Bivaluridina	42 (56,3)	23 (31,2)	0,01
Inhibidores de la glucoproteína	11 (15,9)	23 (31,2)	NS
Dominancia derecha (n; %)	64 (87,5)	64 (87,5)	NS
Vasos enfermos (n; %)			
TC	15 (20,3)	14 (18,7)	NS
DA	72 (98,4)	57 (78,1)	0,02
CXI	47 (64,1)	55 (71,8)	NS
CD	54 (73,4)	57 (78,1)	NS
Número de vasos enfermos (n; %)			
1 vaso	10 (13,5)	13 (17,53)	NS
2 vasos	22 (29,7)	24 (32,4)	NS
3 vasos	34 (45,9)	31 (41,8)	NS
4 vasos	8 (10,8)	6 (8,1)	NS
Varios vasos (n; %)	60 (81,2)	53 (71,8)	NS
Calcificación coronaria (%)			
Leve	28	36	NS
Moderada-grave	72	64	NS
Lesiones B2C (n; %)	94 (98,4)	60 (81,2)	0,048
Lesiones en bifurcación según la clasificación de Medina (n; %)			
1,0,0	46 (48,4)	17 (23)	0,04
1,1,0	32 (33,6)	22 (29,7)	NS
0,1,0	17 (17,8)	30 (40,1)	0,03
Ángulo de bifurcación (n; %)			
< 70º	46 (62)	50 (67,5)	NS
≥ 70º	28 (38)	24 (32,5)	NS
Guía			
Floppy [n (%)]	88 (92,4)	N/A	NS
Avanzada directamente [n (%)]	84 (88,5)	N/A	NS
Tamaño de fresa ≤ 1,5 mm	76 (80)	N/A	NS
Velocidad (rpm) (media; DE)	134.650 (5.670)	N/A	NS
Aterectomías rotacionales realizadas (% por paciente)	95 (1,28)	N/A	NS
Ratio fresa-arteria (media; DE)	0,55 (0,04)	N/A	
Número de balones por lesión	1,3	4,6	0,02
Stent (n)			
Número de *stents* por lesión	1,6	2,3	0,04
Número de *stents* por paciente	2,7	2,33	NS
Stent metálico [n (%)]	24 (12,7)	22 (23,2)	NS
Stent farmacoactivo [n (%)]	167 (86,9)	72 (76,7)	NS
Técnica de implantación de stent [n (%)]			
Stent provisional	64 (100)	41 (55,4)	0,04
Técnica inicial de doble *stent*	0	28 (37,8)	< 0,001
Tratamiento óptimo de la DA próximal	48 (64,8)	24 (32,4)	< 0,05
Técnica final de *kissing balloon*	1 (1,5)	59 (79,7)	< 0,001
Presión final del inflado (atm)	18	14	0,05
Diámetro inicial del vaso (Me; IQR) (mm)	2,41 (0,34)	2,89 (0,26)	0,009
Diámetro final del vaso (Me, IQR) (mm)	3,1 (1,9)	2,95 (0,37)	NS
Longitud máxima del *stent* implantado (Me; IQR) (mm)	56 (48)	44 (26,1)	0,005
Duración de la intervención (min) (media; DE)	78,8 (30)	98 (21)	0,04
Tiempo de fluoroscopia (min) (media; DE)	13 (7)	29,2 (21)	0,02
Medio de contraste (ml) (media; DE)	179 (74)	221 (73)	0,05
IVUS/OCT	7 (9,4)	11 (14,8)	NS

DE: desviación estándar; IVUS: ecografía intravascular; Me: mediana; NS: no significativo; NYHA: *New York Heart Association*; OCT: tomografía de coherencia óptica.

siguiente modo[2,4]: *a)* minimizando el cambio de la placa, *b)* optimizando la modificación de la misma, *c)* reduciendo la necesidad de usar 2 guías/*stents* y *d)* mejorando la expansión/aposición del *stent*. De lo contrario, ciertas maniobras que se utilizan en otras estrategias para evitar la oclusión de la RL pueden provocar una expansión/aposición subóptima del *stent* en el VP, lo cual puede ser una causa principal de trombosis y reestenosis del *stent*[2,14]. El ángulo de bifurcación se ha sugerido como un problema importante que puede terminar comprometiendo la RL[5,11,14]. En nuestra población, la DA fue la coronaria más afectada de todas y lo fue por el ángulo que describe el origen de las diagonales. Como la cruz suele estar en un ángulo derecho no preocupa tanto mientras que la circunfleja solo reviste gravedad cuando es dominante. Los ángulos de LB agudos (< 70º) han demostrado que aumentan el compromiso de la RL y, por lo tanto, acarrean peores resultados. En nuestra cohorte, los índices de «compromiso de la RL», «necesidad de tratar la RL» y FVD fueron más bajos con ángulos de LB < 70º tanto en el grupo ARSC como en el grupo EC. El pequeño tamaño de la muestra evitó que se pudieran extraer conclusiones definitivas, aun así estos datos fueron lo suficientemente buenos

Tabla 3. Eventos cardiovasculares adversos mayores durante el seguimiento

	ARSC (N = 74)	EC (N = 74)	p
Éxito clínico (%)	98,6	98	NS
Mortalidad cardiovascular asociada (hospitalizaciones) [n (%)]	3 (4)	2 (2,7)	NS
Con la intervención	2 (2,7)	2 (2,7)	
Con la aterectomía rotacional	1 (1,3)	N/A	
Éxito angiográfico (%)	96,5	97,5	NS
Complicaciones angiográficas [n(%)]			
Imposibilidad de avanzar la guía	1 (1,3)	2 (2,7)	NS
Atrapamiento de la fresa	0	N/A	NS
Imposibilidad de implantar el stent	1 (1,3)	2 (2,7)	NS
Disección coronaria	1 (1,3)	6 (8,1)	0,024
*Compromiso de la rama lateral**	2 (2,7)	23 (31)	< 0,001
*Necesidad de tratar la rama lateral***	1 (1,3)	20 (27)	< 0,001
Perforación	0	0	NS
Taponamiento cardiaco	0	0	NS
Trombosis del stent	0	0	NS
Necesidad de implanter marcapasos	0	0	NS
Compromiso del flujo final (TIMI ≤ 2) en RL	0	2 (2,7)	NS
MACCE (4,08 años, ICA: 3,18-4,78)			
GLOBAL: 27 (36,4%)	18 (25%)	30 (40,6%)	0,03
Tasa de mortalidad total	15 (20,3%)	16 (21,8%)	NS
Hospitalización	3 (4%)	3 (4%)	NS
30 días	4 (5,4%)	5 (6,7%)	NS
Muerte cardiaca	5 (6,7%)	7 (9,4%)	NS
Muerte por causas no cardiacas	9 (12,1%)	7 (9,4%)	NS
Accidente cerebrovascular	2 (2,7%)	7 (9,4%)	0,02
FVD	9 (12,1%)	18 (24,8%)	0,04
RLD	2 (2,7%)	11 (14,8%)	0,02
RVD	3 (4%)	7 (9,4%)	0,03
RBD	2 (2,7%)	7 (9,4%)	0,03
Trombosis del stent	0	0	NS

ARSC: aterectomía rotacional y *stent* condicional; EC: estrategia convencional; ICA: amplitud intercuartílica; MACCE: eventos cardiovasculares y cerebrovascular adversos mayores; NS: no significativo; RBD: reestenosis de la bifurcación diana: RLD: reestenosis de la lesión diana; TVF: fracaso del vaso diana (un compuesto de muerte cardiaca, infarto de miocardio en el vaso culpable); RVD: reestenosis del vaso diana.
* Cambio de placa definido como estenosis en rama lateral ostial > 70º o grado de flujo TIMI < 3.
** Tratamiento incluido: *a)* ICP con balón convencional o farmacoactivo; *b) stent* metálico o farmacoactivo.

como para cambiar nuestra metodología diaria: con ángulos de LB < 70º en el vaso principal y una rama lateral grande, usar directamente la técnica ARSC. Quizá lo que explique las diferencias observadas entre la estrategia ARSC y la estrategia convencional sea el mecanismo de acción de base de la aterectomía rotacional. De hecho, esto explicaría los índices más altos de compromiso y necesidad de tratar la RL descritos en el grupo EC: se logró una modificación más controlada de la placa con la AR que minimizó el movimiento de la misma. Lamentablemente, nuestros datos no incluyeron demasiadas técnicas de imágenes. En nuestra cohorte de asignación de eventos, si durante la realización de la ICP sobrevenía un estrechamiento adyacente a o compromiso del origen de una RL importante, esta se asignaba a la estrategia elegida utilizada. La decisión de usar la técnica de 1 o 2 *stents*, el tipo de *stent,* etc. quedó a criterio del operador. Se debe hacer alguna puntualización sobre la población de nuestro estudio: *a)* aunque la mayoría eran pacientes inestables, esto no condicionó los resultados de ninguno de los grupos; *b)* en la estrategia ARSC el uso de la técnica de la guía encarcelada es raro; *c)* ángulos de la LB < 70º entre las ramas facilitan el movimiento de la placa[26]. Por lo tanto, cuando el grado de flujo TIMI registrado tras la implantación del *stent* era < 3 o la estenosis residual era > 70%, hicieron falta más balones y *stents* de rescate, lo que explicaría los dispares resultados obtenidos cuando se empleó la técnica de *kissing balloon*; *d)* en un número de casos en los que se empleó la estrategia convencional, está se complementó con la técnica de *kissing balloon* inflando el balón a alta presión y no con el tratamiento óptimo final de la DA proximal; y *e)* las diferencias en el índice de disecciones coronarias halladas en el estudio angiográfico podría ser indicativo de microdisecciones por una inadecuada valoración del balón mediante angiografía convencional, lo cual a su vez, podría ser el mecanismo de base de las diferencias descritas en los objetivos; la realización de más estudios de imágenes (ecografía intravascular/tomografía de coherencia óptima) ofrecería aquí una mejor valoración.

Los pacientes fueron aleatorizados en proporción 1:1, razón por la cual las diferencias descritas en la fracción de eyección del ventrículo izquierdo y en la enfermedad de la DA se debieron, sin duda alguna, al tamaño de la muestra del estudio. Aunque se observó una incidencia más baja de mortalidad cardiovascular que la descrita en la literatura médica[2,14,15,27] este estudio no se diseñó para comparar resultados MACCE entre ambos grupos. Cabe destacar que los índices de FVD fueron mucho más bajos en la estrategia ARSC, principalmente porque hubo menos infartos de miocardio en el vaso culpable y reestenosis del vaso diana. En cualquier caso, nuestros datos ponen de manifiesto el perfil de seguridad de la estrategia ARSC en pacientes inestables y pacientes con disfunción del ventrículo izquierdo (p = 0,03).

Limitaciones

Se diseñó y llevó a cabo un estudio piloto de un único centro. Las muestras de pequeño tamaño tienen las limitaciones inherentes a su condición. Nuestros resultados se deben interpretar con cautela ya que proceden de un estudio piloto generador de hipótesis. Puede haber varios factores de confusión y sesgos, razón por la cual cualquier valoración a este respecto también se ha de hacer con cautela. El estudio tampoco se dotó de las herramientas estadísticas necesarias para revelar las diferencias en los resultados clínicos, razón por la cual los hallazgos clínicos descritos se deben considerar meramente exploratorios. Solo se pudo debatir sobre el objetivo de la intervención y la inclusión de LBVP solamente. Existe un amplio consenso en torno a que el principal objetivo de las ICP complejas en el tratamiento de las LB es mantener la permeabilidad de ambos vasos con independencia de la técnica ICP utilizada[2].

Pensamos que lo correcto era valorar los datos sobre el compromiso de la RL comparando ambas técnicas utilizadas. Durante años nos hemos centrado en optimizar la RL, pero eventos clínicos

como la RLD suelen darse en el VP[20]. Solo se incluyeron LBVP[19]. Se dice que una bifurcación es verdadera cuando una RL importante que no se quiere dar por perdida se ve comprometida con independencia de que presente estenosis coronaria o no. Hay que mencionar que en el tratamiento de las LB con la estrategia ARSC, el bajo índice de implante de *stent* en la RL se asoció a un índice más bajo de eventos adversos mayores y a índices de reestenosis importantes por motivos clínicos. Por lo tanto, para valorar correctamente las diferencias hacen falta muchos pacientes. Algunas características basales de las lesiones coronarias varían en función de la estrategia intervencionista utilizada (como en el tratamiento de lesiones B2C) hasta el punto de influir en los resultados finales. La ausencia de diferencias en los índices de trombosis del *stent* y accidente cerebrovascular podría deberse al tamaño de la muestra del estudio.

Aunque no tuvo significación estadística, el porcentaje de *stents* metálicos utilizado fue numéricamente más alto en el grupo control que en el grupo ARSC. No obstante, este estudio no es una comparativa de *stents* farmacoactivos y *stents* metálicos para el tratamiento de las lesiones en bifurcación. Estos hallazgos podrían deberse a las diferencias descritas en la RLD/reestenosis del vaso diana, sobre todo, teniendo en cuenta que el 31,2% de los pacientes del grupo control fueron tratados con técnicas de doble *stent*. Se comprobó que la AR seguida de *stents* farmacoactivos en lugar de *stents* metálicos se asoció a una incidencia más baja de MACCE. No obstante, este estudio no se diseñó para analizar comparativas de este tipo. Se empleó intencionadamente un porcentaje más alto de bivaluridina en el grupo ARSC que no generó diferencias estadísticamente significativas. Aquí es preferible el uso de más técnicas de imágenes tales como la ecografía intravascular o la tomografía de coherencia óptica. El seguimiento se hizo, principalmente, por teléfono y quizá infravaloró la verdadera incidencia de MACCE. Una indicación fuera de ficha no es necesariamente una contraindicación de nuestros prometedores resultados, sino un punto de apoyo para dar el siguiente paso: un extenso ensayo multicéntrico y aleatorizado que está a punto de empezar.

CONCLUSIONES

La estrategia ARSC para el tratamiento de las LB preserva el *ostium* de la RL y minimiza la necesidad de tratar la RL comparada con la EC. Los índices de «compromiso de la RL», «necesidad de tratar la RL» y FVD fueron más altos con ángulos de LB < 70º tanto en el grupo ARSC como en el grupo EC. Nuestros datos avalan la idea de la importancia clínica total de la estrategia ARSC para mantener la permeabilidad de la RL. Aunque todavía no se han realizado ensayos clínicos extensos sobre esta cuestión, los resultados publicados son prometedores.

CONFLICTO DE INTERESES

J. Palazuelos es consultor del panel de conferenciantes de Abbott, Boston Scientific, Biotronik, Innovative Health Technologies (IHT) y Medtronic, y *proctor* de aterectomía rotacional con un contrato de formación con Boston Scientific, que ha financiado este estudio con una subvención. No se declara ninguna otra vinculación con la industria en relación con este estudio. J. Palazuelos confirma haber tenido acceso total a todos los datos del estudio y ser el responsable último de la decisión de enviar el manuscrito para su publicación en *Rec: Interventional Cardiology*. Los demás autores no han declarado ningún conflicto de intereses en relación con los contenidos de este manuscrito.

¿QUÉ SE SABE DEL TEMA?

- Durante los últimos años, el perfil de los pacientes derivados para realizarles una coronariografía ha empeorado. Los hallazgos angiográficos también han empeorado. Con el progresivo envejecimiento de la población y la llegada de tecnologías más avanzadas, el equilibrio entre oferta y demanda en este campo está en continua expansión. Aun así, el abordaje de estas situaciones tan delicadas requiere un profundo conocimiento de las técnicas dedicadas y de un juicio clínico preciso. Las lesiones coronarias calcificadas y las lesiones en bifurcación son hallazgos habituales en el 25-30% de todas las ICP que se realizan. Existen tecnologías disponibles para el abordaje y tratamiento de estas lesiones. La más antigua es la aterectomía rotacional. En la actualidad, el objetivo es modificar la placa ya que, de no modificarse hay más posibilidades de intervención fallida, infraexpansión del *stent*, reestenosis del *stent* y complicaciones clínicas importantes[2]. A pesar de la existencia de técnicas bien conocidas para el uso de ICP en el abordaje de LB, el compromiso de la RL sigue siendo la principal complicación.

¿QUÉ APORTA DE NUEVO?

- El papel de la aterectomía rotacional para el tratamiento de las lesiones en bifurcación se ha sugerido por diferentes estudios no diseñados a tal efecto. Nuestros datos aleatorizados avalan el papel de la estrategia ARSC en el tratamiento de LBVP en una cohorte de pacientes de alto riesgo. La estrategia ARSC proporcionó una mayor permeabilidad a la LR y un menor FVD. Aun así, se necesitan estudios más extensos que arrojen luz sobre esta cuestión.

MATERIAL ADICIONAL

Se puede consultar material adicional a este artículo en su versión electrónica disponible en https://doi.org/10.24875/RECIC.M20000148.

BIBLIOGRAFÍA

1. De Maria GL, Scarsini R, Banning AP. Management of Calcific Coronary Artery Lesions. Is it time to change our interventional therapeutic approach? *JACC Cardiovasc Interv.* 2019;12:1465-1478.
2. Lassen JF, Burzotta F, Banning AP, et al. Percutaneous coronary intervention for the left main stem and other bifurcation lesions: 12th consensus document from the European Bifurcation Club. *EuroIntervention.* 2018;13:1540-1553.
3. Gao X-F, Zhang Y-J, Tian N, et al. Stenting strategy for coronary artery bifurcation with drug-eluting stents: a meta-analysis of nine randomized trials and systematic review. *EuroIntervention.* 2014;10:561-569.
4. Colombo A, Jabbour RJ. Bifurcation lesions: no need to implant two stents when one is sufficient! *Eur Heart J.* 2016;37:1929-1931.
5. Nairooz R, Saad M, Elgendy IY, et al. Long-term outcomes of provisional stenting compared with a two-stent strategy for bifurcation lesions: a meta-analysis of randomized trials. *Heart.* 2017;103:1427-1434.
6. Barbato E, Carrié D, Dardas P, et al. European expert consensus on rotational atherectomy. *EuroIntervention.* 2015;11:30-36.
7. Ito H, Piel S, Das P, et al. Long-term outcomesof plaque debulking with rotational atherectomy in side-branch ostial lesions to treat bifurcation coronary disease. *J Invasive Cardiol.* 2009;21:598-601.
8. Warth DC, Leon MB, O'Neill W, Zacca N, Polissar NL, Buchbinder M. Rotational atherectomy multicenter registry: acute results, complications and 6-month angiographic FUP in 709 patients. *J Am Coll Cardiol.* 1994;24:641-648.

9. Schwartz BG, Mayeda GS, Economides C, Kloner RA, Shavelle DM, Burstein S. Rotational atherectomy in the drug-eluting stent era: a single-center experience. *J Invasive Cardiol.* 2011;23:133-139.
10. Neumann FJ, Sousa-Uva M, Ahlsson A, et al. 2018 ESC/EACTS Guidelines on myocardial revascularization. *Eur Heart J.* 2019;40:87-165.
11. Burzotta F, Trani C, Todaro D, et al. Prospective Randomized Comparison of Sirolimus- or Everolimus-Eluting Stent to Treat Bifurcated Lesions by Provisional Approach. *JACC Cardiovasc Interv*. 2011;4:327-335.
12. Nageh T, Kulkarni NM, Thomas MR. High-speed rotational atherectomy in the treatment of bifurcation-type coronary lesions. *Cardiology.* 2001;95: 198-205.
13. Dai Y, Takagi A, Konishi H, et al. Long-term outcomes of rotational atherectomy in coronary bifurcation lesions. *Exp Ther Med.* 2015;10:2375-2383.
14. Hahn JY, Chun WJ, Kim JH, et al. Predictors and outcomes of side-branch occlusion after main vessel stenting in coronary bifurcation lesions: results from the COBIS II Registry (COronary BIfurcation Stenting). *J Am Coll Cardiol.* 2013;62:1654-1659.
15. Tomey MI, Kini AS and Sharma SK. Current Status of Rotational Atherectomy. *JACC Cardiovasc Interv.* 2014;7:345-53.
16. Ellis SG, Popma JJ, Buchbinder M, et al. Relation of clinical presentation, stenosis morphology, and operator technique to the procedural results of rotational atherectomy and rotational atherectomy-facilitated angioplasty. *Circulation.* 1994;89:882-892.
17. Furuichi S, Sangiorgi GM, Godino C, et al. Rotational atherectomy followed by drug-eluting stent implantation in calcified coronary lesions. *EuroIntervention.* 2009;5:370-374.
18. Abdel-Wahab M, Baev R, Dieker P, et al. Long-Term Clinical Outcome of Rotational Atherectomy Followed by Drug-Eluting Stent implantation in Complex Calcified Coronary Lesions. *Catheter Cardiovasc Interv.* 2013;81: 285-291.
19. Medina A, Suarez de Lezo J, Pan M. A new classification of coronary bifurcation lesions. *Rev Esp Cardiol.* 2006;59:183.
20. Gwon HC. Understanding the Coronary Bifurcation Stenting. *Korean Circ J.* 2018;48:481-491.
21. Vaquerizo B, Serra A, Miranda F, et al. Aggressive plaque modification with rotational atherectomy and/or cutting balloon before drug-eluting stent implantation for the treatment of calcified coronary lesions. *J Interv Cardiol.* 2010;23:240-248.
22. Song PS, Song YB, Yang JH, et al. Periprocedural myocardial infarction is not associated with an increased risk of long-term cardiac mortality after coronary bifurcation stenting. *Int J Cardiol.* 2013;167:1251-1256.
23. Burzotta F, Sgueglia GA, Trani C, et al. Provisional TAP-stenting strategy to treat bifurcated lesions with drug-eluting stents: one-year clinical results of a prospective registry. *J Invasive Cardiol.* 2009;21:532-537.
24. Kim MC1, Ahn Y, Sim DS, et al. Impact of Calcified Bifurcation Lesions in Patients Undergoing Percutaneous Coronary Intervention Using Drug-Eluting Stents: Results From the COronary BIfurcation Stent (COBIS) II Registry. *EuroIntervention.* 2017;13:338-344.
25. Benezet J, Diaz de la Llera LS, Cubero JM, Villa M, Fernandez-Quero M, Sanchez-Gonzalez A. Drug-eluting stents following rotational atherectomy for heavily calcified coronary lesions: long-term clinical outcomes. *J Invasive Cardiol.* 2011;23:28-32.
26. Koo BK, Waseda K, Kang HJ, et al. Anatomic and functional evaluation of bifurcation lesions undergoing percutaneous coronary intervention. *Circ Cardiovasc Interv.* 2010;3:113-119
27. García de Lara J, Pinar E, Ramón Gimeno J, et al. Percutaneous coronary intervention in heavily calcified lesions using rotational atherectomy and paclitaxel-eluting stents: outcomes at one year. *Rev Esp Cardiol.* 2010;63: 107-110.

REC Interv Cardiol. 2020;2(4):264-271

Artículo original

Biopsia endomiocárdica por vía venosa braquial. Descripción de la técnica y experiencia en 12 años de 2 centros

María Tamargo[a], Enrique Gutiérrez Ibañes[a,b,*], Juan Francisco Oteo Domínguez[c], Felipe Díez-Delhoyo[a], Ebrey León Aliz[c], Ricardo Sanz Ruiz[a], Francisco José Hernández Pérez[c], María Eugenia Vázquez Álvarez[a], Javier Segovia Cubero[c], Allan Rivera Juárez[a], Eduardo Zataraín[a], Javier Goicolea Ruigómez[c], Javier Soriano[a], Elena Pérez Pereira[c], Jorge García-Carreño[a], Arturo García Touchard[c], Lilian Grigorian[a], José Antonio Fernández Díaz[c], Jaime Elízaga[a], Luis Alonso Pulpón[c] y Francisco Fernández-Avilés[a,d]

[a] *Departamento de Cardiología, Hospital General Universitario Gregorio Marañón, Instituto de Investigación Sanitaria Gregorio Marañón, CIBERCV, Instituto de Salud Carlos III, Madrid, España*
[b] *Departamento de Ingeniería Biomédica y Aeroespacial, Universidad Carlos III, Madrid, España*
[c] *Departamento de Cardiología, Hospital Universitario Puerta de Hierro, Majadahonda, Madrid, España*
[d] *Departamento de Medicina, Universidad Complutense, Madrid, España*

RESUMEN

Introducción y objetivos: Los pacientes receptores de un trasplante cardiaco necesitan someterse a biopsias endomiocárdicas (BEM) para descartar el rechazo, procedimiento que habitualmente se realiza por acceso venoso yugular o femoral. En los últimos años hemos desarrollado una técnica de biopsia por vía braquial, que hemos implementado como acceso preferente. En este artículo describimos la técnica y la experiencia clínica inicial de 2 centros empleando el acceso braquial.
Métodos: Entre 2004 y 2016 desarrollamos e implementamos la técnica de biopsia por vía venosa braquial. Se registraron las principales variables clínicas y del procedimiento de todas las BEM realizadas por vía braquial en ambos centros, y se compararon las características con los procedimientos realizados por vía femoral y yugular.
Resultados: Se realizó la BEM por vía braquial en 544 casos, sin complicaciones mayores. El número de procedimientos braquiales por paciente varió entre 1 y 14. En el mismo periodo se realizaron 1.054 BEM femorales y 686 yugulares. La duración total del procedimiento fue similar por los distintos accesos (mediana braquial/femoral/yugular: 28/26/29 min; $p = 0,31$), con un menor tiempo de escopia por vía yugular (mediana 5/5/3 min, respectivamente; $p < 0,001$). Los procedimientos realizados por vía braquial se valoraron como menos dolorosos que los realizados por vía yugular o femoral (2/8/9 en la escala de dolor EVA de 1-10, respectivamente; $p = 0,001$), y fue la vía de elección por parte de los pacientes.
Conclusiones: La BEM por vía venosa braquial es una buena alternativa a la punción venosa central y la vía de elección en nuestros centros, con altas factibilidad y seguridad, y mayor comodidad para el paciente.

Palabras clave: Biopsia endomiocárdica. Trasplante cardiaco. Acceso braquial.

Endomyocardial biopsy using the brachial venous access route. Description of the technique and 12-year experience at 2 different centers

ABSTRACT

Introduction and objectives: Recipients of a heart transplant need to receive serial endomyocardial biopsies (EMB) to discard rejection, a procedure that is usually performed through the femoral or jugular vein. Over the last few years, we have developed a technique to perform EMBs using the brachial venous access that we have implemented as the preferential access route. In this article, we describe the technique and the initial clinical experience of 2 different centers.

*** Autor para correspondencia:** Departamento de Cardiología, Hospital General Universitario Gregorio Marañón, Dr. Esquerdo 46, 28007 Madrid, España.
Correo electrónico: enrique.gutierrez@salud.madrid.org (E. Gutiérrez Ibañes)

Recibido el 5 de enero de 2020. Aceptado el 25 de febrero de 2020. *Online:* 18-05-2020.
Full English text available from: www.recintervcardiol.org/en.
https://doi.org/10.24875/RECIC.M20000107
2604-7306 / © 2020 Sociedad Española de Cardiología. Publicado por Permanyer Publications. Este es un artículo *open access* bajo la licencia CC BY-NC-ND 4.0.

Methods: Between 2004 and 2016, we developed and implemented a brachial venous access technique. We registered the main clinical and procedural variables of all the brachial biopsies performed in both centers and compared them with a retrospective series of femoral and jugular procedures.
Results: Brachial EMBs were successfully performed 544 of the time with no major complications. The number of brachial procedures per patient rose from 1 to 14. Over the same period of time 1054 femoral and 686 jugular procedures were performed. The total procedural time was similar with different access routes (mean for brachial/femoral/jugular access: 28/26/29 min., $P = .31$) while fluoroscopy time was shorter in jugular procedures (mean 5/5/3 min. respectively; $P < .001$). The brachial procedure was recalled as the least painful procedure of all compared to the jugular or femoral ones (2/8/9 score on a scale from 1 to 10; $P = .001$) with an overall patient preference towards the brachial access.
Conclusions: The venous brachial access route is a good alternative to the central venous one to perform EMBs and is the route of choice in our centers. Also, it has high feasibility and safety and brings additional comfort to patients.

Keywords: Endomyocardial biopsy. Heart transplant. Brachial access.

Abreviaturas

BEM: biopsia endomiocárdica. **CCD:** cateterismo cardiaco derecho. **VD:** ventrículo derecho.

INTRODUCCIÓN

La biopsia endomiocárdica (BEM) es un procedimiento invasivo para la obtención de muestras del septo interventricular desde el ventrículo derecho (VD), que suele realizarse mediante abordaje venoso central[1,2]. Su principal indicación es en receptores de un trasplante cardiaco, ya que necesitan BEM repetidas para descartar rechazo del órgano a pesar del tratamiento inmunosupresor[3]. Con menor frecuencia, la BEM también se emplea como herramienta diagnóstica en miocardiopatías tales como miocarditis o sospecha de enfermedad infiltrativa[4], escenarios en los que se puede considerar el abordaje arterial femoral o radial para acceder al ventrículo izquierdo[5,6].

Las BEM se realizan habitualmente mediante abordaje venoso central, femoral o yugular[2-4]; que aunque es una técnica segura, se asocia a un riesgo de lesión vascular o nerviosa que es inherente a las punciones yugulares o femorales[7].

Las venas del antebrazo pueden ser una buena vía de acceso alternativa para realizar BEM con la ventaja potencial de una mayor seguridad vascular y mayor comodidad para el paciente (figura 1). Las venas basílica y cefálica son venas superficiales que convergen en la vena subclavia, vena cava superior y, por último, en el corazón derecho. No obstante, el uso de este acceso vascular, conocido con el término genérico «braquial», para la realización de BEM no es habitual y en la actualidad solo se ha descrito en una sola serie de casos[8].

En nuestros centros hemos desarrollado una nueva técnica para realizar BEM a través de las venas braquiales, técnica que empleamos desde 2004. El principal objetivo de este manuscrito es describir nuestra técnica de realización de BEM mediante abordaje venoso braquial, así como el perfil de factibilidad, seguridad y eficacia registrados en los 2 centros; nuestro objetivo secundario fue comparar el rendimiento de la vía braquial respecto a los accesos convencionales femoral y yugular.

MÉTODOS

Técnica de la biopsia braquial

En los últimos 12 años, nuestra técnica de realización se ha ido modificando desde que la describiéramos por primera vez[9], y se

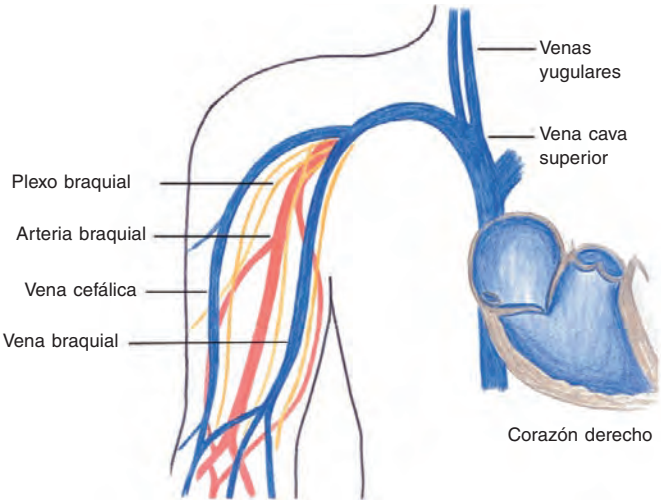

Figura 1. Representación esquemática de la anatomía de las venas superficiales de brazo, antebrazo y estructuras colindantes.

han empleado diferentes catéteres y fórceps para superar la principal dificultad a la que nos enfrentamos: la falta de dispositivos diseñados específicamente para este propósito. Presentamos a continuación una descripción del que se ha convertido en el abordaje predominante en nuestra práctica clínica.

Tras identificar una vena braquial grande, preferiblemente la vena basílica mejor que la cefálica, se prepara un campo estéril y se realiza una punción en la vena con un catéter venoso de al menos 18G para posibilitar la inserción del introductor y la guía. Este primer paso solía realizarlo nuestro equipo de enfermería. Si la vena no era claramente visible ni palpable, el médico al cargo realizaba una punción eco-guiada, seleccionando la vena braquial de mayor calibre. Asimismo, si fallaba la punción estándar o había constancia de intentos previos fallidos o marcas de punciones previas tales como hematomas o cicatrices, la intervención se realizaba eco-guiada. El empleo de eco para guiar las punciones se implementó de manera gradual desde 2015, lo que ha incrementado significativamente el porcentaje de pacientes aptos para BEM mediante abordaje braquial. Una vez puncionada la vena, se

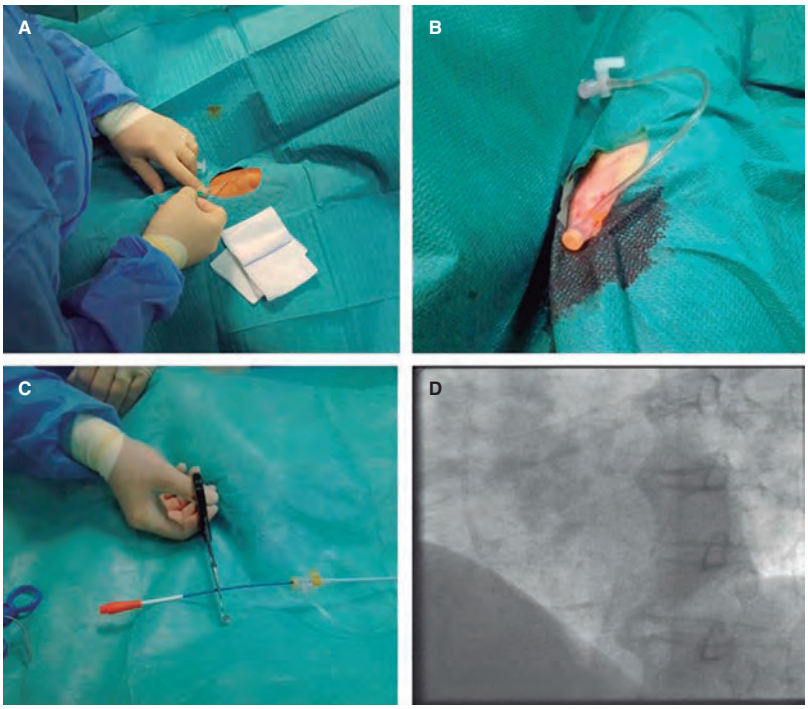

Figura 2. Intervención paso a paso de una biopsia endomiocárdica por vía braquial. **A:** vena basílica o cefálica identificada y puncionada con catéter venoso de 18G. **B:** inserción de la guía en la vena para la inserción de una vaina de 7 Fr. **C:** avance de catéter guía multipropóstico de 7 Fr sobre una guía en J con acortamiento de los 5-10 cm proximales. **D:** inserción del catéter en el ventrículo derecho y comprobación de su orientación septal mediante fluoroscopia previa a la inserción del fórceps.

introduce una guía estándar J de 0,035 pulgadas tras administrar anestesia local y se inserta un introductor de 7 Fr. Después, se avanza la guía en J larga de 0,035 pulgadas y sobre esta se avanza un catéter guía multipropósito de 7 Fr en el ventrículo derecho dirigido hacia el septo interventricular guiados por fluoroscopia. Cuando la guía en J no se podía avanzar por la presencia de una válvula venosa o una vena ocluida o espástica, se empleaba una guía hidrofílica o una guía coronaria de 0,014 pulgadas.

En lo que respecta a la biopsia, empleamos un fórceps largo (104 cm; Cordis, Johnson & Johnson, Estados Unidos) de 2 tamaños distintos: 5,5 Fr (142 casos) y 7 Fr (402 casos). Como el catéter guía es más largo que el fórceps de la biopsia, acortábamos el catéter cortando los 5-10 cm proximales. Para prevenir el sangrado o embolias aéreas durante la manipulación del catéter, se puede emplear una vaina femoral de 7 Fr para sellar el extremo proximal del mismo. Para facilitar el avance del fórceps a través de la válvula tricúspide y evitar que adquiera una orientación caudal, se le dió forma curva a su extremo distal. Cuando el catéter de liberación está ya en posición insertamos el fórceps, se comprobaba la orientación septal mediante fluoroscopia y se tomaban entre 3 y 6 muestras como es habitual. La figura 2 muestra los pasos principales de esta técnica. La intervención se consideraba un éxito si se conseguía una muestra adecuada sin ninguna complicación importante. La incapacidad de avanzar la guía en J o el catéter guía con necesidad de cambiar la vía de acceso se consideró un fracaso del procedimiento.

Tras la intervención, si el paciente precisaba cateterismo cardiaco derecho, se realizó a través de la misma vena. Si el paciente requería una coronariografía adicional, se canalizaba la vía de acceso arterial, preferiblemente mediante abordaje radial. Por último, se extraía el catéter y el introductor y se dejaba una suave compresión elástica durante 2 horas. El reposo en cama tras la biopsia no era necesario.

Recogida de datos y análisis

Se recogieron retrospectivamente las características demográficas y de la intervención, así como las complicaciones inmediatas y a las 48 horas de todos los pacientes consecutivos a quienes se realizó una BEM en las salas de cardiología intervencionista de nuestro centro entre agosto de 2004 y abril de 2016. Las complicaciones mayores se definieron como muerte, hemorragia mayor, neumotórax, accidente cerebrovascular y taponamiento cardiaco. Se compararon las características de las intervenciones realizadas mediante abordaje braquial con las de una serie de biopsias realizadas mediante abordaje yugular o femoral. Se contactó telefónicamente con una muestra de pacientes a los que se le habían realizado BEM a través de 2 vías venosas distintas (braquial y abordaje venoso central) y se les pidió que calificaran el dolor experimentado durante las intervenciones en una escala de 1 a 10. También se les pidió que indicasen su acceso venoso de elección para futuras intervenciones.

El análisis estadístico se realizó con el paquete de software R 3.2.3. Los datos se expresaron como media ± desviación estándar, mediana (rango intercuartílico) o número (porcentaje). Las diferencias entre los distintos grupos se estudiaron empleando la prueba t de Student, el test de Wilcoxon para suma de rangos, la prueba de Kruskal-Wallis o la prueba de χ^2, según el caso.

RESULTADOS

Población de la biopsia braquial

Entre agosto de 2004 y abril de 2016 realizamos un total de 544 BEM braquiales en 118 pacientes. La media de edad de la cohorte era 52 ± 13 años; y el 12% de los pacientes eran mujeres. La razón para realizar la biopsia fue el seguimiento postrasplante cardiaco

Tabla 1. Características demográficas y basales de pacientes intervenidos mediante abordaje yugular, femoral y braquial

	Yugular (n = 686)	Femoral (n = 1.054)	Braquial (n = 544)	p
Edad (años)	51 ± 13	52 ± 14	52 ± 13	0,38
Mujeres	175 (25,5)	257 (24,4)	66 (12,1)	< 0,001
Hipertensión	275 (46,6)	444 (48,8)	253 (52,7)	0,14
Hiperlipemia	218 (36,8)	384 (42,6)	195 (40,9)	0,08
Diabetes	152 (31,1)	269 (31,8)	137 (34,7)	0,49
Motivo de la biopsia				< 0,01
Trasplante cardiaco	677 (98,7)	989 (93,8)	525 (96,5)	
Miocardiopatía	9 (1,3)	65 (6,2)	19 (3,5)	
Destino del paciente				0,017
Ambulatorio	414 (60,3)	666 (63,2)	312 (57,4)	
Hospitalario	253 (36,9)	336 (31,9)	206 (37,9)	
Inespecífico	19 (2,8)	52 (4,9)	26 (4,8)	

Los datos expresan n (%) y media ± desviación estándar.

en 525 intervenciones (96,5%) y estudio de miocardiopatía en los pacientes restantes. Las venas empleadas para la intervención fueron las venas basílica (90%) y cefálica (10%); se empleó el brazo derecho con mayor frecuencia (74%). El número de intervenciones braquiales por pacientes osciló de 1 a 14 (mediana de 5 [1-10]). En 71 casos (el 13% de las intervenciones) se realizó también un cateterismo cardiaco derecho (CCD), y en 82 casos (15%) una coronariografía. La mayor parte de las coronariografías se realizaron a través de las arterias radial o cubital (92%). El 57,4% de las intervenciones fueron ambulatorias. No se reportaron complicaciones mayores.

El abordaje braquial fracasó en 33 casos, siempre por la imposibilidad de introducir la guía en la vena o avanzar el catéter, lo que obligó a cambiar la vía de acceso. El índice de éxito de las BEM realizadas mediante abordaje braquial fue del 94%. El porcentaje de intervenciones eco-guiadas varió dependiendo del centro en que estas se realizaron; si bien su uso rutinario desde 2015 en uno de los centros aumentó el índice de éxito del abordaje braquial hasta el 98,4%.

Comparativa de los accesos venosos

Se registraron un total de 2.284 biopsias entre agosto de 2004 y abril de 2016: 1.054 femorales, 686 yugulares y 544 braquiales. La principal razón para realizar el procedimiento fue el trasplante cardiaco en las 3 cohortes ($p < 0,001$). Las características clínicas de los pacientes fueron similares salvo para las intervenciones braquiales que fueron menos frecuentes en mujeres (del 13% frente al 26%, $p < 0,001$). La mayoría de los pacientes fueron casos ambulatorios en todos los grupos (el 61% de todas las intervenciones), que no precisaron hospitalización. Las principales características clínicas se muestran en la tabla 1.

La tasa de éxito fue del 96,7% para las intervenciones yugulares, del 99,8% para las femorales y del 93,9% para las intervenciones braquiales. El cambio de vía de acceso vascular fue necesario en 33 casos braquiales (19 al abordaje femoral y 14 al yugular), 2 casos femorales y 22 casos yugulares ($p < 0,001$). Los pacientes en quienes fracasó el abordaje braquial tenían características similares a los de la cohorte general: el 12% eran mujeres, con una media de edad de 56 años [46-62] y el 94% receptores de trasplante cardiaco. Diecisiete (51,6%) de las 33 intervenciones fallidas sobrevinieron durante los primeros años de la técnica (entre 2004 y 2007). Las características del procedimiento se muestran en la tabla 2.

Se compararon los tiempos totales de la intervención y de fluoroscopia en las distintas vías de acceso venoso. El tiempo total de la intervención en los procedimientos solo para la biopsia fue parecido entre los distintos grupos (media para el abordaje braquial/femoral/yugular: 28/26/29 minutos, $p = 0,31$); sin embargo, los tiempos de fluoroscopia fueron menores que el de las intervenciones realizadas mediante abordaje yugular (media 5/5/3 minutos, respectivamente; $p < 0,001$). En la cohorte yugular se realizaron menos CCD o coronariografías adicionales ($p < 0,001$ en ambos casos).

En las biopsias combinadas con CCD, el tiempo total de intervención fue mayor en el abordaje braquial que en los centrales ($p = 0,004$); no obstante, el tiempo de fluoroscopia fue mayor en la cohorte femoral que en las cohortes braquial ($p = 0,003$) y yugular ($p < 0,001$).

Cuando se realizaron de manera combinada BEM y coronariografía, los tiempos de la intervención volvieron a ser más largos en el grupo braquial (braquial/femoral/yugular: 66/59/61 minutos, $p = 0,02$), aunque la diferencia solo fue significativa en comparación con el acceso femoral ($p = 0,022$); también los tiempos de fluoroscopia fueron más largos en el abordaje braquial que en el yugular ($p = 0,002$), no así con el femoral ($p = 0,6$). La tabla 3 y la figura 3 muestran los tiempos totales y de fluoroscopia de BEM solas y combinadas con CCD o angiografía. Al comparar nuestra experiencia con la BEM braquial los primeros 6 años respecto a los segundos, durante la segunda mitad se vio un descenso del tiempo total de la intervención (30 frente a 28 minutos, $p = 0,366$) y del tiempo total de fluoroscopia (6,6 frente a 6,0 minutos, $p = 0,031$).

No se observaron complicaciones mayores a 48 horas de seguimiento, aunque sí 9 complicaciones menores: 2 disecciones venosas

Tabla 2. Características de la intervención

	Yugular (n = 686)	Femoral (n = 1.054)	Braquial (n = 544)	p
PA sistólica (mmHg)	148 ± 25	147 ± 24	140 ± 24	0,01
PA diastólica (mmHg)	79 ± 14	82 ± 14	77 ± 13	0,03
Éxito de la intervención	664 (96,7)	1.052 (99,8)	511 (93,9)	< 0,001
Cambio de vía de acceso vascular	22	2	33	< 0,001
Braquial a femoral			19	
Braquial a yugular			14	
Femoral a yugular		2		
Yugular a femoral	22			

Los datos expresan n (%) y media ± desviación estándar.

Tabla 3. Tiempos de la intervención y de fluoroscopia según vía de acceso y tipo de intervención

	Jugular (n = 686)	Femoral (n = 1054)	Brachial (n = 544)	p
Solo BEM				
Número de casos	596 (86,9)	738 (70)	394 (72,4)	< 0,001
Tiempo de la intervención	29 [20-40]	26 [20-37]	28 [19-40]	0,31
Tiempo de fluoroscopia	3 [2-5]	5 [3-8]	5 [3-7]	< 0,001
BEM + CCD				
Número de casos	46 (6,7)	131 (12.4)	69 (12,7)	< 0,001
Tiempo de la intervención	43,5 [32,75-63,5]	43,5 [37-54,75]	51 [45-63,5]	0,004
Tiempo de fluoroscopia	3 [2-5,5]	11 [7,75-15,25]	7 [6-11]	< 0,001
BEM + CG				
Número de casos	44 (6,4)	185 (17,6)	81 (14,9)	< 0,001
Tiempo de la intervención	61 [52-77,5]	59 [46-70]	66 [53-87]	0,019
Tiempo de fluoroscopia	8 [7-18]	12 [8-17]	14 [10-19]	0,003

Los datos expresan mediana [rango intercuartílico] y n (%).
BEM: biopsia endomiocárdica; CCD: cateterismo cardiaco derecho; CG: coronariografía.

y 3 flebitis (todas en procedimientos braquiales) y 4 hematomas (1 en el abordaje braquial y 3 en el yugular). Tras el abordaje femoral fue necesario guardar reposo en cama durante 2 horas. No fue necesario reposo tras el abordaje braquial ni el yugular, lo que disminuyó los tiempos de recuperación.

Se contactó telefónicamente con 19 pacientes a quienes se les había realizado procedimientos (64 en total) a través de 2 o 3 vías de acceso distintas. Todos coincidieron en que el abordaje braquial era menos doloroso que el femoral y el yugular (2/10 frente a 9/10 y 8/10, respectivamente; p <0,001). Cuando se les preguntó por sus preferencias personales para intervenciones futuras, el abordaje braquial fue la vía de acceso preferida por todos los pacientes. La figura 4 muestra el dolor e incomodidad descritos por los pacientes para cada vía de acceso.

DISCUSIÓN

Describimos la experiencia de 2 centros españoles en la realización de BEM a través de las venas braquiales y la serie más grande descrita hasta la fecha. Demostramos que el acceso braquial es una alternativa factible y segura que se puede emplear en la mayoría de los pacientes de forma rutinaria. También observamos que en estos pacientes este abordaje fue menos doloroso e incómodo que el yugular y el femoral. Los pacientes eligieron, también, este abordaje para futuras intervenciones.

Experiencia con el abordaje braquial

El abordaje desde el antebrazo para acceder al corazón derecho se ha descrito como un procedimiento factible y seguro para realizar estudios hemodinámicos en pacientes con insuficiencia cardiaca[9]. Dado que los pacientes trasplantados de corazón requieren BEM repetidas como parte de la monitorización del rechazo del injerto, es importante usar una técnica que sea segura, cómoda y evite punciones venosas centrales para minimizar los riesgos asociados a estas BEM[10]. Por eso decidimos describir este nuevo acceso venoso a nivel periférico y compararlo con los otros 2 abordajes que solemos emplear en nuestros centros.

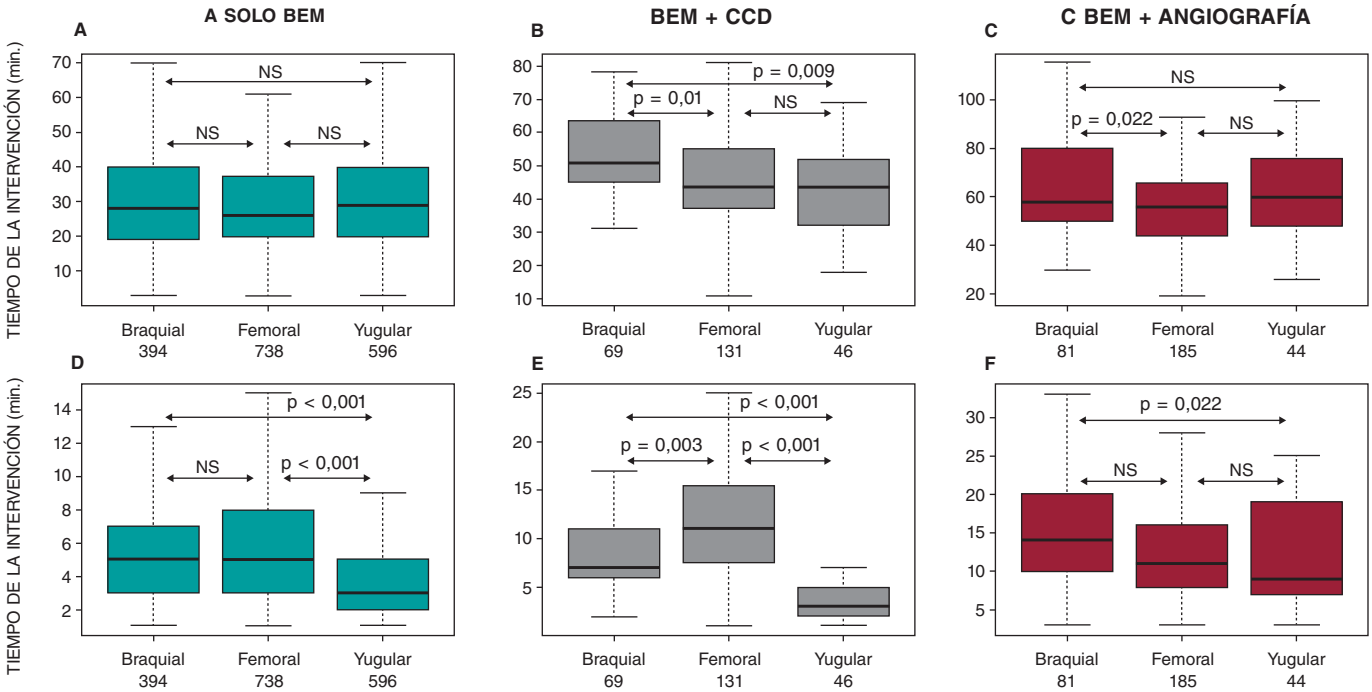

Figura 3. Comparación del tiempo total de la intervención (gráfica parte superior) y el tiempo de fluoroscopia (gráfica parte inferior) entre las distintas vías de acceso empleadas. Las comparativas inter-grupo se realizaron empleando la prueba de Kruskal-Wallis y la prueba de Wilcoxon para muestras relacionadas. CCD: cateterismo cardiaco derecho; NS: no significativo.

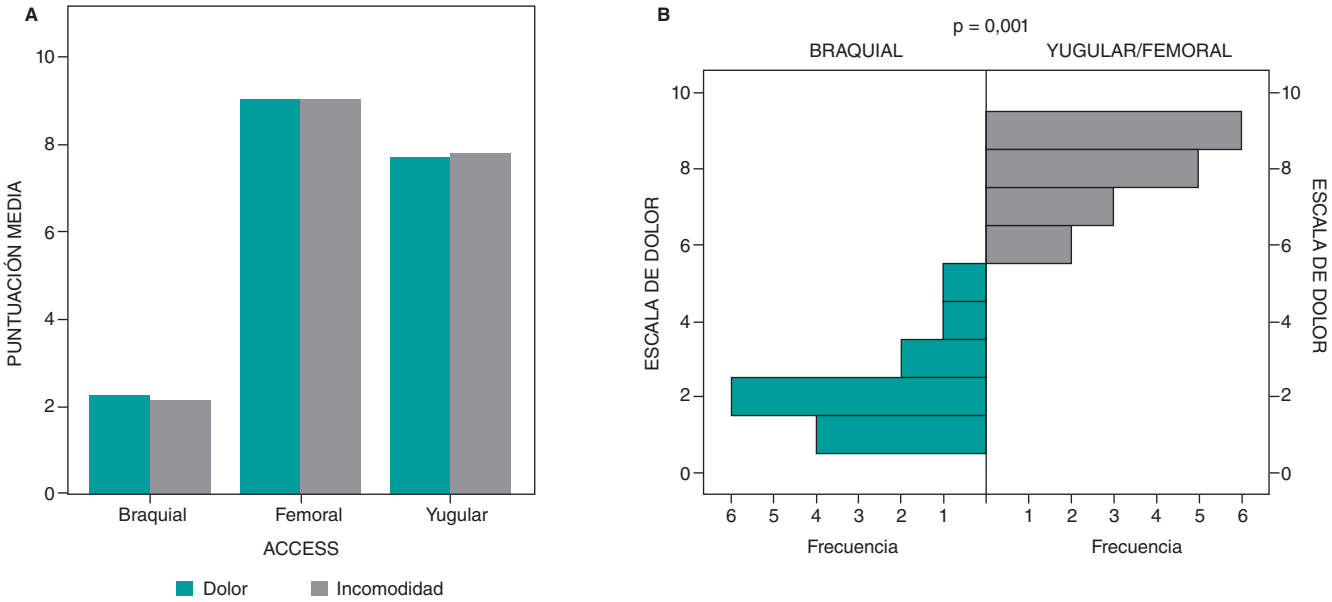

Figura 4. Dolor e incomodidad percibidos durante el procedimiento en pacientes en quienes se emplearon 2 vías de acceso distintas (braquial y otra). La **gráfica A** muestra la escala de dolor numérica media para cada vía de acceso de 0 (sin dolor) a 10 (máximo dolor). La **gráfica B** muestra la distribución de la escala de dolor para la vía braquial (verde) con respecto a las vías femoral y yugular (gris). Las diferencias son significativas a nivel estadístico (prueba de suma de rangos de Wilcoxon; p = 0,001).

Las venas braquiales son vasos de tamaño suficiente para poder albergar introductores de 7 Fr. Su localización superficial permite una punción sencilla, punciones sencillas que se puede mejorar mediante el empleo de ecografía en aquellos casos de palpaciones subóptimas. Por su trayectoria más rectilínea, la vena basílica fue la más empleada tantos en accesos tradicionales como ecoguiados. La vena cefálica, aunque también es un acceso plausible, se conecta a la subclavia en un ángulo más pronunciado que puede impedir el avance y rotación de los catéteres. La técnica aquí descrita posibilitó la realización de las BEM en todos los casos salvo en 33 en los que no se pudo avanzar la guía ni el catéter. Se debe mencionar que el empleo de ecografía para guiar la punción

vascular no se registró de forma rutinaria y que la mitad de los fracasos acontecieron durante los primeros 3 años de uso de este abordaje; creemos que la curva de aprendizaje y el empleo de ecografía son factores que contribuyen significativamente al fracaso de este abordaje.

Ante la falta de materiales específicos se optó por adaptar los que teníamos a nuestra disposición en la sala de cardiología intervencionista. Aunque no se observó ninguna complicación derivada de cortar el catéter (embolias aéreas, hemorragias) la presencia de dispositivos adecuados contribuiría a realizar los procedimientos de forma más segura y sencilla.

Acceso periférico frente a acceso venoso central

Describimos las diferencias existentes en los tiempos de intervención y fluoroscopia entre los abordajes braquial, femoral y yugular. No parece que la vía braquial aumentara significativamente el tiempo total de la intervención salvo cuando la biopsia se realizó en combinación con un CCD o una angiografía. El tiempo de fluoroscopia en el acceso braquial fue similar al femoral, aunque ambos fueron mayores que el tiempo de fluoroscopia yugular. Estas diferencias se mantuvieron incluso cuando la BEM se combinó con el CCD o la angiografía y coinciden con lo descrito en la otra serie de casos publicada hasta la fecha[8]. El mayor tiempo total de procedimientode las intervenciones braquiales podría explicarse por una mayor demora en la punción y canulación de las venas periféricas; en cambio la vena femoral, aunque permite punciones más rápidas, implica una mayor dificultad en el manejo y posicionamiento de los catéteres, sobre todo el de SwanGanz, lo que explicaría por qué el tiempo de fluoroscopia fue mayor cuando se empleó el abordaje femoral en casos de BEM con CCD. Aunque no estudiamos directamente la exposición a la radiación de los operadores, sí pensamos que la radiación a la que estos pudieron exponerse es menor en el abordaje braquial que en el yugular. Esto es así porque el primero permite un mayor distanciamiento de la fuente de rayos X y el uso de pantallas de radioprotección, algo incómodo cuando se realizan intervenciones yugulares en las que el operador se sitúa directamente sobre el arco de rayos X. Se debe mencionar que observamos una cierta tendencia hacia tiempos totales y de fluoroscopia más cortos en aquellas intervenciones realizadas por operadores más experimentados.

Aunque en casos anteriores de CCD se han descrito complicaciones en la vía de acceso en pacientes intervenidos mediante abordaje transfemoral[11], no pudimos confirmar estos hallazgos en nuestros pacientes de BEM. Tampoco hubo complicaciones mayores en ninguno de los grupos. Sin embargo, sí se reportaron complicaciones menores raras con mayor frecuencia en el grupo intervenido por vía braquial. Quizá el hecho de que los datos se recogieran retrospectivamente con el correspondiente sesgo informativo hizo que se infravaloraran las complicaciones menores en otras localizaciones centrales tales como punciones arteriales accidentales, pequeños hematomas y lesiones nerviosas; teniendo en cuenta la localización de las vías yugular y femoral, seguimos pensando que el riesgo de complicaciones es real[12,13]. Es probable que, durante los próximos años, se realicen muchas más punciones ecoguiadas de las venas centrales, lo cual contribuiría a aumentar la seguridad y comodidad de todas las vías de acceso vascular.

Las mujeres tuvieron menos probabilidades de ser intervenidas por la vía braquial que los varones. Esto podría tener que ver con el menor tamaño de sus venas braquiales, lo cual podría haber disuadido a los operadores a la hora de intentar dicho abordaje.

En lo referente al grado de incomodidad, los pacientes intervenidos mediante abordaje braquial refirieron mucho menos dolor en la escala numérica. En lo referente al dolor y a la incomodidad, los pacientes ya intervenidos a través de 2 vías venosas distintas (braquial y otra) prefirieron la vía braquial a la femoral o la yugular. Aunque esta cohorte fue pequeña, nuestros datos coinciden con los de Harwani et al[8] donde el abordaje preferido fue el braquial. Esto sumado al hecho de que no es necesario reposo en cama hace de la vía braquial una buena elección para los pacientes, sobre todo en el entorno ambulatorio.

Limitaciones

Este es un estudio observacional y retrospectivo de 2 centros terciarios, y participa de las limitaciones inherentes a un estudio de esta naturaleza. Una de las principales limitaciones fue recoger retrospectivamente las intervenciones realizadas mediante abordaje femoral y yugular, lo cual quizá infravaloró la verdadera prevalencia de las complicaciones vasculares. En nuestra opinión, la vía braquial es segura, aunque esto es algo que habrá que confirmar en una serie prospectiva de casos. También hemos de reconocer que no se registró de forma rutinaria el uso de intervenciones ecoguiadas, las razones para cambiar la vía de acceso o la necesidad de material especial (guías hidrofílicas, inyecciones de contraste). Otra importante limitación es el tamaño de la muestra de pacientes a quienes se pidió que compararan su experiencia con los distintos abordajes; el escaso tamaño de la cohorte limita de manera inherente la consistencia estadística. Por último, los procedimientos se realizaron con materiales no diseñados específicamente a tal efecto, lo que pudo haber lastrado el efecto de nuestra técnica. Creemos que un catéter de perfil bajo diseñado específicamente para BEM braquiales ayudaría a que estas intervenciones se realizaran de forma más rápida y sencilla en el futuro.

CONCLUSIONES

Las venas braquiales para la realización de BEM lo hacen altamente factible en comparación con los abordajes estándar yugular o femoral. El acceso braquial es más cómodo para los pacientes y podría considerarse la vía elegida en centros con experiencia.

FINANCIACIÓN

Este estudio no ha recibido financiación específica. M. Tamargo recibe una subvención del IISGM (Ayuda Intramural Post-MIR del Instituto de Investigación Sanitaria Gregorio Marañón, Madrid, España) desde 2019. F. Díez-Delhoyo recibió financiación entre 2016 y 2019 de un Contrato i-PFIS (Doctorados IIS-Empresa en Ciencias y Tecnologías de la Salud, Instituto de Salud Carlos III, Ministerio de Economía, Industria y Competitividad, España). J. García-Carreño viene recibiendo financiación del Contrato Instituto de Investigación Sanitaria Gregorio Marañón-IISGM, Madrid, España desde 2019. L. Grigorian recibe financiación dentro del Contrato CIBERCV por el proyecto Retos Colaboración - RTC- 2016-4611-1, Madrid, España desde 2016.

CONFLICTO DE INTERESES

Los autores no han declarado ningún conflicto de interés.

¿QUÉ SE SABE DEL TEMA?

- La BEM sigue siendo la prueba estándar para monitorizar el rechazo postrasplante cardiaco y confirmar histológicamente la miocarditis.
- Se suele realizar mediante abordaje venoso central, lo que asocia un posible riesgo de complicaciones mayores.
- Evidencia previa ha demostrado que el cateterismo cardiaco derecho puede realizarse a través de la vena braquial. Aún así, todavía no hay evidencia suficiente sobre la posibilidad de realizar BEM a través de esta vena.

¿QUÉ APORTA DE NUEVO?

- Realizar una BEM a través de una vena braquial es una opción factible y segura.
- Las venas basílica y cefálica pueden emplearse fácilmente para obtener muestras endomiocárdicas con el material de que se dispone en cualquier sala de cardiología intervencionista, con resultados parecidos a los obtenidos por acceso femoral o yugular.
- El abordaje braquial parece menos doloroso y debería tenerse en cuenta en pacientes a los que haya que realizar una BEM.

BIBLIOGRAFÍA

1. Cooper LT, Baughman KL, Feldman AM, et al. The role of endomyocardial biopsy in the management of cardiovascular disease: A Scientific Statement from the American Heart Association, the American College of Cardiology, and the European Society of Cardiology Endorsed by the Heart Failure Society of America and the Heart Failure Association of the European Society of Cardiology. *Eur Heart J*. 2007;28:3076-3093.
2. AM, Maleszewski JJ, Rihal CS. Current Status of Endomyocardial Biopsy. *Mayo Clin Proc*. 2011;86:1095-1102.
3. Kern MJ. Endomyocardial biopsy in cardiac transplant recipients using the femoral venous approach. *Am J Cardiol*. 1991;67(4):324.
4. Esplugas E, Jara F, Sabaté X, et al. Right ventricular endomyocardial biopsy. Description of the percutaneous femoral vein technic. *Rev Esp Cardiol*. 1987;40:410-414.
5. Schäufele TG, Spittler R, Karagianni A, et al. Transradial left ventricular endomyocardial biopsy: assessment of safety and efficacy. *Clin Res Cardiol*. 2015;104:773-781.
6. García-Izquierdo Jaén E, Oteo Domínguez JF, Jiménez Blanco M, et al. Diagnostic yield and safety profile of endomyocardial biopsy in the nontransplant setting at a Spanish referral center.REC: interventional cardiology. *REC Interv Cardiol*. 2019;2:99-107.
7. Practice Guidelines for Central Venous Access: A Report by the American Society of Anesthesiologists Task Force on Central Venous Access. *Anesthesiology*. 2012;116:539-573.
8. Harwani N, Chukwu E, Alvarez M, Thohan V. Comparison of Brachial Vein Versus Internal Jugular Vein Approach for Access to the Right Side of the Heart With or Without Myocardial Biopsy. *Am J Cardiol*. 2015;116: 740-743.
9. Bielsa I, España J, Perez Quesada J, Pacheco A. Biopsia cardiaca y cateterismo derecho a través de la vena basílica. *Metas Enf*. 2006;9:22-26.
10. D'Amario D, Burzotta F, Leone AM, et al. Feasibility and Safety of Right and Left Heart Catheterization Via an Antecubital Fossa Vein and the Radial Artery in Patients With Heart Failure. *J Inv Cardiol*. 2017;29: 301-308.
11. Imamura T, Kinugawa K, Nitta D, et al. Is the Internal Jugular Vein ornFemoral Vein a Better Approach Site for Endomyocardial Biopsy in Heart Transplant Recipients? *Int Heart J*. 2015;56:67-72.
12. Yang C-H, Guo GB-F, Yip H-K, et al. Bilateral Cardiac Catheterizations. *Int Heart J*. 2006;47:21-27.
13. Speiser B, Pearson K, Xie H, Shroff AR, Vidovich MI. Compared to femoral venous access, upper extremity right heart catheterization reduces time to ambulation: A single center experience: Arm Access for RHC and Ambulation Times. *Catheter Cardiovasc Int*. 2017;89:658-664.
14. Bennett MK, Gilotra NA, Harrington C, et al. Evaluation of the Role of Endomyocardial Biopsy in 851 Patients With Unexplained Heart Failure From 2000-2009. *Circ: Heart Failure*. 2013;6:676-684.

REC Interv Cardiol. 2020;2(4):272-279

Artículo original

Utilidad de la tomografía de coherencia óptica en el diagnóstico de pacientes inestables con estenosis coronarias no significativas

Caterina Mas-Lladó[a,*], Jaume Maristany[a], Josep Gómez-Lara[b], Marcos Pascual[a], María del Mar Alameda[a], Alfredo Gómez-Jaume[a], Rocío Del Pozo-Contreras[a] y Vicente Peral-Disdier[a]

[a] *Departamento de Cardiología, Hospital Universitari Son Espases, Palma de Mallorca, España*
[b] *Departamento de Cardiología, Hospital Universitari de Bellvitge, L'Hospitalet del Llobregat, Barcelona, España*

RESUMEN

Introducción y objetivos: A menudo resulta complejo diagnosticar a pacientes con infarto agudo de miocardio y estenosis coronarias no significativas en la coronariografía (MINOCA). En ocasiones, la angiografía muestra datos sugestivos de placa inestable, aunque no es infrecuente que estos pacientes acaben sin un diagnóstico etiológico. La tomografía de coherencia óptica (OCT) permite detectar placas vulnerables e inestables con rotura, erosión o trombo gracias a su elevada resolución espacial, lo que podría implicar un cambio en el manejo de estos pacientes. El objetivo de este estudio es valorar la utilidad de la OCT para alcanzar un diagnóstico final en casos seleccionados de MINOCA con alta sospecha de etiología ateroesclerótica.
Métodos: Registro de 27 pacientes desde septiembre de 2015 hasta enero de 2020 en los que se indica OCT en el contexto de síndrome coronario agudo y estenosis < 50% en la angiografía. Se describen las características de la población, los hallazgos en la angiografía y la OCT, la actitud terapéutica y la evolución.
Resultados: La OCT evidenció la presencia de placa inestable con trombo, rotura de placa o erosión de placa en el 78% de los pacientes como causa del MINOCA. Los pacientes fueron predominantemente varones (89%), fumadores (63%), de mediana edad (53 años de mediana), con poca carga de factores de riesgo y afectación principalmente de la descendente anterior (74%). El 95% de los casos en que se detectó placa inestable fueron tratados con *stent*. La evolución a medio plazo fue excelente.
Conclusiones: En nuestra serie de pacientes con MINOCA y alta sospecha de causa ateroesclerótica, la OCT resultó ser una técnica útil para identificar la etiología de la mayoría de ellos, lo que permitió adoptar una estrategia terapéutica más específica.

Palabras clave: Infarto de miocardio con arterias coronarias sin estenosis significativas. Placa inestable. Placa vulnerable. Tomografía de coherencia óptica.

Value of the optical coherence tomography in the diagnosis of unstable patients with non-significant coronary stenosis

ABSTRACT

Introduction and objectives: The final diagnosis of a myocardial infarction with non-obstructive coronary arteries (MINOCA) is often hard to achieve. Angiographic findings may be suggestive of the presence of unstable plaques although it is common to discharge patients without an etiologic diagnosis. The high spatial resolution provided by the optical coherence tomography (OCT) allows the detection of vulnerable and unstable coronary plaques that are prone to rupture, erosion, and thrombi which may lead to more targeted individual therapies. The objective of this study is to assess the utility of OCT when achieving an etiologic diagnosis in selected patients with MINOCA and high clinical suspicion of atherosclerotic etiology.
Methods: Registry of 27 patients recruited between September 2015 and January 2020 admitted to a single tertiary hospital with acute coronary syndrome and non-significant stenosis in the coronary angiography who underwent OCT. The baseline data of the study population, the angiographic and OCT findings, treatment and follow-up information were all collected.

*** Autor para correspondencia:** Camí de Ciutat Vell 15, 07630 Campos, Islas Baleares, España.
Correo electrónico: cmasllad@gmail.com (C. Mas Lladó).

Recibido el 11 de enero de 2020. Aceptado el 19 de marzo de 2020. *Online:* 15-05-2020.
Full English text available from: www.recintervcardiol.org/en.
https://doi.org/10.24875/RECIC.M20000115
2604-7306 / © 2020 Sociedad Española de Cardiología. Publicado por Permanyer Publications. Este es un artículo open access bajo la licencia CC BY-NC-ND 4.0.

Results: The OCT imaging showed evidence of unstable plaques (thrombus, plaque erosion or plaque rupture) in 78% of patients, which lead to an etiologic diagnosis of MINOCA. Patients were predominantly males (89%), smokers (63%), middle-aged (median 53 years old) and with a low cardiovascular risk burden. The left anterior descending coronary artery was the most frequently compromised vessel (74%) and 95% of patients ended up receiving coronary stents. The mid-term follow-up was excellent.
Conclusions: In our study, OCT imaging proved to be a valuable tool to achieve an etiologic diagnosis in a large proportion of selected patients with MINOCA which, as a result could lead to more specific and individualized treatments.

Keywords: Optical coherence tomography. Myocardial infarction with non-obstructive coronary arteries. Unstable plaque. Vulnerable plaque.

Abreviaturas

MINOCA: infarto de miocardio con arterias coronarias sin estenosis significativas. **OCT:** tomografía de coherencia óptica. **SCA:** síndrome coronario agudo.

INTRODUCCIÓN

Los pacientes que ingresan con diagnóstico de síndrome coronario agudo (SCA) y que presentan arterias coronarias sin obstrucciones angiográficas significativas (consideradas estas como estenosis angiográficas < 50% de la luz de un gran vaso epicárdico) deben ser valorados de nuevo para replantear su diagnóstico[1]. En general, hay que realizar un diagnóstico diferencial con otras afecciones que pueden dar lugar a un daño miocárdico agudo sin que haya una isquemia miocárdica aguda como causa subyacente (miocarditis, miocardiopatía de estrés u otras miocardiopatías, tromboembolia pulmonar, etc.). Si estas se descartan o son improbables, entonces se establece el diagnóstico de infarto agudo de miocardio con arterias coronarias sin obstrucciones significativas, también conocido como MINOCA *(myocardial infarction with non-obstructive coronary arteries)*[2].

El MINOCA representa entre el 5 y el 7% de los infartos agudos de miocardio, pero incluso en algunas series su prevalencia llega al 15% de los casos[3-5]. Las causas del MINOCA son varias: disrupción de una placa ateroesclerótica (rotura o erosión), vasoespasmo, disfunción microvascular, trombo o embolia coronarios, disección coronaria espontánea o desequilibrio entre el aporte y la demanda de oxígeno al miocardio (por ejemplo, en el contexto de una taquiarritmia o una anemia). Por ello, el tratamiento varía considerablemente según el caso[6]. Sin embargo, en algunos estudios se ha observado que en más de la mitad de los pacientes no se consigue llegar a un diagnóstico etiológico específico[7,8], lo que podría implicar un tratamiento inapropiado.

La tomografía de coherencia óptica (OCT) es una técnica de imagen intravascular que se basa en la utilización de luz infrarroja para conseguir imágenes con muy buena resolución espacial (aproximadamente entre 10 y 20 µm), incluso 10 veces más que la ecografía intravascular (IVUS)[9]. Gracias a ello, la OCT permite detectar la presencia de placas vulnerables (aquellas que por sus características tienen más riesgo de desestabilizarse) o hallazgos que sugieren que la placa ya se ha desestabilizado (tabla 1)[10-12]. Por tanto, es una técnica que puede ser útil para llegar al diagnóstico etiológico de parte de los MINOCA, en especial si existe sospecha clínica o electrocardiográfica de SCA de causa ateroesclerótica y también en los casos de disección coronaria espontánea.

El objetivo de este estudio fue comprobar la utilidad de la OCT para llegar a un diagnóstico etiológico en los casos de MINOCA y alta sospecha de SCA ateroesclerótico, y describir el perfil de la población analizada.

Tabla 1. Hallazgos patológicos por tomografía de coherencia óptica

Placa vulnerable	Placa inestable
Tipo de placa	Trombo
Macrófagos	Rotura de placa
Neovasos	Erosión de placa
Microcristales de colesterol	Protrusión de un nódulo de calcio con presencia de trombo o disrupción de placa

MÉTODOS

Población en estudio

Se realizó un registro prospectivo de casos seleccionados de MINOCA en el centro de referencia de una comunidad autónoma entre septiembre de 2015 y enero de 2020 que presentaban las siguientes características: *a)* ingreso con diagnóstico de SCA o muerte súbita recuperada con sospecha de SCA como causa subyacente; *b)* estenosis coronarias angiográficas < 50%, y *c)* realización de OCT sobre la arteria sugestiva de ser la causante del evento, ya fuera por imagen angiográfica sospechosa, por alteraciones en el electrocardiograma o por alteraciones segmentarias en el ecocardiograma. En caso de duda sobre cuál podía ser la arteria causante del infarto, se valoraban por OCT los vasos que se consideraran en cada caso.

Procedimiento y análisis

La OCT se realizó con el catéter Dragonfly Optis (Abbott, Estados Unidos) haciendo retiradas de 55 o 75 mm en el segmento de interés. El análisis de OCT se llevó a cabo en la misma consola de OCT Ilumien Optis (Abbott). El análisis angiográfico se efectuó con el *software* Stenosis Analysis 1.6 (GE Healthcare, Advantage Workstation 4.5, Estados Unidos). Los análisis *off-line* de los hallazgos angiográficos y de la OCT los hizo el mismo operador en el momento de realizar el procedimiento intervencionista, quien además tomó las decisiones terapéuticas. Posteriormente, 2 operadores expertos realizaron un análisis exhaustivo retrospectivo tanto de las imágenes angiográficas como de las de OCT, de manera independiente en una primera lectura y simultáneamente

en una segunda lectura, para llegar a un consenso en casos dudosos o en posibles discrepancias.

Se definieron los siguientes hallazgos cualitativos según la metodología descrita en el documento de consenso de OCT[12]: placa vulnerable, presencia de placa de fibroateroma de capa fina (TCFA), macrófagos, neovascularización, presencia de trombo, erosión de placa, rotura de placa y protrusión de un nódulo de calcio. Se define placa inestable como aquella que presenta trombo, rotura de placa, erosión de placa o protrusión de un nódulo de calcio con trombo o disrupción de placa definida por OCT. El análisis cuantitativo se realizó en cada intervalo de 1 mm, y el *software* valoraba de manera automática la dimensión luminal. En los pacientes tratados con *stent* y en aquellos en que se realizó una nueva OCT tras el implante se comprobó el resultado verificando la adecuada aposición, la expansión y la ausencia de disección amplia de los bordes del *stent*.

Análisis estadístico

Las variables cuantitativas que siguen una distribución normal se presentan como media y desviación estándar, y las que no siguen una distribución normal se presentan como mediana y rango intercuartílico [RIQ]. Finalmente, las variables cualitativas se expresan en porcentajes como medida de frecuencia.

RESULTADOS

El registro incluyó 27 pacientes, en los que en total se estudiaron 28 arterias mediante 38 retiradas de OCT. Los resultados del estudio se muestran en la tabla 2.

La mediana de edad de los pacientes fue de 53 años [45-64] y la gran mayoría eran varones (89%) y fumadores como principal factor de riesgo cardiovascular (63%). La indicación más frecuente de la coronariografía fue un SCA sin elevación del segmento ST (63%).

La estenosis angiográfica mediana obtenida por análisis visual fue del 40% [30-40], con 5 casos en los que la estenosis visual estimada fue del 50-60%; por angiografía coronaria cuantitativa, la mediana fue del 41,2% [35,5-48,8], con solo 2 casos en los que el análisis por angiografía coronaria cuantitativa mostró una estenosis del 50-60%. En todos los pacientes el flujo inicial era normal (*Thrombolysis in Myocardial Infarction* [TIMI] 3). El vaso con más frecuencia afectado fue la arteria descendente anterior (74%). En la gran mayoría de los pacientes las imágenes angiográficas no mostraban datos sugestivos de placa inestable, con solo 2 casos de imagen angiográfica sugestiva de trombo y 3 casos de imagen sugestiva de úlcera. No se realizó tromboaspiración en ningún paciente.

Respecto a los hallazgos por OCT, el área luminal mínima mediana fue de 3,2 mm^2 [2,5-4,9]. En gran parte de los casos se detectó placa vulnerable en forma de TCFA (67%), macrófagos (59%) y neovasos (56%). La OCT mostró datos de placa inestable en 21 casos (78%), con trombo en el 70% de los pacientes, y la erosión de placa fue la principal causa de inestabilización (41%), seguida de la rotura de placa (30%). Se decidió implantar un *stent* en 20 de los 21 pacientes (95%) con datos de placa inestable por OCT. Se trató médicamente a 1 paciente con erosión. Los 6 pacientes sin datos de placa inestable por OCT recibieron tratamiento médico. En el 75% de los casos tratados con *stent* se comprobó mediante OCT el resultado del *stent;* se realizó posdilatación en 5 de los 20 casos e implante de *stent* adicional solapado en 1 de 20 casos.

Finalmente, no se observó ninguna muerte durante el episodio índice y, tras una mediana de seguimiento de 4 meses, hubo un único fallecimiento de causa cardiovascular.

En la figura 1, figura 2, figura 3 y figura 4 se presentan 4 de los casos incluidos en el registro, junto con las imágenes obtenidas por coronariografía y por OCT.

DISCUSIÓN

En algunas series de pacientes con MINOCA se ha observado que hasta en el 50-70% de los casos no se llega a un diagnóstico etiológico, lo que comporta que estos pacientes quizás acaban recibiendo un tratamiento no específico de la causa de su MINOCA[7,8]. Por ello, ya existen consensos de expertos en los que se establecen algoritmos diagnósticos que incluyen las técnicas de imagen intravascular como herramientas útiles para llegar a un diagnóstico etiológico del MINOCA[2,12,13]. En relación con el uso de la OCT específicamente en estos pacientes, los estudios han demostrado su capacidad para detectar el mecanismo del infarto en parte de los MINOCA[14,15]. Sin embargo, aunque en algunas series de pacientes con MINOCA se describe su uso[7,8,16], este es aún escaso, incluso de solo el 0,08% en algunos registros[16]. Esto podría deberse a que su empleo generalizado en este perfil de pacientes todavía no está del todo establecido, o a la diferente disponibilidad o formación para su realización en cada centro.

De acuerdo con los diferentes consensos de expertos[2,12,13], en nuestro centro se realiza OCT en este tipo de pacientes (sospecha de causa ateroesclerótica) y desde 2015 se ha realizado el presente registro para posteriormente analizar y valorar la utilidad de la OCT en estos casos, dado que la evidencia científica es escasa, en parte por su infrautilización. Además, sería conveniente establecer un protocolo de realización de OCT en la mayor parte de los casos de MINOCA, aunque no se sospeche etiología ateroesclerótica; por su elevada resolución espacial, se ha visto que la OCT también permite detectar otras causas de MINOCA, como pueden ser la tromboembólica, la vasoespástica o la disección coronaria espontánea[12]. Esto queda también reflejado en nuestro estudio, dado que se identifican 2 casos de hematoma/disección coronaria espontánea (tabla 2, figura 3)[12].

Respecto a las características del presente registro, se trata de una población joven (mediana de edad de 53 años), lo que coincide con estudios previos. Sin embargo, la mayoría de los pacientes incluidos eran varones (89%), lo que sí difiere de manera considerable de otros registros o revisiones previas, en los que más de la mitad de los pacientes con MINOCA son mujeres[3,7,8,15,16]. Nuestra interpretación es que en nuestro registro se evaluaron con OCT casos muy seleccionados de MINOCA con alta sospecha clínica de SCA de causa ateroesclerótica, que en general es más frecuente en los varones, lo cual concordaría con las características de las series de SCA descritas previamente[17]. Además, al analizar las diferentes causas de MINOCA, algún estudio ha mostrado que cuando se debe a una disrupción de placa la prevalencia del sexo masculino aumenta, mientras que en el MINOCA por otras causas el sexo femenino sigue siendo el predominante[15].

La principal presentación clínica de estos pacientes fue un SCA sin elevación del segmento ST (63%), de acuerdo con otros estudios, pero se registró un mayor número de muertes súbitas como presentación inicial del MINOCA, lo que podría indicar también la utilidad de la OCT en el estudio etiológico de la muerte súbita recuperada[7,8,16].

En cuanto a los resultados de la coronariografía, aunque se sospechaba una causa ateroesclerótica del MINOCA, las imágenes por

Tabla 2. Resultados del estudio

Variables demográficas y clínicas de los pacientes (n = 27)	
Edad	53 [45-64]
Sexo femenino	3 (11)
Tabaco	17 (63)
Dislipemia	12 (44)
Hipertensión arterial	10 (37)
Diabetes mellitus	1 (4)
Indicación de coronariografía:	
SCASEST	17 (63)
SCACEST	6 (22)
Muerte súbita con sospecha de SCA	4 (15)
Elevación de troponina I ultrasensible	20 (74)
FEVI	61 ± 9
Hallazgos de la coronariografía	
Estenosis angiográfica visual, %	40 [30-40]
Estenosis angiográfica por QCA, %	41,2 [35,5-48,4]
Vaso sospechoso por coronariografía	
DA	20 (74)
Cx	1 (4)
CD	7 (26)
Características angiográficas de la lesión	
Lesión irregular	9 (33)
Imagen de úlcera	3 (11)
Lesión calcificada	3 (11)
Lesión lisa	15 (56)
Trombo por angiografía	2 (7)
Lesión larga	6 (22)
Variables de la OCT	
Área luminal mínima, mm²	3,2 [2,5-4,9]
Placa vulnerable	23 (85)
TCFA	18 (67)
Core lipídico > 90% del área del vaso	13 (48)
Protrusión de un nódulo de calcio	2 (7)
Neovasos	15 (56)
Macrófagos	16 (59)
Medición de la capa fibrosa de TCFA, µm	63 ± 7
Placa inestable	21 (78)
Trombo	19 (70)
Rotura	8 (30)
Erosión	11 (41)
Protrusión de un nódulo de calcio con trombo/disrupción de placa	2 (7)

(Continúa)

Tabla 2. Resultados del estudio *(continuación)*

Variables de la OCT	
Otras causas de MINOCA detectades por OCT: hematoma/disección coronaria espontánea	2 (7)
OCT posimplante de stent	15 de 20 casos (75)
Infraexpansión	1 (7)
Malaposición	1 (7)
Disección de bordes	1 (7)
Actitud terapéutica	
Realizar ICP tras OCT con hallazgos sugestivos de placa inestable	20 de 21 casos (95)
Realizar ICP tras OCT sin hallazgos sugestivos de placa inestable	0 de 6 casos (0)
Evolución	
Muerte durante el ingreso	0 (0)
Muerte durante el seguimiento	1 (4)
Muerte de causa cardiovascular	1 (4)
Seguimiento, meses	4 [1-19]

CD: arteria coronaria derecha; Cx: arteria circunfleja; DA: arteria descendente anterior; FEVI: fracción de eyección del ventrículo izquierdo; ICP: intervención coronaria percutánea; MINOCA: infarto de miocardio con arterias coronarias sin estenosis significativas; OCT: tomografía de coherencia óptica; QCA: angiografía coronaria cuantitativa; SCA: síndrome coronario agudo; SCACEST: síndrome coronario agudo con elevación del ST; SCASEST: síndrome coronario agudo sin elevación del segmento ST; TCFA: placa de fibroateroma de capa fina.
A no ser que se indique lo contrario, los datos se expresan como n (%), media ± desviación estándar o mediana [rango intercuartílico].

angiografía no eran concluyentes (estenosis no significativas y escasos casos de imágenes que podrían sugerir inestabilidad de la placa), lo que justificó la realización de la OCT en todos los casos. La arteria descendente anterior fue la más frecuentemente afectada, lo que coincide con otros estudios[15].

Los hallazgos por OCT muestran que la mediana del área luminal mínima de los pacientes fue de 3,2 mm². Estudios previos realizados con IVUS describieron el área luminal mínima que indica una estenosis no significativa y en la que es preferible mantener el tratamiento médico[18]. En el estudio publicado por Gonzalo et al.[19], en el que se estudió el valor de la OCT para establecer la gravedad de estenosis angiográficas intermedias (40-70% por angiografía coronaria cuantitativa) en pacientes con cardiopatía isquémica estable, se observó que el área luminal mínima por OCT a partir de la cual se consideraba una estenosis funcionalmente significativa (reserva fraccional de flujo ≤ 0,80) fue de 1,95 mm². Por tanto, nuestros pacientes presentaron estenosis por OCT que no comportaban un compromiso funcional del flujo coronario, lo que coincide con los resultados angiográficos que mostraron estenosis no significativas (mediana del 40% por análisis visual y del 41,2% por angiografía coronaria cuantitativa). Sin embargo, la OCT permitió detectar inestabilización de placa en el 78% de los pacientes del registro, por lo que, a pesar de no presentar una estenosis significativa (tanto en la angiografía como en la OCT), en el 95% de los casos con placa inestable por OCT se decidió implantar un *stent*. No existe suficiente evidencia que apoye esta estrategia terapéutica frente a realizar solo tratamiento farmacológico[2,6,13,20-22]. El estudio EROSION[21,22] valoró el tratamiento conservador (farmacológico) en casos de SCA con estenosis

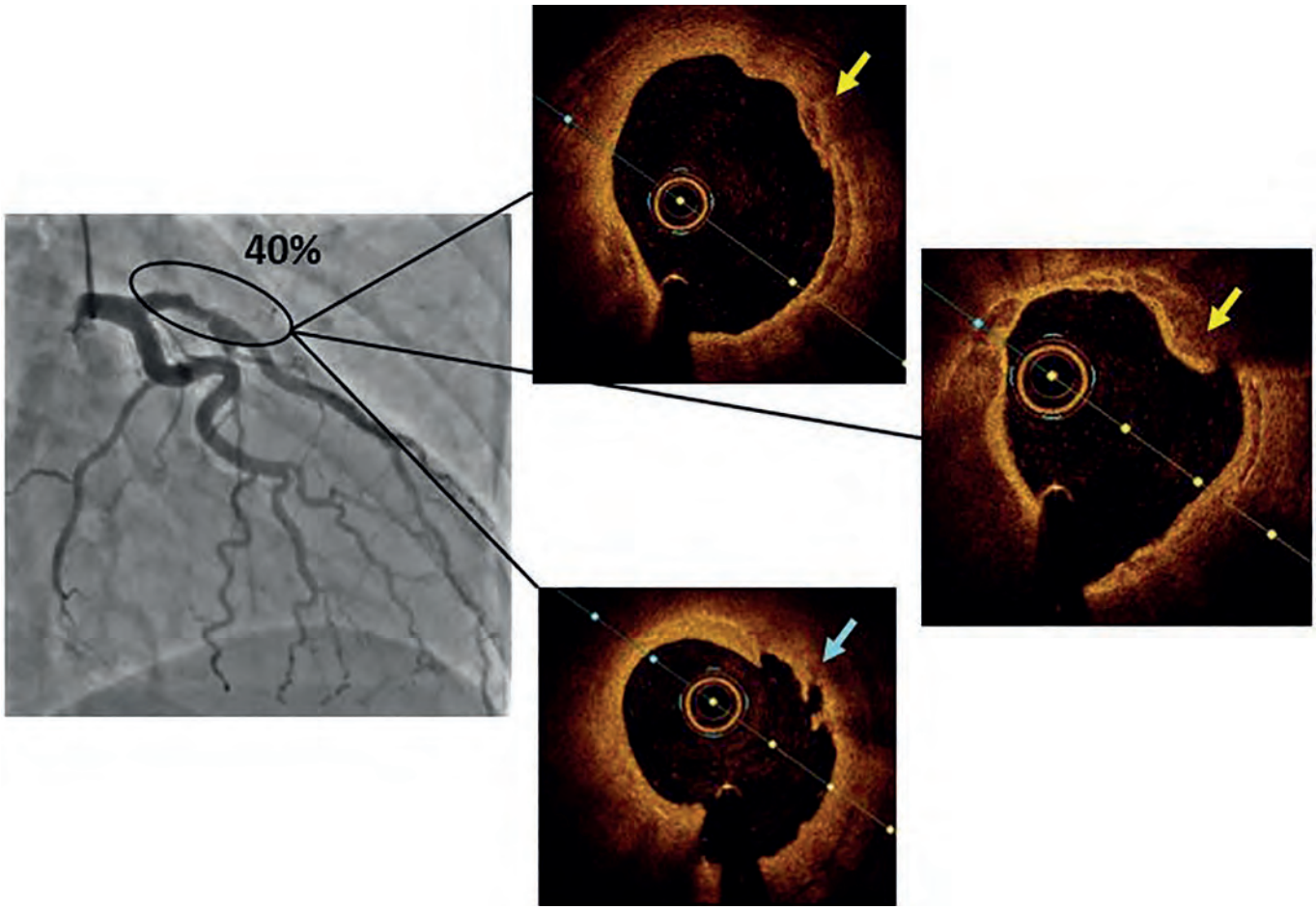

Figura 1. Varón de 69 años que ingresa por síndrome coronario agudo sin elevación del segmento ST, fumador como único antecedente, pico de troponina I ultrasensible de 293 ng/l y fracción de eyección del ventrículo izquierdo conservada. En la coronariografía se observa una placa no significativa del 40% por estimación visual en la arteria descendente anterior. Al realizar la tomografía de coherencia óptica se observan placas fibrocálcicas con nódulos de calcio (flecha amarilla) que empiezan a protruir en la luz endovascular y finalmente provocan una rotura de placa (flecha azul), con detección de escaso contenido de trombo blanco.

angiográfica residual < 70% tras la aspiración de un trombo y erosión de la placa como mecanismo del infarto, y al año de seguimiento se observó que el 92,5% de los pacientes permanecían libres de eventos cardiovasculares mayores. Por tanto, el tratamiento conservador también habría podido ser una opción en una proporción mayor de pacientes de nuestra serie. Hay que destacar que la OCT evitó el implante de *stent* en 6 pacientes en los que no se detectó placa inestable o bien se halló otra causa diferente de MINOCA (hematoma/disección coronaria). Sería conveniente realizar estudios prospectivos aleatorizados para evaluar el posible beneficio del tratamiento coronario percutáneo frente al tratamiento médico farmacológico en los pacientes con disrupción de la placa como causa del MINOCA.

La evolución de los pacientes a medio plazo fue buena y coincide con otros registros[7], con un único paciente que falleció por causa cardiovascular durante el seguimiento (se trata de un paciente con múltiple comorbilidad y de mayor edad que la mediana del estudio, por lo que difiere del perfil de la población analizada).

Por otra parte, aunque lo que pretende principalmente este estudio es identificar la presencia de placas inestables por OCT, también se ha valorado la presencia de placas vulnerables dado que indican un alto riesgo cardiovascular. Así, en gran parte de los pacientes analizados se detectaron placas vulnerables y con mayor frecuencia fueron TCFA, que se consideran como unas de las placas más vulnerables ya que están formadas por un núcleo lipídico (también llamado *core* lipídico o necrótico) recubierto por una capa fibrosa muy delgada (< 65 µm) que las hace más susceptibles a la desestabilización. Las placas que presentan nódulos de calcio que protruyen en la luz del vaso también tienen un alto riesgo de desestabilización por una posible disrupción de placa, pero en general son menos frecuentes y en nuestro registro solo se detectaron dos casos. Otros hallazgos de placa vulnerable son la presencia de macrófagos (indican inflamación de placa), neovasos (son inmaduros y pueden romperse y provocar una hemorragia intraplaca) y el tamaño del *core* lipídico, todos ellos presentes en más de la mitad de los pacientes del estudio. Estos hallazgos son similares a los descritos en estudios previos[10,11,14,15].

Finalmente, cabe destacar que el registro incluye pacientes durante un periodo de casi 4,5 años, y tiene pocos casos (27 pacientes). En los últimos 2 años es cuando se incluyó un mayor número de pacientes. Esto se debe a la escasa realización de OCT en nuestro centro a este perfil de pacientes al inicio del registro, con un progresivo mayor uso de esta técnica al comprobar su gran utilidad en casos seleccionados (figura 1 del material adicional). El

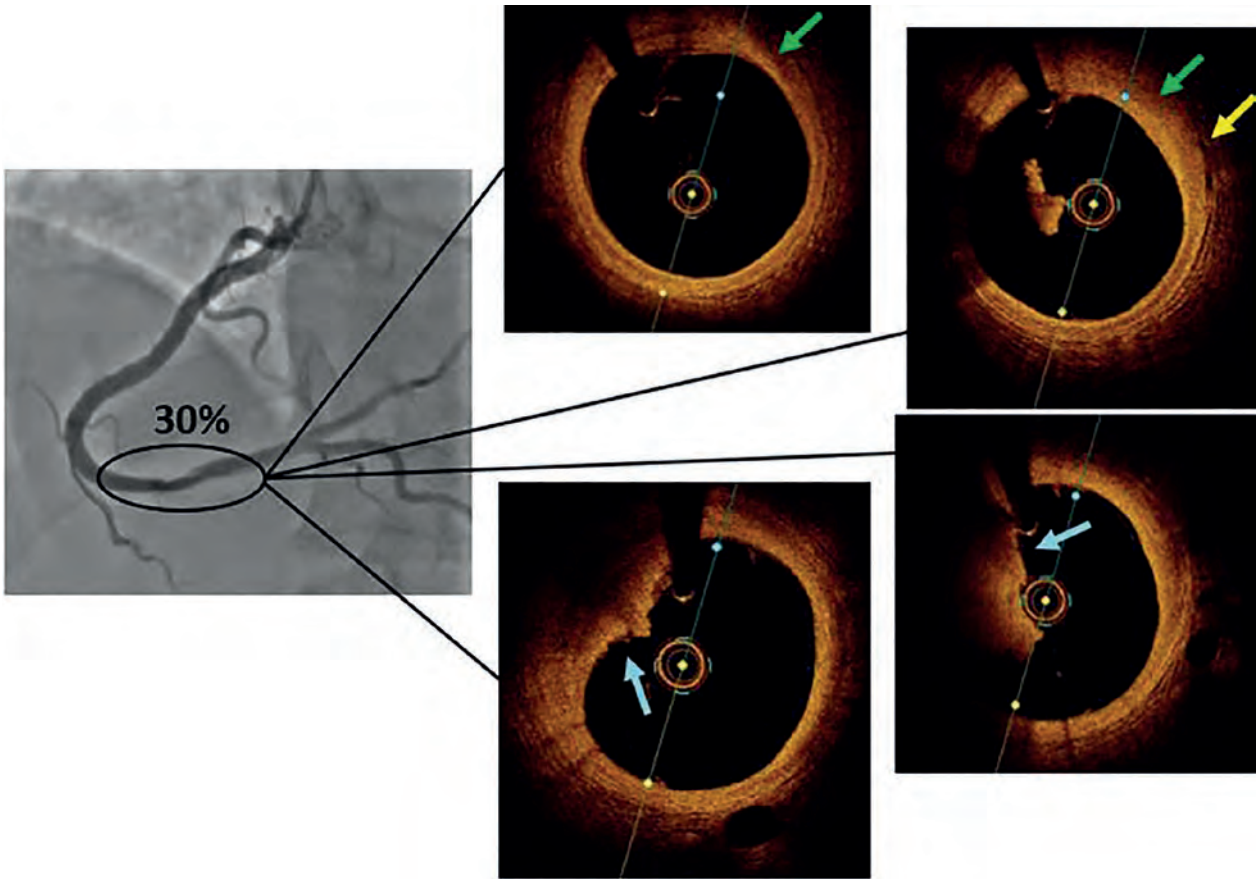

Figura 2. Varón de 40 años que ingresa por un síndrome coronario agudo con elevación del segmento ST y presenta troponina I ultrasensible de 5.000 ng/l y fracción de eyección del ventrículo izquierdo normal. En la coronariografía se encuentra una placa no significativa del 30% en la arteria coronaria derecha distal, y en la tomografía de coherencia óptica se observan placas vulnerables en forma de placa fibrolipídica (flecha verde) y presencia de neovasos (flecha amarilla), y justo después ya se detecta la presencia de gran cantidad de trombo sin poder identificar una discontinuidad de la capa íntima (flecha azul), por lo que se trata de una erosión de placa.

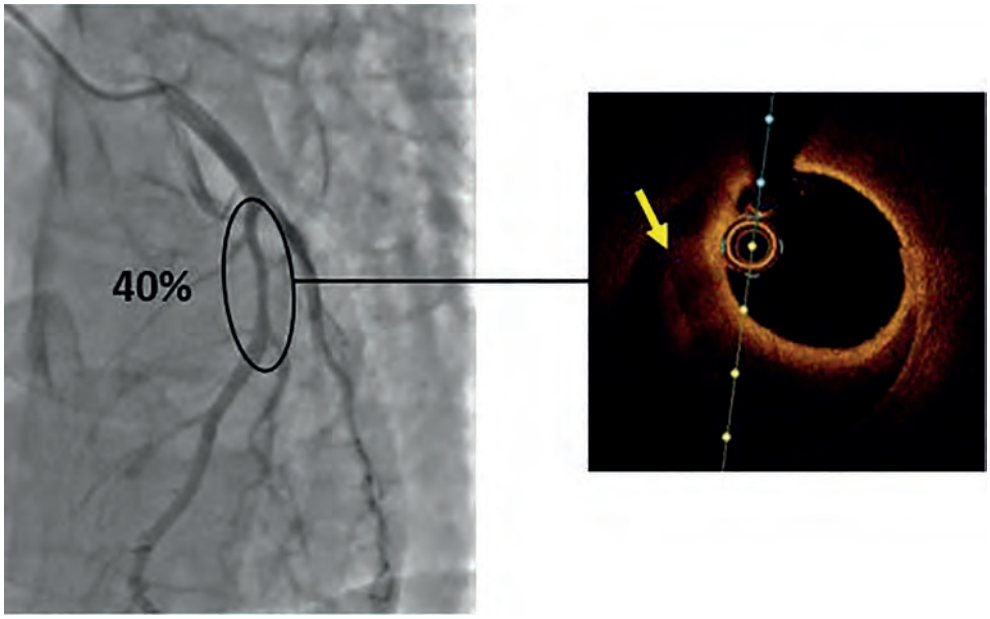

Figura 3. Varón de 35 años, fumador, que ingresa por síndrome coronario agudo sin elevación del segmento ST con pico de troponina I ultrasensible de 2.796 ng/l y fracción de eyección del ventrículo izquierdo normal. La coronariografía muestra un adelgazamiento difuso de la arteria descendente anterior por angiografía, y al realizar la tomografía de coherencia óptica se observa una zona de baja señal muy bien delimitada rodeando la luz del vaso (flecha amarilla), sugestiva de hematoma.

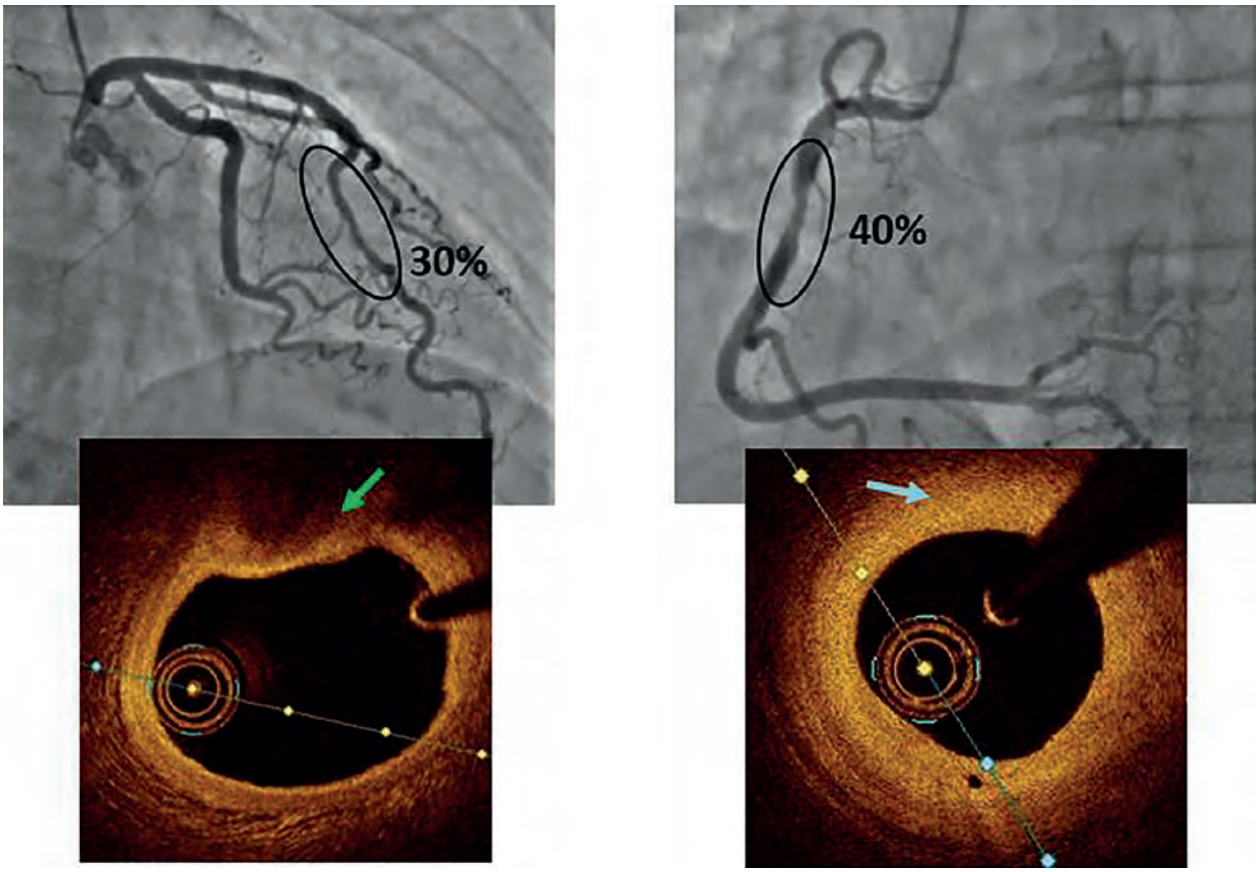

Figura 4. Mujer de 59 años que ingresa con diagnóstico de muerte súbita que se orienta como de origen coronario por haber presentado previamente dolor torácico. Al realizar la coronariografía se observan placas no significativas en la arteria descendente anterior (DA) y en la coronaria derecha (CD). Ante la posibilidad de que una de ellas se hubiera podido desestabilizar, se realiza una tomografía de coherencia óptica en ambas, que muestra la ausencia de placas inestables. En la DA se visualiza una placa fibrolipídica (flecha verde) y en la CD se visualiza una placa fibrosa (flecha azul). El caso se orienta como posible vasoespasmo coronario, pero por ser la paciente de otro país fue trasladada y no se pudo completar el estudio en nuestro hospital.

seguimiento de los pacientes fue breve (mediana de 4 meses) debido a que en los últimos 6 meses del registro se incluyeron hasta 9 pacientes (33%) y a que 7 pacientes (26%) eran de otra nacionalidad y continuaron el seguimiento en su país; esto, en conjunto, representa un 59% de pacientes que tuvieron un seguimiento limitado.

CONCLUSIONES

La OCT es una técnica de imagen intravascular que permite alcanzar el diagnóstico etiológico en una proporción importante de pacientes con MINOCA, lo que puede dar lugar a una mejor elección del tratamiento en cada caso. Nuestro estudio corrobora la gran precisión de esta técnica para detectar placas de ateroma inestables. A pesar de su demostrada utilidad y de su recomendación por parte de los consensos de expertos, el uso de esta técnica en este tipo de pacientes aún es escaso y resulta necesario establecer algoritmos de actuación comunes en los pacientes con MINOCA para evitar el infradiagnóstico de sus diferentes etiologías.

CONFLICTO DE INTERESES

Los autores no tienen conflictos de intereses.

¿QUÉ SE SABE DEL TEMA?

- Los MINOCA representan el 5-7% de todos los infartos de miocardio, son varias las causas que pueden dar lugar a un MINOCA y el tratamiento en cada caso es diferente.
- Aunque se dispone de diferentes técnicas de imagen (resonancia magnética, OCT, IVUS, etc.) y se ha demostrado su utilidad en el diagnóstico del MINOCA, en más de la mitad de los pacientes no se llega a un diagnóstico etiológico.
- Esto se debe en parte a un escaso uso de estas técnicas, a pesar de que se recomiendan en los consensos de expertos.

¿QUÉ APORTA DE NUEVO?

- Este estudio muestra la utilidad de la OCT en el diagnóstico etiológico del MINOCA, reforzando la idea de su uso de manera más extendida y establecida.
- Se insiste en la idea de que los hallazgos por OCT pueden implicar un cambio en la actitud terapéutica.
- Se señala la necesidad de realizar más estudios dirigidos a valorar la mejor estrategia terapéutica en los pacientes con MINOCA y disrupción de placa.

MATERIAL ADICIONAL

Se puede consultar material adicional a este artículo en su versión electrónica disponible en https://doi.org/10.24875/RECIC.M20000115.

BIBLIOGRAFÍA

1. Thygesen K, Alpert JS, Jaffe AS, et al. Fourth Universal Definition of Myocardial Infarction (2018). *Circulation*. 2018;138:618-651.
2. Tamis-Holland JE, Jneid H, Reynolds HR, et al. Contemporary Diagnosis and Management of Patients With Myocardial Infarction in the Abscence of Obstructive Coronary Artery Disease: A Scientific Statement From the American Heart Association. *Circulation*. 2019;139:891-908.
3. Pasupathy S, Air T, Dreyer RP, Tavella R, Bertrame JF. Systematic Review of Patients Presenting With Suspected Myocardial Infarction and Nonobstructive Coronary Arteries. *Circulation*. 2015;131:861-870.
4. Bainey KR, Welsh RC, Alemayehu W, et al. Population-level incidence and outcomes of myocardial infarction with non-obstructive coronary arteries (MINOCA): Insights from the Alberta contemporary acute coronary syndrome patients invasive treatment strategies (COAPT) study. *Int J Cardiol*. 2018;264:12-17.
5. Barr PR, Harrison W, Smyth D, Flynn C, Lee M, Kerr AJ. Myocardial Infarction Without Obstructive Coronary Artery Disease is Not a Benign Condition (ANZACS-QI 10). *Heart Lung Circ*. 2018;27:165-174.
6. Scalone G, Niccoli G, Crea F. Pathophysiology, diagnosis and management of MINOCA: an update. *Eur Heart J Acute Cardiovasc Care*. 2019;8:54-62.
7. Abdu FA, Liu L, Mohammed AQ, et al. Myocardial infarction with non-obstructive coronary arteries (MINOCA) in Chinese patients: Clinical features, treatment and 1 year follow-up. *Int J Cardiol.* 2019;287:27-31.
8. Reparelli V, Elharram M, Shimony A, Eisenberg MJ, Cheema AN, Pilote L. Myocardial Infarction With No Obstructive Coronary Artery Disease: Angiographic and Clinical Insights in Patients With Premature Presentation. *Can J Cardiol*. 2018;34:468-476.
9. Herrero-Garibi J, Cruz-González I, Parejo-Díaz P, Jang IK. Optical Coherence Tomography: Its Value in Intravascular Diagnosis Today. *Rev Esp Cardiol*. 2010;63:951-962.
10. Uemura S, Soeda T, Sugawara Y, Ueda T, Watanabe M, Saito Y. Assessment of Coronary Plaque Vulnerability with Optical Coherence Tomography. *Acta Cardiol Sin*. 2014;30:1-9.
11. Sinclair H, Bourantas C, Bagnall A, Mintz GS, Kunadian V. OCT for the identification of vulnerable plaque in acute coronary syndrome. *JACC Cardiovasc Imaging*. 2015;8:198-209.
12. Johnson TW, Räber L, di Mario C, et al. Clinical use of intracoronary imaging. Part 2: acute coronary syndromes, ambiguous coronary angiography findings, and guiding interventional decision-making: an expert consensus document of the European Association of Percutaneous Cardiovascular Interventions. *Eur Heart J*. 2019;40:2566-2584.
13. Agewal S, Beltrame JF, Reynolds HR, et al. ESC working group position paper on myocardial infarction with non-obstructive coronary arteries. *Eur Heart J*. 2017;38:143-153.
14. Bogale N, Lempereur M, Sheikh I, Wood D, Saw J, Fung A. Optical coherence tomography (OCT) evaluation of intermediate coronary lesions in patients with NSTEMI. *Cardiovasc Revasc Med.* 2016;17:113-118.
15. Opolski MP, Spiewak M, Marczak M, et al. Mechanisms of Myocardial Infarction in Patients With Nonobstructive Coronary Artery Disease: Results From the Optical Coherence Tomography Study. *JACC Cardiovasc Imaging*. 2019;12:2210-2221.
16. Rakowski T, De Luca G, Siudak Z, et al. Characteristics of patients presenting with myocardial infarction with non-obstructive coronary arteries (MINOCA) in Poland: data from the ORPKI national registry. *J Thromb Thrombolysis*. 2019;47:462-466.
17. EUGenMed Cardiovascular Clinical Study Group, Regitz-Zagrosek V, Oertelt-Prigione S, et al. Gender in cardiovascular diseases: impact on clinical manifestations, management, and outcomes. *Eur Heart J*. 2016;37:24-34.
18. de la Torre Hernandez JM, Hernández Hernandez F, Alfonso F, et al. Prospective application of pre-defined intravascular ultrasound criteria for assessment of intermediate left main coronary artery lesions results from the multicenter LITRO study. *J Am Coll Cardiol*. 2011;58:351-358.
19. Gonzalo N, Escaned J, Alfonso F, et al. Morphometric assessment of coronary stenosis relevance with optical coherence tomography: a comparison with fractional flow reserve and intravascular ultrasound. *J Am Coll Cardiol*. 2012;59:1080-1089.
20. Lindahl B, Baron T, Erlinge D, et al. Medical Therapy for Secondary Prevention and Long-Term Outcome in Patients With Myocardial Infarction With Nonobstructive Coronary Artery Disease. *Circulation.* 2107;135:1481-1489.
21. Jia H, Dai J, Hou J, et al. Effective anti-thrombotic therapy without stenting: intravascular optical coherence tomography-based management in plaque erosion (the EROSION study). *Eur Heart J.* 2017;38:792-800.
22. Xing L, Yamamoto E, Sugiyama T, et al. EROSION Study (effective Anti-Thrombotic Therapy Without Stenting: Intravascular Optical Coherence Tomography-Based Management in Plaque Erosion): A 1-Year Follow-Up Report. *Circ Cardiovasc Interv*. 2017;10:e005860.

REC Interv Cardiol. 2020;2(4):280-287

Revisión temática

Asistencias ventriculares percutáneas en los pacientes agudos y en el intervencionismo coronario de alto riesgo

Juan Carlos Gómez-Polo[a,*], Pedro Villablanca[b] y Harish Ramakrishna[c]

[a] *Servicio de Cardiología, Instituto Cardiovascular, Hospital Clínico San Carlos, Madrid, España*
[b] *Interventional Cardiology, The Center for Structural Heart Disease, Interventional Cardiology, Henry Ford Hospital, Detroit, Michigan, Estados Unidos*
[c] *Department of Anesthesiology and Perioperative Medicine, Mayo Clinic, Rochester, Minnesota, Estados Unidos*

RESUMEN

La intervención coronaria percutánea (ICP) desempeña un papel fundamental en el tratamiento de los pacientes con enfermedad coronaria obstructiva. De ellos, un porcentaje significativo se someterán a un procedimiento de alto riesgo, en función de la presentación clínica, las características del paciente y su anatomía coronaria. Los dispositivos de asistencia ventricular izquierda, como el balón intraaórtico de contrapulsación, el dispositivo TandemHeart, el Impella, los dispositivos HeartMate PHP y las técnicas de oxigenación veno-arterial con oxigenador extracorpóreo de membrana (ECMO), son herramientas empleadas para proporcionar soporte circulatorio en la ICP de alto riesgo, con un impacto creciente en la práctica clínica. Existen numerosos trabajos en la literatura científica sobre su empleo en este escenario, con resultados controvertidos. Esta revisión proporciona una visión general de la evidencia disponible sobre el empleo de los distintos tipos de dispositivos, así como de su potencial papel en la ICP de alto riesgo.

Palabras clave: Balón intraaórtico de contrapulsación. Dispositivo de asistencia ventricular izquierda. Intervencionismo coronario percutáneo de alto riesgo. *Shock* cardiogénico. Ventrículo derecho.

Left ventricular assist devices in acute cardiovascular care patients and high-risk percutaneous coronary interventions

ABSTRACT

Percutaneous coronary intervention (PCI) plays a key role in the management of patients with obstructive coronary artery disease. Besides, depending on the patients' clinical presentation, characteristics, comorbidities, and coronary anatomy, an increasing number of patients will undergo a high-risk PCI. Left ventricular assist devices, as the intra-aortic balloon pump, TandemHeart, Impella, HeartMate PHP, and extracorporeal membrane oxygenation are useful tools to provide circulatory support for high-risk PCIs. Some studies and trials have assessed its impact on this clinical scenario with controversial results. This review provides an overview on the scientific evidence available on the use of left ventricular assist devices and their potential role in high-risk PCI.

Keywords: Intra-aortic balloon pump. Left ventricular assist device. High-risk percutaneous coronary intervention. Cardiogenic shock. Right ventricle.

Abreviaturas

BCIAo: balón intraaórtico de contrapulsación. **DAVI:** dispositivo de asistencia ventricular izquierda. **EC:** enfermedad coronaria. **ECMO:** oxigenador extracorpóreo de membrana. **IAM:** infarto agudo de miocardio. **ICP:** intervención coronaria percutánea. **TCI:** tronco coronario izquierdo.

* **Autor para correspondencia:** Servicio de Cardiología, Hospital Clínico San Carlos, Profesor Martín Lagos s/n, 28040 Madrid, España.
Correo electrónico: jc.gomezpolo@gmail.com (J.C. Gómez Polo).

Online: 06-06-2020.
Full English text available from: www.recintervcardiol.org/en.
https://doi.org/10.24875/RECIC.M20000127
2604-7306 / © 2020 Sociedad Española de Cardiología. Publicado por Permanyer Publications. Este es un artículo *open access* bajo la licencia CC BY-NC-ND 4.0

INTRODUCCIÓN

En los países occidentales, la enfermedad coronaria (EC) es un problema de salud pública. Así, entre la población estadounidense mayor de 20 años se estima que 15,5 millones de personas tienen EC y que aproximadamente 635.000 padecerán un nuevo evento coronario agudo cada año[1]. La intervención coronaria percutánea (ICP), como tratamiento de esta patología, continúa experimentando un crecimiento exponencial y actualmente es el método de elección para la revascularización[1-3], excepto en algunos pacientes concretos con enfermedad multivaso o muy compleja[4,5]. La ICP tiene una recomendación de clase 1 para pacientes con un evento coronario agudo y es la primera opción en 3 contextos clínicos: la angina resistente a tratamiento médico, el *shock* cardiogénico como complicación del infarto agudo de miocardio (IAM) y el síndrome coronario agudo con elevación del segmento ST[3,4].

INTERVENCIÓN CORONARIA PERCUTÁNEA DE ALTO RIESGO

El criterio para definir ICP de alto riesgo no está bien establecido, pero hay una serie de características que confieren un riesgo periprocedimiento elevado y que se dividen en 3 grupos: específicas del paciente, específicas del tipo de lesión y dependientes de la presentación clínica[6-9].

Los factores inherentes al paciente son la edad avanzada, la diabetes mellitus, la enfermedad renal crónica, el infarto de miocardio previo, la enfermedad vascular periférica grave y la presencia de disfunción sistólica del ventrículo izquierdo, definida como un valor < 30-35%[9,10].

Entre los factores dependientes de las características de la lesión coronaria se encuentran la enfermedad del tronco coronario izquierdo (TCI) —no protegido—, la enfermedad localizada en el *ostium* o en bifurcaciones, la lesión en *bypass* de la vena safena, la abundante calcificación y las oclusiones crónicas[11,12]. Finalmente, la presentación clínica desempeña un papel en el pronóstico, de tal modo que los enfermos en situación de *shock* cardiogénico o que ingresan como síndrome coronario agudo tienen un riesgo aumentado de eventos adversos durante la ICP[13].

Hay que subrayar que el *shock* cardiogénico es la principal causa de mortalidad asociada al IAM, con una prevalencia del 5-15%[13,14]. Hay una evidencia creciente de que el pronóstico de los pacientes con IAM complicado con *shock* cardiogénico puede mejorar sustancialmente mediante la ICP lo más precoz posible y la angioplastia primaria[15,16].

DISPOSITIVOS PERCUTÁNEOS DE ASISTENCIA CIRCULATORIA

Los dispositivos de asistencia ventricular izquierda (DAVI) se emplean para proporcionar soporte hemodinámico durante la ICP de alto riesgo. Estos dispositivos incluyen el balón de contrapulsación intraaórtico (BCIAo), el dispositivo TandemHeart (CardiacAssist, Estados Unidos), el Impella (Abiomed, Estados Unidos), los dispositivos HeartMate PHP (St. Jude Medical, Estados Unidos) y las técnicas de oxigenación veno-arterial con oxigenador extracorpóreo de membrana (ECMO)[17]. Sus principales características se describen de forma comparativa en la tabla 1.

Tabla 1. Comparación de los distintos tipos de dispositivos de asistencia circulatoria izquierda según sus características basales

Dispositivo	Mecanismo de bomba	Cámara cardiaca de acción	Acceso vascular	Flujo
BCIAo	Contrapulsación	VI	8-9 Fr	1 l/min
ECMO	Centrífugo	Biventricular	Venoso 15-22 Fr Arterial 15-21 Fr	> 4,5 l/min
TandemHeart	Centrífugo	VI, VD o biventricular	Venoso 15-17 Fr Arterial 21 Fr	4-5 l/min
Impella 2.5	Axial	VI	12 Fr	2,5 l/min
Impella CP	Axial	VI	14 Fr	3,33 l/min
Impella 5.0	Axial	VI	21 Fr	5 l/min

BCIAo: balón intraaórtico de contrapulsación; ECMO: oxigenador extracorpóreo de membrana; VD: ventrículo derecho; VI: ventrículo izquierdo.

Balón de contrapulsación intraaórtico

Desde su introducción en la década de 1970, el BCIAo constituye un método de asistencia circulatoria para numerosas indicaciones. Su capacidad para aumentar el flujo coronario[18,19], mejorar el flujo sistémico mediante un aumento del gasto cardiaco adicional de 0,5 l/min[14,20,21] y disminuir el consumo miocárdico de oxígeno[22] apoya su uso en cualquier paciente con necesidad de incrementar el flujo coronario y sistémico.

Recientemente, en las guías americanas[3], el empleo del BCIAo ha pasado de recomendación de clase I a clase II b en el contexto del *shock* cardiogénico como complicación del IAM, y en las guías europeas[23] a un grado de recomendación III, todo ello a raíz de estudios que cuestionan el valor del BCIAo como factor con un impacto en el pronóstico[24]. En el estudio IABP SHOCK se comparó el BCIAo tras la ICP con el abordaje estándar con inotrópicos y aminas vasoactivas, sin que se demostrara beneficio en la mortalidad a corto plazo[25]. Estos hallazgos se reforzaron tras el estudio IABP-SHOCK II, que no encontró diferencias en la mortalidad a los 30 días[24] ni en la mortalidad por todas las causas a los 12 meses de seguimiento[26] en pacientes con IAM complicado con *shock* cardiogénico.

Un metanálisis sugiere que el uso preoperatorio del BCIAo reduce la mortalidad preoperatoria y a los 30 días en pacientes de alto riesgo que van a someterse a cirugía electiva de revascularización miocárdica[27-32], mientras que otros autores concluyen que el empleo de BCIAo no tiene ningún impacto en la mortalidad de los pacientes con IAM, con independencia de que presentaran o no *shock* cardiogénico[14,33,34].

Estos resultados contrapuestos han sentado las bases de nuevos trabajos de investigación.

Situación actual en la ICP

El BCIAo se ha utilizado durante décadas en situaciones de ICP de alto riesgo debido a su función como soporte circulatorio[9,35-38]. Una serie de trabajos han comparado su implante electivo en este contexto frente a su empleo como rescate en pacientes estables que se van a someter a ICP de alto riesgo. Estos estudios sugieren que el implante electivo antes del procedimiento se asocia a una reducción de eventos adversos durante su realización[39,40], con una tendencia a una menor tasa de eventos adversos cardiovasculares mayores. Mishra et al.[38] describieron que el implante profiláctico de BCIAo antes de la ICP de alto riesgo se asociaba con una mayor supervivencia durante el ingreso hospitalario y a los 6 meses de seguimiento respecto a su implante de rescate, debido al desarrollo

de compromiso hemodinámico durante el procedimiento. Todo ello se produjo a costa de un riesgo elevado de este grupo de complicaciones relacionadas con fenómenos de sangrado[41]. A pesar de lo relevante de estos datos, todos ellos proceden de trabajos retrospectivos.

Perera et al.[39] realizaron en 2010 un estudio prospectivo, multicéntrico, aleatorizado y controlado sobre intervencionismo coronario asistido con balón de contrapulsación (BCIS-1), en el que se aleatorizó a 301 pacientes con EC y disfunción sistólica del ventrículo izquierdo < 30% para recibir o no un implante electivo de BCIAo. El objetivo primario fue la presencia de eventos adversos cardiovasculares a los 28 días, que ocurrió en el 15,2% de los pacientes en que se implantó el BCIAo de forma electiva, frente al 16% en el grupo sin implante planeado. El empleo electivo del BCIAo se asoció con menos sangrado y complicaciones locales que su empleo de rescate en el grupo sin implante planeado. Estos resultados son concordantes con los hallados en metanálisis publicados más recientemente[34].

A tenor de los resultados de los ensayos clínicos se ha producido un descenso en el uso del BCIAo en la ICP de alto riesgo[13,41], a la vez que ha aumentado el desarrollo y el empleo de otros DAVI en este escenario[42].

TandemHeart

El TandemHeart (figura 1) es un dispositivo de asistencia circulatoria temporal, externo y capaz de proporcionar un flujo continuo de 4 l/min[43]. Contiene 3 subsistemas y es el único dispositivo diseñado para atravesar el septo interauricular, mediante una cánula de 21 Fr que queda alojada en la aurícula izquierda. La sangre oxigenada se succiona desde la aurícula izquierda y se retorna a través de una bomba centrífuga que proporciona un flujo continuo a través de una cánula de 12 Fr en la arteria femoral o de 15-17 Fr en la arteria ilíaca.

En un ensayo de cohortes llevado a cabo por Thiele et al.[43] en 18 pacientes con *shock* cardiogénico tras un IAM se halló una mejoría significativa en los parámetros hemodinámicos tras su implante, a costa de una serie de complicaciones relacionadas con la inserción y el mantenimiento del catéter, con una mortalidad global a los 30 días del 44%. Además, este trabajo mostró que los DAVI se pueden implantar rápidamente, en menos de 30 minutos.

Otros estudios han comparado la eficacia del TandemHeart frente al BCIAo en el *shock* cardiogénico, como los desarrollados por Thiele et al.[42] y Burkhoff et al.[44], en los que se muestra la capacidad del TandemHeart para mejorar la situación hemodinámica, asumiendo un riesgo de complicaciones asociadas al dispositivo.

Situación actual en la ICP

El primer caso en que se empleó el dispositivo TandemHeart en la ICP de alto riesgo fue documentado por Vranckx et al.[45]. Desde entonces se han sucedido diversos estudios retrospectivos que han analizado su empleo. Uno de ellos incluyó 9 pacientes con lesión del TCI rechazados para cirugía, y logró un 100% de éxito en la ICP[46]. De los 9 pacientes, 4 desarrollaron complicaciones del acceso vascular, 2 de los cuales requirieron cirugía vascular por isquemia de miembros inferiores. La supervivencia a los 6 meses fue del 88,5%, en comparación con el 89,5% de la población total con enfermedad del TCI en el mismo centro hospitalario[47,48].

Posteriormente, Aragon et al.[49] analizaron el empleo del TandemHeart en 8 pacientes que se sometieron a ICP de alto riesgo y encontraron que la mejoría hemodinámica se puede lograr precozmente, con una tasa de éxito de la angioplastia cercana al 100% y sin complicaciones inmediatas tras la ICP.

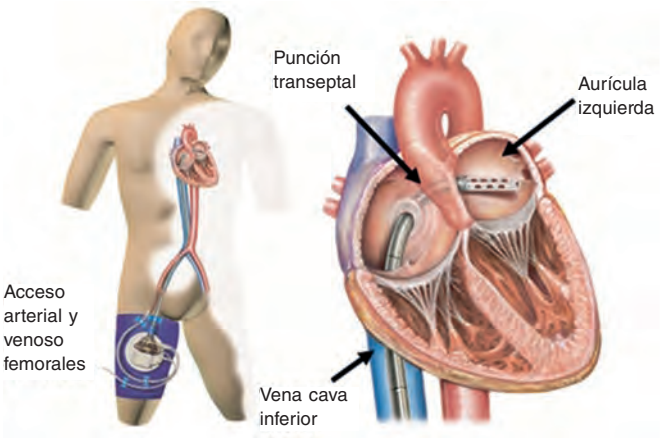

Figura 1. Esquema de funcionamiento del dispositivo TandemHeart con acceso periférico femoral. Drenaje de la sangre oxigenada por medio de una punción transeptal de la aurícula izquierda que retorna a través de la arteria femoral.

En 2012, Alli et al.[50] llevaron a cabo un estudio retrospectivo que analizó 54 pacientes que se sometieron a ICP bajo soporte con TandemHeart entre 2004 y 2009, con una tasa de éxito de la ICP del 97% (el 62% de los pacientes tenían enfermedad multivaso o del TCI). La supervivencia total a los 30 días fue del 90%, y se mantuvo a los 6 meses, pero destaca una tasa de complicaciones vasculares del 13%[50,51].

Impella

Los dispositivos tipo Impella (figura 2) emplean un catéter por vía femoral, que cruza la válvula aórtica y se aloja en el ventrículo izquierdo, donde succiona sangre oxigenada, que es devuelta hacia la aorta ascendente. Existen diferentes modelos: Impella 2.5, Impella CP e Impella 5.0, que proporcionan 2,5, 4 y 5 l/min de flujo, respectivamente.

En un estudio inicial llevado a cabo por Seyfarth et al.[52], el dispositivo Impella 2.5 se comparó con el BCIAo en 25 pacientes con *shock* cardiogénico tras un IAM y se observó que proporcionó un soporte hemodinámico superior al del BCIAo, pero con una mayor tasa de transfusiones y de hemólisis que este, sin diferencias en la mortalidad a los 30 días (en torno al 46%). El registro EUROSHOCK[53] recoge 120 pacientes con *shock* cardiogénico secundario a IAM que recibieron soporte circulatorio con un dispositivo Impella 2.5, y confirma que se trata de una alternativa real, con una mejoría de las concentraciones plasmáticas de lactato, a costa de una tasa de transfusiones de concentrados de hematíes del 24% y de un 4,2% de necesidad de cirugía hemostática. La mortalidad a los 30 días en este estudio de cohortes fue del 64%, y se atribuye a la presencia de un elevado porcentaje de pacientes que debutaron como parada cardiorrespiratoria.

Situación actual en la ICP

En marzo de 2015, la *Food and Drug Administration* aprobó el dispositivo Impella 2.5 como DAVI en la ICP de alto riesgo, bien sea electiva o urgente. Esto sucedió a raíz de numerosos trabajos que avalan la seguridad del dispositivo en este contexto[54].

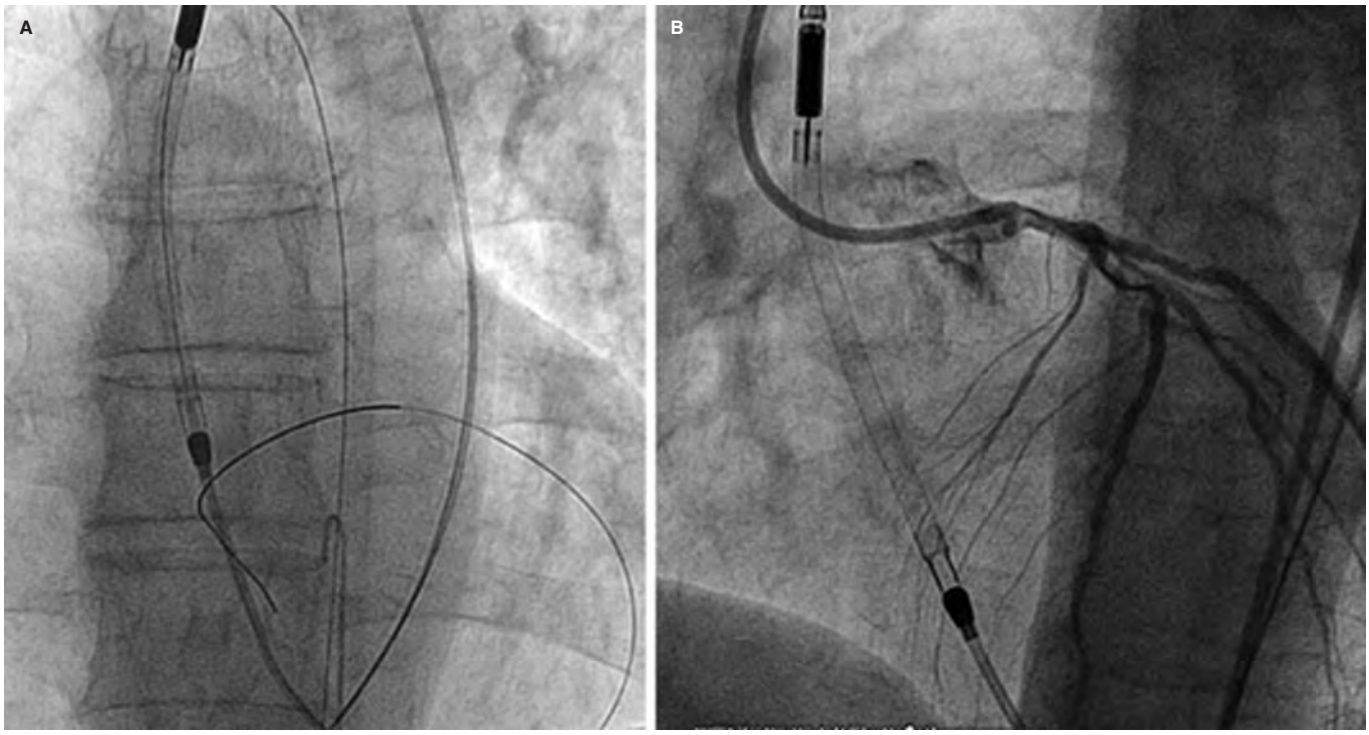

Figura 2. Intervención coronaria percutánea de alto riesgo bajo soporte circulatorio con dispositivo Impella 2.5. En **A** y **B** se observa la localización correcta del dispositivo cruzando la válvula aórtica.

El registro Europella[55] incluyó 144 pacientes que se sometieron a ICP de alto riesgo bajo soporte con Impella 2.5. El objetivo primario fue el desarrollo de eventos a los 30 días: muerte, sangrado mayor (que requiriera transfusión o cirugía), IAM, necesidad de cirugía de revascularización urgente o accidente cerebrovascular; incluyó asimismo eventos de seguridad relacionados con el dispositivo.

En el registro americano USpella[56] de 175 pacientes y con objetivos similares (con excepción del sangrado, que se consideró un objetivo secundario), el objetivo primario de muerte ocurrió en 7 (4%), mientras que en el registro Europella ocurrió en 8 (5,5%). Los resultados de mortalidad fueron mejores que los estimados por la escala STS, predictor de mortalidad quirúrgica, lo que sugiere que el soporte con Impella en este tipo de ICP es una opción razonable. Las complicaciones relacionadas con la retirada del dispositivo ocurrieron en 8 (5,5%) y 17 (9,7%) pacientes, respectivamente, con necesidad de transfusión en 1 (0,7%) y 3 (1,7%) casos, a raíz de complicaciones vasculares mayores.

El dispositivo Impella CP también cuenta con un análisis retrospectivo que, en consonancia con los resultados previos, halló una mejoría en la supervivencia de los pacientes con *shock* cardiogénico secundario a IAM en comparación con el dispositivo Impella 2.5[57].

HeartMate PHP

Al igual que el dispositivo Impella, el HeartMate PHP emplea una bomba de flujo axial para succionar sangre del ventrículo izquierdo y expulsarla en la aorta ascendente; la diferencia principal es la existencia de una cánula que se expande al cruzar la válvula aórtica, se implanta por vía femoral con un introductor de 13-14 Fr, se expande la cánula hasta los 24 Fr al alcanzar su posición adecuada a través de la válvula aórtica y permite proporcionar un flujo de hasta 4 l/min[58]. Sin embargo, desde febrero de 2017 se ha interrumpido temporalmente su empleo y los estudios en curso a raíz de defectos menores de diseño, entre los que destaca el ensayo SHIELD II (NCT02468778).

Oxigenador extracorpóreo de membrana

El ECMO puede proporcionar soporte cardiopulmonar de forma similar a la bomba de circulación extracorpórea empleada durante la cirugía cardiaca. Su empleo ha sido bien estudiado en población pediátrica en el contexto de fallo cardiaco o respiratorio grave[59,60].

El ECMO veno-arterial incluye un circuito con cánulas de sangre venosa y arterial, una bomba centrífuga y un oxigenador de membrana. Se puede implantar por vía periférica (femoral habitualmente) o central, y requiere una esternotomía media. La cánula venosa (20 Fr) drena sangre no oxigenada de la aurícula derecha hacia el oxigenador de membrana, donde se produce el intercambio gaseoso, y la sangre oxigenada se retorna al enfermo a través de la cánula arterial (17 Fr).

A pesar de ser el único dispositivo que proporciona un soporte circulatorio y respiratorio completo, como inconveniente destaca que puede incrementar la poscarga del ventrículo izquierdo y el estrés parietal (debido a un aumento en las presiones de llenado), lo que podría tener consecuencias negativas en la demanda miocárdica de oxígeno[61-64].

Situación actual en la ICP

El empleo del ECMO en el contexto del fallo cardiaco o respiratorio grave se ha incrementado un 433% en el periodo 2006-2011[65]. A pesar de ello, la experiencia en su uso como asistencia circulatoria en la ICP de alto riesgo es limitada y solo existen pequeños trabajos retrospectivos y series de casos[66-68].

En 1989, Taub et al.[65] documentaron 7 casos de utilización exitosa de ECMO en angioplastias de alto riesgo. La incidencia de hematoma complicado fue elevada (6 pacientes, de los que 4 requirieron transfusión); destaca como complicación un hematoma retroperitoneal que provocó el fallecimiento del paciente.

Para analizar el empleo del ECMO en la ICP de alto riesgo, Tomasello et al.[69] publicaron su experiencia en un estudio prospectivo que incluyó 12 pacientes con EC compleja, de alto riesgo para revascularización quirúrgica, sin *shock* cardiogénico ni parada cardiaca, con implante de un ECMO veno-arterial antes de la ICP. Todos los enfermos toleraron el procedimiento, con solo una complicación del acceso vascular (un hematoma que no precisó transfusión). A los 6 meses de seguimiento no se habían producido eventos de mortalidad ni IAM, lo que sugiere que el ECMO puede ser una alternativa segura en este contexto.

BCIAo frente a otros DAVI en la ICP

Varios ensayos clínicos han comparado directamente el BCIAo con otros DAVI. En el estudio PROTECT II[11] se comparó el dispositivo Impella 2.5 con el BCIAo en la ICP de alto riesgo. Se trata de un estudio multicéntrico prospectivo con 452 pacientes que iban a someterse a ICP de alto riesgo (definida como enfermedad del TCI y fracción de eyección del ventrículo izquierdo < 35%, o enfermedad multivaso con fracción de eyección del ventrículo izquierdo < 30%) y fueron aleatorizados para recibir soporte circulatorio con Impella 2.5 o con BCIAo durante el procedimiento. Se excluyó a los pacientes con IAM reciente. El objetivo primario a los 30 días fue un combinado de eventos cardiovasculares mayores y mortalidad. El Impella 2.5 proporcionó un mejor soporte hemodinámico que el BCIAo, sin diferencias estadísticamente significativas en el objetivo primario: 35,1% en el grupo con Impella 2.5 y 40,1% en el grupo con BCIAo (p = 0,227).

Patel et al.[70] realizaron un estudio transversal en el periodo 2008-2012 que analizó pacientes sometidos a ICP que recibieron asistencia circulatoria con BCIAo o con otros DAVI (Impella, TandemHeart o combinación de BCIAo y DAVI). Se registraron 18.094 procedimientos (93% con BCIAo, 6% con Impella o TandemHeart, y 1% con BCIAo y DAVI). En primer lugar, destaca que los enfermos asistidos con DAVI eran de mayor edad y presentaban más comorbilidad (hipertensión arterial, diabetes mellitus, insuficiencia renal, enfermedad pulmonar) que los enfermos asistidos con BCIAo. La mortalidad global fue del 19,8% (20,1% con BCIAo, 12% con DAVI y 41% con la combinación de BCIAo y DAVI) y la tasa total de complicaciones fue del 35,5% (36% con BCIAo, 26% con DAVI y 52% con la combinación de BCIAo y DAVI). El empleo del BCIAo se asoció a una mayor incidencia de complicaciones cardiacas (9 frente a 4%) y respiratorias (19 frente a 11%), mientras que el empleo de otros DAVI implicó una mayor tasa de complicaciones vasculares (8,6 frente a 5,5%). Se realizó un análisis de subgrupos en función de la presencia o no de *shock* cardiogénico o IAM, y la principal conclusión fue que el empleo de DAVI fue un factor predictor de menor tasa de complicaciones y de baja mortalidad únicamente en el grupo de pacientes sin IAM ni *shock* cardiogénico, en comparación con el BCIAo.

Khera et al.[71] realizaron un estudio similar al previo en el periodo 2004-2012, pero excluyeron a los enfermos que recibieron soporte con ambos dispositivos (combinación de BCIAo y otros DAVI). Un total de 26.556 pacientes se sometieron a ICP de alto riesgo bajo soporte con BCIAo (96%) o DAVI (4%). De los que recibieron soporte con DAVI, el 7% presentaban *shock* cardiogénico y el 2,2% tenían IAM. De manera similar al trabajo anterior, los autores hallaron que los pacientes que recibieron asistencia con DAVI eran de mayor edad y con más comorbilidad, pero con menor tasa de IAM, *shock* cardiogénico y parada cardiorrespiratoria que el grupo de pacientes que recibió BCIAo; no hubo diferencias significativas en la mortalidad total intrahospitalaria.

El ensayo IMPRESS[72], publicado en octubre de 2016, aleatorizó a 48 pacientes ingresados por síndrome coronario agudo con elevación del segmento ST y *shock* cardiogénico secundario para recibir asistencia con Impella CP o con BCIAo en la ICP primaria de alto riesgo; fue el primer trabajo de estas características. En este estudio no se encontraron diferencias en el objetivo primario de mortalidad y eventos cardiovasculares a los 30 días (mortalidad del 46% en el grupo de Impella CP frente al 50% en el grupo de BCIAo; p = 0,92), así como tampoco en la mortalidad por todas las causas a los 6 meses (50% en ambos grupos), pero destaca una mayor tasa de complicaciones vasculares en el grupo que recibió asistencia con Impella CP (sangrado mayor: 33 frente a 8%), debido al mayor calibre de la cánula empleada por este dispositivo (14 frente a 7,5 Fr).

Resultan interesantes, asimismo, los resultados del trabajo publicado por Koen et al.[73] en 2019. Se trata de un estudio retrospectivo, unicéntrico, en el que se analizaron la evolución y el pronóstico de los pacientes sometidos a ICP de alto riesgo en el periodo 2011-2018 en función de si recibieron soporte circulatorio mecánico o no. Se definió como objetivo primario un combinado de mortalidad periprocedimiento (< 24 h), parada cardiaca, necesidad de fármacos vasoactivos, necesidad de soporte circulatorio de rescate, intubación endotraqueal e isquemia periférica. Se incluyeron 198 pacientes sometidos a ICP de alto riesgo, de los cuales 69 (35%) se beneficiaron de soporte con DAVI: 18 con Impella CP, 25 con HeartMate PHP y 26 con Pulsecath iVAC 2L (PulseCath BV, Países Bajos; dispositivo transfemoral pulsátil que proporciona un gasto cardiaco de hasta 2 l/min). En el estudio destaca una incidencia del objetivo primario del 20% en el grupo de pacientes sin soporte circulatorio frente al 9% en el grupo que recibió soporte circulatorio periprocedimiento.

Amin et al.[74] han publicado un trabajo retrospectivo que incluye 48.306 pacientes sometidos a ICP de alto riesgo con soporte circulatorio (43.524 con BCIAo y 4.782 con Impella). Este estudio se desarrolló a lo largo de 13 años (2004- 2016) en 432 hospitales de los Estados Unidos. Se definió una era pre-Impella hasta 2007 (el dispositivo Impella 2.5 fue aprobado por la *Food and Drug Administration* para su empleo en la ICP de alto riesgo en 2008) y se observó que el empleo de Impella fue aumentando exponencialmente hasta 2016. En el grupo de pacientes con Impella, los autores observaron un incremento de los eventos adversos en forma de mortalidad, fenómenos de sangrado y accidentes cerebrovasculares, sin tratarse de enfermos en una situación clínica más crítica que el grupo de pacientes que recibió BCIAo.

A raíz de estos hallazgos, surge una interesante discusión. A pesar del tamaño muestral, existen diferentes factores que pueden explicar tales resultados, que parecen insuficientes para dejar de recomendar el empleo del dispositivo en pacientes sometidos a ICP de alto riesgo. En primer lugar, se trata de un trabajo retrospectivo, y con diferencias sustanciales en la experiencia y el volumen de casos de cada centro. Asimismo, el empleo de nuevos antiagregantes plaquetarios, significativamente mayor a partir de 2009, podría justificar, en parte, el aumento de los fenómenos de sangrado.

Por otro lado, los autores no mencionan las características de la anatomía coronaria de los pacientes de forma detallada (solo se describe una mayor prevalencia de enfermedad multivaso, lesiones en bifurcaciones y oclusiones crónicas en el grupo con Impella), las tasas de éxito de la ICP ni la tolerancia clínica y hemodinámica del paciente al procedimiento, objetivo primordial del empleo de DAVI en este contexto, ni esclarecen las causas de la mortalidad

observada. Los autores describen que los pacientes con soporte con Impella no se encontraban en una situación más crítica, ya que la incidencia de *shock* cardiogénico y la necesidad de ventilación mecánica invasiva fue menor que en los pacientes en los que se empleó BCIAo. Sin embargo, revisando con detalle los resultados, llama la atención que en el grupo con Impella había una mayor prevalencia de insuficiencia cardiaca previa, enfermedad pulmonar obstructiva crónica e insuficiencia renal crónica, comorbilidad que podría justificar los resultados. Además, hay que destacar que la estancia media, tanto en las unidades de cuidados intensivos como hospitalaria, fue menor en el grupo en que se empleó Impella como DAVI.

Por todo ello, considerando las mencionadas limitaciones, a pesar del importante tamaño muestral de este estudio y sus llamativos resultados, existen algunos factores de confusión asociados, por lo que parece aventurado dejar de recomendar totalmente los dispositivos tipo Impella en el contexto de la ICP de alto riesgo.

Fallo ventricular derecho en pacientes portadores de DAVI. Dispositivos de soporte derecho

De forma general, el fallo del ventrículo derecho (VD) ocurre aproximadamente en el 20-50% de los pacientes tras el implante de un DAVI[75]. Sin embargo, en la literatura no son uniformes los criterios para definir el fracaso del VD (tabla 2). Su patogenia es multifactorial. La descarga del ventrículo izquierdo llevada a cabo por los DAVI induce una pérdida de la contribución de la contracción septal a la función derecha (la contracción del septo supone el 60% de la fuerza contráctil del VD)[76].

Por la importante morbimortalidad asociada, es fundamental una adecuada selección de los pacientes candidatos a DAVI. Existen algunos factores predictores de fracaso del VD[77]:

- Presión de la aurícula derecha previa al implante > 20 mmHg.
- Gradiente transpulmonar previo al implante > 16 mmHg.
- Descenso abrupto (> 10 mmHg) de la presión arterial pulmonar tras el implante.
- Ratio presión venosa central/presión de enclavamiento pulmonar > 0,63.
- Insuficiencia tricúspide de grado > III antes del implante.
- Ratio eje corto/eje largo del VD > 0,6.
- Necesidad de soporte circulatorio antes del implante de DAVI.
- Hipertransaminasemia, hiperbilirrubinemia o deterioro de la función renal.
- Necesidad de ventilación mecánica invasiva antes del implante.
- Deformación global longitudinal de la pared libre del VD < –9,6%.

En cuanto al manejo del fallo del VD, se centra principalmente en su prevención. Seleccionar de manera correcta a los enfermos candidatos a DAVI es una labor capital, así como también lo es optimizar su situación de precarga y poscarga del VD, tratando de reducir la presión venosa central. Como medidas generales, es fundamental realizar profilaxis antiinfecciosa, evitar las arritmias cardiacas y programar una ventilación mecánica protectora hacia el VD (con baja presión positiva teleespiratoria). La dobutamina, la adrenalina y la milrinona son los principales agentes inotrópicos empleados en el fallo del VD tras el implante de un DAVI, y pueden asociarse a agentes reductores de la presión arterial pulmonar.

Tabla 2. Criterios definitorios de fallo del ventrículo derecho tras el implante de un dispositivo de asistencia ventricular izquierda

Soporte posoperatorio con inotrópicos durante más de 14 días
Empleo de óxido nítrico inhalado durante más de 48 horas
Necesidad de tratamiento inotrópico al alta hospitalaria
Asistencia circulatoria derecha
Dos o más de los siguientes parámetros hemodinámicos:
Presión arterial media < 55 mmHg
Presión venosa central > 16 mmHg
Saturación venosa mixta < 55%
Índice cardiaco (flujo proporcionado por DAVI) < 20 l/min/m^2
Puntuación de soporte inotrópico > 20 U

DAVI: dispositivo de asistencia ventricular izquierda.

Los dispositivos de asistencia circulatoria también tienen un papel en este contexto clínico. El ECMO veno-arterial, ya comentado en el presente documento, suple la función del VD. Dentro del grupo de los dispositivos Impella, recientemente se ha introducido el modelo Impella RP, con una única cánula de 22 Fr, que aspira sangre de la vena cava inferior, la eyecta hacia la arteria pulmonar y proporciona un flujo de 4 l/min, con resultados prometedores en el estudio RECOVER RIGHT[78], en el que se incluyeron 30 pacientes con fallo agudo del VD (tras el implante de un DAVI y como consecuencia de un IAM con afectación derecha).

Impacto económico del empleo de DAVI

La huella económica de los progresos técnicos en el abordaje percutáneo de la patología cardiovascular está creciendo. Un análisis de los costes que implicarían los cuidados prestados en el estudio PROTECT II muestra que los gastos relativos a la hospitalización fueron mayores en el grupo que recibió asistencia con el dispositivo Impella que en el grupo con BCIAo (47.667 frente a 33.684 USD), diferencia que no se explica únicamente por los costes del dispositivo[79]. En contraposición, los costes debidos a la duración de la estancia y los reingresos fueron menores en el grupo de pacientes tratados con Impella 2.5 (11.007 frente a 21.834 USD).

CONCLUSIONES

El futuro aportará luz acerca del verdadero papel de los DAVI en el laboratorio de hemodinámica. Todos estos dispositivos se emplean con el objetivo de mejorar el gasto cardiaco, la presión arterial media y la perfusión coronaria, reduciendo la presión capilar pulmonar en pacientes con una reserva cardiaca disminuida.

A pesar de los resultados controvertidos de los diferentes estudios, registros y ensayos clínicos, el empleo de los DAVI está aumentando en la ICP de alto riesgo y permiten conservar la estabilidad hemodinámica durante el procedimiento.

FINANCIACIÓN

Los autores declaran la ausencia de fuentes de financiación para la realización del presente trabajo.

CONFLICTO DE INTERESES

Los autores declaran la ausencia de conflictos de intereses.

BIBLIOGRAFÍA

1. Mozaffarian D, Benjamin EJ, Go AS, et al. Heart disease and stroke statistics--2015 update: a report from the American Heart Association. *Circulation*. 2015;131:e29-322.
2. Pulido JN, Park SJ, Rihal CS. Percutaneous left ventricular assist devices: clinical uses, future applications, and anesthetic considerations. *J Cardiothorac Vasc Anesth*. 2010;24:478-486.
3. O'Gara PT, Kushner FG, Ascheim DD, et al. 2013 ACCF/AHA guideline for the management of ST-elevation myocardial infarction: a report of the American College of Cardiology Foundation/American Heart Association Task Force on Practice Guidelines. *Circulation*. 2013;127:e362-425.
4. Levine GN, Bates ER, Blankenship JC, et al. 2015 ACC/AHA/SCAI Focused Update on Primary Percutaneous Coronary Intervention for Patients With ST-Elevation Myocardial Infarction: An Update of the 2011 ACCF/AHA/SCAI Guideline for Percutaneous Coronary Intervention and the 2013 ACCF/AHA Guideline for the Management of ST-Elevation Myocardial Infarction. *J Am Coll Cardiol*. 2016;67:1235-1250.
5. Epstein AJ, Polsky D, Yang F, Yang L, Groeneveld PW. Coronary revascularization trends in the United States, 2001-2008. *JAMA*. 2011;305:1769-1776.
6. Rihal CS, Naidu SS, Givertz MM, et al. 2015 SCAI/ACC/HFSA/STS Clinical Expert Consensus Statement on the Use of Percutaneous Mechanical Circulatory Support Devices in Cardiovascular Care: Endorsed by the American Heart Assocation, the Cardiological Society of India, and Sociedad Latino Americana de Cardiologia Intervencion; Affirmation of Value by the Canadian Association of Interventional Cardiology-Association Canadienne de Cardiologie d'Intervention. *J Am Coll Cardiol*. 2015;65:e7-e26.
7. Sakakura K, Ako J, Wada H, Kubo N, Momomura S. ACC/AHA classification of coronary lesions reflects medical resource use in current percutaneous coronary interventions. *Catheter Cardiovasc Interv*. 2012;80:370-376.
8. Krone RJ, Shaw RE, Klein LW, et al. Evaluation of the American College of Cardiology/American Heart Association and the Society for Coronary Angiography and Interventions lesion classification system in the current "stent era" of coronary interventions (from the ACC-National Cardiovascular Data Registry). *Am J Cardiol*. 2003;92:389-394.
9. Hartzler GO, Rutherford BD, McConahay DR, Johnson WL, Giorgi LV. "High-risk" percutaneous transluminal coronary angioplasty. *Am J Cardiol*. 1988;61:33G-37G.
10. Bass TA. High-Risk Percutaneous Coronary Interventions in Modern Day Clinical Practice: Current Concepts and Challenges. *Circ Cardiovasc Interv*. 2015;8:e003405.
11. O'Neill WW, Kleiman NS, Moses J, et al. A prospective, randomized clinical trial of hemodynamic support with Impella 2.5 versus intra-aortic balloon pump in patients undergoing high-risk percutaneous coronary intervention: the PROTECT II study. *Circulation*. 2012;126:1717-1727.
12. Teirstein PS, Vogel RA, Dorros G, et al. Prophylactic versus standby cardiopulmonary support for high risk percutaneous transluminal coronary angioplasty. *J Am Coll Cardiol*. 1993;21:590-596.
13. Carnendran L, Abboud R, Sleeper LA, et al. Trends in cardiogenic shock: report from the SHOCK Study. The SHould we emergently revascularize Occluded Coronaries for cardiogenic shocK? *Eur Heart J*. 2001;22:472-478.
14. Goldberg RJ, Gore JM, Alpert JS, et al. Cardiogenic shock after acute myocardial infarction. Incidence and mortality from a community-wide perspective, 1975 to 1988. *N Engl J Med*. 1991;325:1117-1122.
15. Hochman JS, Sleeper LA, Webb JG, et al. Early revascularization in acute myocardial infarction complicated by cardiogenic shock. SHOCK Investigators. Should We Emergently Revascularize Occluded Coronaries for Cardiogenic Shock. *N Engl J Med*. 1999;341:625-634.
16. Yip HK, Wu CJ, Chang HW, et al. Comparison of impact of primary percutaneous transluminal coronary angioplasty and primary stenting on short-term mortality in patients with cardiogenic shock and evaluation of prognostic determinants. *Am J Cardiol*. 2001;87:1184-1188.
17. Stretch R, Sauer CM, Yuh DD, Bonde P. National trends in the utilization of short-term mechanical circulatory support: incidence, outcomes, and cost analysis. *J Am Coll Cardiol*. 2014;64:1407-1415.
18. Kern MJ, Aguirre F, Bach R, Donohue T, Siegel R, Segal J. Augmentation of coronary blood flow by intra-aortic balloon pumping in patients after coronary angioplasty. *Circulation*. 1993;87:500-511.
19. Fuchs RM, Brin KP, Brinker JA, Guzman PA, Heuser RR, Yin FC. Augmentation of regional coronary blood flow by intra-aortic balloon counterpulsation in patients with unstable angina. *Circulation*. 1983;68:117-123.
20. Bregman D, Kripke DC, Goetz RH. The effect of synchronous unidirectional intra-aortic balloon pumping on hemodynamics and coronary blood flow in cardiogenic shock. *Trans Am Soc Artif Intern Organs*. 1970;16:439-446.
21. Scheidt S, Wilner G, Mueller H, et al. Intra-aortic balloon counterpulsation in cardiogenic shock. Report of a co-operative clinical trial. *N Engl J Med*. 1973;288:979-984.
22. Williams DO, Korr KS, Gewirtz H, Most AS. The effect of intraaortic balloon counterpulsation on regional myocardial blood flow and oxygen consumption in the presence of coronary artery stenosis in patients with unstable angina. *Circulation*. 1982;66:593-597.
23. Windecker S, Kolh P, Alfonso F, et al. 2014 ESC/EACTS Guidelines on myocardial revascularization: The Task Force on Myocardial Revascularization of the European Society of Cardiology (ESC) and the European Association for Cardio-Thoracic Surgery (EACTS). Developed with the special contribution of the European Association of Percutaneous Cardiovascular Interventions (EAPCI). *Eur Heart J*. 2014;35:2541-2619.
24. Thiele H, Schuler G, Neumann FJ, et al. Intraaortic balloon counterpulsation in acute myocardial infarction complicated by cardiogenic shock: design and rationale of the Intraaortic Balloon Pump in Cardiogenic Shock II (IABP-SHOCK II) trial. *Am Heart J*. 2012;163:938-945.
25. Prondzinsky R, Lemm H, Swyter M, et al. Intra-aortic balloon counterpulsation in patients with acute myocardial infarction complicated by cardiogenic shock: the prospective, randomized IABP SHOCK Trial for attenuation of multiorgan dysfunction syndrome. *Crit Care Med*. 2010;38:152-160.
26. Thiele H, Zeymer U, Neumann FJ, et al. Intra-aortic balloon counterpulsation in acute myocardial infarction complicated by cardiogenic shock (IABP-SHOCK II): final 12 month results of a randomised, open-label trial. *Lancet*. 2013;382:1638-1645.
27. Zangrillo A, Pappalardo F, Dossi R, et al. Preoperative intra-aortic balloon pump to reduce mortality in coronary artery bypass graft: a meta-analysis of randomized controlled trials. *Crit Care*. 2015;19:10.
28. Ranucci M, Castelvecchio S, Biondi A, et al.; Surgical and Clinical Outcome Research (SCORE) Group. A randomized controlled trial of preoperative intra-aortic balloon pump in coronary patients with poor left ventricular function undergoing coronary artery bypass surgery. *Crit Care Med*. 2013;41:2476-2483.
29. Christenson JT, Badel P, Simonet F, Schmuziger M. Preoperative intraaortic balloon pump enhances cardiac performance and improves the outcome of redo CABG. *Ann Thorac Surg*. 1997;64:1237-1244.
30. Christenson JT, Simonet F, Schmuziger M. The effect of preoperative intra-aortic balloon pump support in high risk patients requiring myocardial revascularization. *J Cardiovasc Surg (Torino)*. 1997;38:397-402.
31. Lomivorotov VV, Cherniavskiy AM, Boboshko VA, Kornilov IA, Lomivorotov VN, Karaskov AM. Levosimendan vs. intra-aortic balloon pump in high-risk cardiac surgery. *Asian Cardiovasc Thorac Ann*. 2011;19:154-159.
32. Shi M, Huang J, Pang L, Wang Y. Preoperative insertion of an intra-aortic balloon pump improved the prognosis of high-risk patients undergoing off-pump coronary artery bypass grafting. *J Int Med Res*. 2011;39:1163-1168.
33. Ahmad Y, Sen S, Shun-Shin MJ, et al. Intra-aortic Balloon Pump Therapy for Acute Myocardial Infarction: A Meta-analysis. *JAMA Intern Med*. 2015;175:931-939.
34. Kantrowitz A, Tjonneland S, Freed PS, Phillips SJ, Butner AN, Sherman JL, Jr. Initial clinical experience with intraaortic balloon pumping in cardiogenic shock. *JAMA*. 1968;203:113-118.
35. Szatmary LJ, Marco J. Haemodynamic and antiischaemic protective effects of intra-aortic balloon counterpulsation in high risk coronary heart patients undergoing percutaneous transluminal coronary angioplasty. *Cor Vasa*. 1987;29:183-191.
36. Brodie BR, Stuckey TD, Hansen C, Muncy D. Intra-aortic balloon counterpulsation before primary percutaneous transluminal coronary angioplasty reduces catheterization laboratory events in high-risk patients with acute myocardial infarction. *Am J Cardiol*. 1999;84:18-23.

37. Briguori C, Sarais C, Pagnotta P, et al. Elective versus provisional intra-aortic balloon pumping in high-risk percutaneous transluminal coronary angioplasty. *Am Heart J*. 2003;145:700-707.
38. Mishra S, Chu WW, Torguson R, et al. Role of prophylactic intra-aortic balloon pump in high-risk patients undergoing percutaneous coronary intervention. *Am J Cardiol*. 2006;98:608-612.
39. Perera D, Stables R, Thomas M, et al. Elective intra-aortic balloon counterpulsation during high-risk percutaneous coronary intervention: a randomized controlled trial. *JAMA*. 2010;304:867-74.
40. Sandhu A, McCoy LA, Negi SI, et al. Use of mechanical circulatory support in patients undergoing percutaneous coronary intervention: insights from the National Cardiovascular Data Registry. *Circulation*. 2015;132: 1243-1251.
41. Khera R, Cram P, Lu X, et al. Trends in the use of percutaneous ventricular assist devices: analysis of national inpatient sample data, 2007 through 2012. *JAMA Intern Med*. 2015;175:941-950.
42. Thiele H, Sick P, Boudriot E, et al. Randomized comparison of intra-aortic balloon support with a percutaneous left ventricular assist device in patients with revascularized acute myocardial infarction complicated by cardiogenic shock. *Eur Heart J*. 2005;26:1276-1283.
43. Thiele H, Lauer B, Hambrecht R, Boudriot E, Cohen HA, Schuler G. Reversal of cardiogenic shock by percutaneous left atrial-to-femoral arterial bypass assistance. *Circulation*. 2001;104:2917-2922.
44. Burkhoff D, Cohen H, Brunckhorst C, O'Neill WW. A randomized multicenter clinical study to evaluate the safety and efficacy of the TandemHeart percutaneous ventricular assist device versus conventional therapy with intraaortic balloon pumping for treatment of cardiogenic shock. *Am Heart J*. 2006;152:469.e1-8.
45. Vranckx P, Foley DP, de Feijter PJ, Vos J, Smits P, Serruys PW. Clinical introduction of the Tandemheart, a percutaneous left ventricular assist device, for circulatory support during high-risk percutaneous coronary intervention. *Int J Cardiovasc Intervent*. 2003;5:35-39.
46. Vranckx P, Schultz CJ, Valgimigli M, et al. Assisted circulation using the TandemHeart during very high-risk PCI of the unprotected left main coronary artery in patients declined for CABG. *Catheter Cardiovasc Interv*. 2009;74:302-310.
47. Valgimigli M, van Mieghem CA, Ong AT, et al. Short- and long-term clinical outcome after drug-eluting stent implantation for the percutaneous treatment of left main coronary artery disease: insights from the Rapamycin-Eluting and Taxus Stent Evaluated At Rotterdam Cardiology Hospital registries (RESEARCH and T-SEARCH). *Circulation*. 2005;111:1383-1389.
48. Kar B, Butkevich A, Civitello AB, et al. Hemodynamic support with a percutaneous left ventricular assist device during stenting of an unprotected left main coronary artery. *Tex Heart Inst J*. 2004;31:84-86.
49. Aragon J, Lee MS, Kar S, Makkar RR. Percutaneous left ventricular assist device: "TandemHeart" for high-risk coronary intervention. *Catheter Cardiovasc Interv*. 2005;65:346-352.
50. Alli OO, Singh IM, Holmes DR, Jr., Pulido JN, Park SJ, Rihal CS. Percutaneous left ventricular assist device with TandemHeart for high-risk percutaneous coronary intervention: the Mayo Clinic experience. *Catheter Cardiovasc Interv*. 2012;80:728-734.
51. Nascimbene A, Loyalka P, Gregoric ID, Kar B. Percutaneous coronary intervention with the TandemHeart percutaneous left ventricular assist device support: Six years of experience and outcomes. *Catheter Cardiovasc Interv*. 2016;87:1101-1110.
52. Seyfarth M, Sibbing D, Bauer I, et al. A randomized clinical trial to evaluate the safety and efficacy of a percutaneous left ventricular assist device versus intra-aortic balloon pumping for treatment of cardiogenic shock caused by myocardial infarction. *J Am Coll Cardiol*. 2008;52:1584-1588.
53. Lauten A, Engstrom AE, Jung C, et al. Percutaneous left-ventricular support with the Impella-2.5-assist device in acute cardiogenic shock: results of the Impella-EUROSHOCK-registry. *Circ Heart Fail*. 2013;6:23-30.
54. Henriques JP, Remmelink M, Baan J, Jr., et al. Safety and feasibility of elective high-risk percutaneous coronary intervention procedures with left ventricular support of the Impella Recover LP 2.5. *Am J Cardiol*. 2006;97: 990-992.
55. Sjauw KD, Konorza T, Erbel R, et al. Supported high-risk percutaneous coronary intervention with the Impella 2.5 device the Europella registry. *J Am Coll Cardiol*. 2009;54:2430-2434.
56. Maini B, Naidu SS, Mulukutla S, et al. Real-world use of the Impella 2.5 circulatory support system in complex high-risk percutaneous coronary intervention: the USpella Registry. *Catheter Cardiovasc Interv*. 2012;80: 717-725.
57. Algin A, Tonino CM. TCT-187. 30-day survival in patients with cardiogenic shock: Impella 2.5 versus Impella 4.0. *J Am Coll Cardiol*. 2015;66:B70.
58. Dudek D. Temporary Cardiac Support During High-Risk PCI: HeartMate PHP and the SHIELD I Study. En: 27th Annual Transcatheter Cardiovascular Therapeutics; 2015 Oct 14; San Francisco, United States. Disponible en: https://www.tctmd.com/slide/temporary-cardiac-support-during-high-risk-pci-heartmate-php-and-shield-i-study. Consultado 20 Abr 2020.
59. Bartlett RH, Gazzaniga AB, Jefferies MR, Huxtable RF, Haiduc NJ, Fong SW. Extracorporeal membrane oxygenation (ECMO) cardiopulmonary support in infancy. *Trans Am Soc Artif Intern Organs*. 1976;22:80-93.
60. Bartlett RH, Andrews AF, Toomasian JM, Haiduc NJ, Gazzaniga AB. Extracorporeal membrane oxygenation for newborn respiratory failure: forty-five cases. *Surgery*. 1982;92:425-433.
61. Anderson H, 3rd, Steimle C, Shapiro M, et al. Extracorporeal life support for adult cardiorespiratory failure. *Surgery*. 1993;114:161-172.
62. Kawashima D, Gojo S, Nishimura T, et al. Left ventricular mechanical support with Impella provides more ventricular unloading in heart failure than extracorporeal membrane oxygenation. *ASAIO J*. 2011;57:169-176.
63. Koeckert MS, Jorde UP, Naka Y, Moses JW, Takayama H. Impella LP 2.5 for left ventricular unloading during venoarterial extracorporeal membrane oxygenation support. *J Card Surg*. 2011;26:666-668.
64. Sauer CM, Yuh DD, Bonde P. Extracorporeal membrane oxygenation use has increased by 433% in adults in the United States from 2006 to 2011. *ASAIO J*. 2015;61:31-36.
65. Taub JO, L'Hommedieu BD, Raithel SC, et al. Extracorporeal membrane oxygenation for percutaneous coronary angioplasty in high risk patients. *ASAIO Trans*. 1989;35:664-666.
66. Ricciardi MJ, Moscucci M, Knight BP, Zivin A, Bartlett RH, Bates ER. Emergency extracorporeal membrane oxygenation (ECMO)-supported percutaneous coronary interventions in the fibrillating heart. *Catheter Cardiovasc Interv*. 1999;48:402-405.
67. Shammas NW, Roberts S, Early G. Extracorporeal membrane oxygenation for unprotected left main stenting in a patient with totally occluded right coronary artery and severe left ventricular dysfunction. *J Invasive Cardiol*. 2002;14:756-759.
68. Sheu JJ, Tsai TH, Lee FY, et al. Early extracorporeal membrane oxygenator-assisted primary percutaneous coronary intervention improved 30-day clinical outcomes in patients with ST-segment elevation myocardial infarction complicated with profound cardiogenic shock. *Crit Care Med*. 2010;38: 1810-1817.
69. Tomasello SD, Boukhris M, Ganyukov V, et al. Outcome of extracorporeal membrane oxygenation support for complex high-risk elective percutaneous coronary interventions: A single-center experience. *Heart Lung*. 2015; 44:309-313.
70. Myat A, Patel N, Tehrani S, Banning AP, Redwood SR, Bhatt DL. Percutaneous circulatory assist devices for high-risk coronary intervention. *JACC Cardiovasc Interv*. 2015;8:229-244.
71. Khera R, Cram P, Vaughan-Sarrazin M, Horwitz PA, Girotra S. Use of Mechanical Circulatory Support in Percutaneous Coronary Intervention in the United States. *Am J Cardiol*. 2016;117:10-16.
72. Ouweneel DM, Eriksen E, Sjauw KD, et al. Impella CP versus Intra-aortic balloon pump in acute myocardial infarction complicated by cardiogenic shock. The IMPRESS trial. *J Am Coll Cardiol*. 2017;69:278-287.
73. Ameloot K, Bastos MB, Daemen J, et al. New-generation mechanical circulatory support during high-risk PCI: a cross-sectional analysis. *EuroIntervention*. 2019; 15:427-433.
74. Amin AP, Spertus JA, Curtis JP, et al. The Evolving Landscape of Impella Use in the United States Among Patients Undergoing Percutaneous Coronary Intervention with Mechanical Circulatory Support. *Circulation*. 2020; 141:273-284.
75. Gregory D, Scotti DJ, de Lissovoy G, et al. A value-based analysis of hemodynamic support strategies for high-risk heart failure patients undergoing a percutaneous coronary intervention. *Am Health Drug Benefits*. 2013;6:88-99.
76. Kaul TK, Fields BL. Postoperative acute refractory right ventricular failure: Incidence, pathogenesis, management and prognosis. *Cardiovasc Surg*. 2000; 8:1-9.
77. Cordtz J, Nilsson JC, Hansen PB, et al. Right ventricular failure after implantation of a continuous-flow left ventricular assist device: Early haemodynamic predictors. *Eur J Cardiothorac Surg*. 2014;45:847-853.
78. Anderson MB, Goldstein J, Milano C, et al. Benefits of a novel percutaneous ventricular assist device for right heart failure: The prospective RECOVER RIGHT study of the Impella RP device. *J Heart Lung Transplant*. 2015;34:1549-1560.
79. Roos JB, Doshi SN, Konorza T, et al. The cost-effectiveness of a new percutaneous ventricular assist device for high-risk PCI patients: mid-stage evaluation from the European perspective. *J Med Econ*. 2013;16:381-390.

A debate: Ecografía intravascular y tomografía de coherencia óptica en la revascularización percutánea. Perspectiva del experto en IVUS

Debate: Intravascular ultrasound and optical coherence tomography in percutaneous revascularization. The IVUS expert perspective

Íñigo Lozano*

Servicio de Cardiología, Hospital de Cabueñes, Gijón, Asturias, España

VÉASE CONTENIDO RELACIONADO:
https://doi.org/10.24875/RECIC.M20000139

Pregunta: ¿Cree que existen suficientes evidencias para indicar el uso de imagen intravascular durante el intervencionismo coronario percutáneo?

Respuesta: La introducción de la angiografía intracoronaria supuso un avance sin precedentes en el tratamiento de la cardiopatía isquémica. Sin embargo, desde su inicio se hicieron evidentes las limitaciones que tiene esta técnica. La aparición de la ecografía intravascular (IVUS) hace ya 30 años, y posteriormente de la tomografía de coherencia óptica (OCT), ha aportado ventajas importantes tanto en el diagnóstico como en el intervencionismo coronario. Si bien los estudios individuales que han comparado la IVUS con la angiografía han mostrado resultados variables, varios metanálisis[1] refuerzan el uso de la primera. Por otra parte, aunque el recorrido de la OCT es mucho más corto y, en consecuencia, el soporte de evidencia científica es menor, su excelente calidad de imagen la ha convertido en la técnica de elección en la caracterización de placas complejas, la detección de complicaciones durante el procedimiento y la evaluación del implante de *stent,* tanto en la práctica clínica como en estudios clínicos.

P.: ¿Para qué contextos anatómicos o clínicos existen más evidencias?

R.: Ambas técnicas de imagen han demostrado su mejor costeeficacia en lesiones complejas. En este contexto, ambas proporcionan información muy valiosa en lesiones calcificadas. Dicho esto, cada una tiene un perfil específico, con diferencias importantes entre ellas.

La enfermedad del tronco es la localización en que la IVUS ha demostrado más beneficio derivado de su uso para guiar el procedimiento, aunque también en lesiones largas y en la oclusión total crónica. Por otra parte, la eficacia de la IVUS en pacientes con enfermedades como diabetes o síndrome coronario agudo ha quedado demostrada en estudios previos.

La excelente calidad de imagen de la OCT la hace muy atractiva especialmente en tres contextos. En primer lugar, en aquellos casos de síndrome coronario agudo en los que la angiografía puede mostrar estenosis no claramente culpables, la OCT puede detectar la presencia de disecciones, placas erosionadas o rotas, pequeños trombos o hematomas de pared. El segundo escenario es la reestenosis en el interior del *stent,* en la que puede identificar los mecanismos subyacentes, como la infraexpansión, la hiperplasia y la neoaterosclerosis. Finalmente, es la técnica de elección cuando queremos estudiar la endotelización del *stent,* aspecto muy importante cuando pueda tener relevancia para decidir la continuidad o no de la terapia antiagregante y, sobre todo, en el contexto de estudios clínicos.

P.: ¿Es equivalente el nivel de evidencia para la IVUS y la OCT?

R.: Hasta la fecha, y en parte por el considerable mayor recorrido temporal de la IVUS, su evidencia científica es más sólida, pues la OCT ha sido comparada con menos frecuencia con la angiografía y solo se ha comparado con la IVUS en un ensayo clínico[2]. Como consecuencia, las guías de práctica clínica[3] reflejan la evidencia actual en las siguientes recomendaciones y niveles de evidencia:

– IVUS en casos seleccionados para optimizar el implante de *stent:* IIa B.

* **Autor para correspondencia:** Servicio de Cardiología, Hospital de Cabueñes, Avda. Los Prados 395, 33203 Gijón, Asturias, España
Correo electrónico: inigo.lozano@gmail.com (I. Lozano).

Online: 05-08-2020.
Full English text available from: www.recintervcardiol.org/en.
https://doi.org/10.24875/RECIC.M20000147
2604-7306 / © 2020 Sociedad Española de Cardiología. Publicado por Permanyer Publications. Este es un artículo *open access* bajo la licencia CC BY-NC-ND 4.0.

– IVUS para determinar la gravedad y optimizar el implante de *stent* en enfermedad de tronco no protegido: IIa B.

– IVUS u OCT para investigar el mecanismo del fallo del *stent*: IIa C.

– OCT en casos seleccionados para optimizar el implante de *stent*: IIb C.

P.: ¿Qué ventajas destacaría de la IVUS sobre la OCT en el intervencionismo coronario percutáneo?

R.: Aunque la IVUS tiene una resolución 10 veces menor que la OCT, y por ello peor calidad de imagen, posee algunas ventajas sobre esta. La primera es que tiene más capacidad de penetración en los tejidos blandos (5-6 frente a 1-2 mm de la OCT) y detecta el espesor completo del vaso, lo cual supone una ventaja en el momento de elegir el diámetro del *stent* en relación con el tamaño del vaso. La segunda gran ventaja es que no requiere el lavado de la arteria para eliminar los hematíes, que dificultan enormemente la imagen por OCT. Por último, en determinados pacientes, en especial en aquellos con enfermedad del tronco, tanto la evidencia científica como la calidad de imagen, al no necesitar dicho lavado arterial, hacen de la IVUS la técnica de elección.

P.: ¿En qué casos sería preferible usar IVUS y en cuáles OCT?

R.: Existen características propias del paciente y de la lesión que aconsejan el uso concreto de cada una de estas técnicas. La IVUS es más adecuada en casos de:

– Enfermedad del tronco, especialmente proximal: la IVUS tiene mayor evidencia científica, hecho reflejado en las guías. Por otra parte, el lavado arterial con contraste en muchos casos no se consigue hacer de forma adecuada y entonces la calidad de imagen no es óptima con OCT.

– Unión aorto-ostial, tanto en la coronaria izquierda como en la derecha, pues, como ya hemos comentado, la OCT no proporciona la calidad de imagen adecuada.

– Insuficiencia renal o pacientes en los que sea importante limitar la cantidad de contraste: aunque se han descrito alternativas, como el uso de dextrano para dañar menos la función renal, en general todos estos agentes suponen una sobrecarga de volumen que, sobre todo en procedimientos complejos, es muy desaconsejable. Se estima que el uso de OCT supone entre 17 y 70 ml adicionales de contraste por caso.

En el resto de los escenarios, la mejor calidad de la OCT supone una ventaja muy notable, con lo que podemos decir que es la técnica de elección cuando no se dan las situaciones antes expuestas.

Existe un subgrupo de lesiones en las que la OCT está ganando especialmente adeptos, y son las bifurcaciones, que suponen alrededor de un 15 % del total del intervencionismo coronario. El uso de imagen intravascular es muy recomendable porque son lesiones con mayor tasa de trombosis y de reestenosis, y además esta última es difícil de tratar, por lo que se aconseja un nivel máximo de excelencia en su resultado, que puede ser en gran medida optimizado con el uso de técnicas de imagen, sobre todo de OCT. Dicho esto, hay que tener siempre en cuenta la limitación que puede suponer el uso de contraste adicional al final de un caso complejo, por lo que la IVUS, aunque tenga peor calidad de imagen que la OCT, en ocasiones puede sustituirla. Los recientes avances en los nuevos diseños de catéteres de IVUS, que proporcionan mayor resolución, son una alternativa que hay que tener en cuenta cuando sea problemático el uso de OCT.

P.: ¿Qué estudios son necesarios para afianzar el papel de estas técnicas en las intervenciones coronarias percutáneas?

R.: Siendo el tronco la localización en la que se puede sacar más rendimiento a la IVUS, y teniendo en cuenta la actual recomendación IIa con nivel de evidencia B, sería muy interesante contar con estudios que facilitaran la progresión a recomendación de clase I. Estos estudios en la enfermedad de tronco también pueden ser muy interesantes por otra razón, y es que los resultados de los estudios EXCEL y NOBLE han supuesto un freno en el desarrollo de la evidencia de la revascularización percutánea en estos pacientes y debe plantearse «algo nuevo» si se quiere demostrar un beneficio adicional que permita un incremento en los niveles de recomendación y de evidencia. Ejemplos de estos estudios en situación de inicio próximo son (ClinicalTrials.gov):

– OPTIMAL NCT04111770: estudio aleatorizado, controlado, multicéntrico e internacional, en el que 800 pacientes serán aleatorizados 1:1 a revascularización percutánea guiada por IVUS o solo por angiografía. Los pacientes serán seguidos hasta 2 años después del procedimiento índice.

– INFINITE NCT04072003: estudio de diseño similar al anterior en 616 pacientes con enfermedad de tronco con bifurcación tipo Medina 1,1,1 o 0,1,1. En el grupo de angiografía los pacientes serán tratados con dos stents con la técnica de implante elegida por el operador, mientras que en el grupo de IVUS el tratamiento de la rama lateral quedará condicionado al área luminal por IVUS y en los casos con un área mayor de 4 mm2 no se implantará stent.

Por otra parte, la situación de la OCT es diferente. Es una técnica que ha evolucionado rápido gracias a su excelente calidad de imagen, pero el soporte científico que tiene es menor. Por ello, además de los estudios en los que esta técnica no es el objeto del estudio, sino la herramienta para demostrar el objetivo primario en subgrupos de pacientes (síndrome coronario agudo con o sin elevación del segmento ST y estudios centrados en los resultados de *stent*s concretos), interesa realizar ensayos clínicos con OCT cuyo objetivo primario sea mejorar los resultados clínicos para incrementar su nivel de recomendación en las guías. Ejemplo de este tipo de estudios es el ILUMIEN IV: OPTIMAL PCI NCT03507777, en el que 3.656 pacientes se aleatorizan 1:1 para comparar el resultado del implante del *stent* guiado solo con angiografía frente al guiado por OCT, con seguimiento a 2 años.

P.: ¿Qué avances técnicos son ya realidad o podrían serlo pronto para la IVUS?

R.: En los últimos años se han registrado las siguientes novedades en el campo de la IVUS, alguna todavía en fase de desarrollo:

– IVUS de alta definición: de 60 mHz, con mejor calidad de imagen que la IVUS convencional de 20 o 40 mHz, disponible ya para uso clínico.

– Corregistro de IVUS con angiografía: el sistema fusiona la información de la IVUS con la angiografía, de forma que es capaz de localizar en la arteria cada uno de los puntos evaluados con la IVUS. También está disponible para uso clínico.

- Transductor de IVUS de doble elemento: uno de 35 MHz que se utiliza para producir imágenes IVUS estándar y otro de 70 MHz para recibir las segundas señales armónicas inducidas por el ultrasonido de 35 MHz. Con ello se consigue evaluar simultáneamente la anatomía general con las imágenes de 35 MHz y la íntima, la media y la adventicia mediante las señales armónicas. Está todavía en fase preclínica.

- Sonda única híbrida con IVUS y OCT: sin duda es el proyecto más innovador y puede registrar imágenes de IVUS, OCT u OCT-IVUS dentro del mismo punto y con alta sensibilidad, con 50 mHz para la IVUS. También está todavía en fase preclínica.

BIBLIOGRAFÍA

1. Buccheri S, Franchina G, Romano S, et al. Clinical Outcomes Following Intravascular Imaging-Guided Versus Coronary Angiography-Guided Percutaneous Coronary Intervention With Stent Implantation: A Systematic Review and Bayesian Network Meta-Analysis of 31 Studies and 17,882 Patients. *JACC Cardiovasc Interv*. 2017;10:2488-2498.
2. Ali ZA, Maehara A, Genereux P, et al. Optical coherence tomography compared with intravascular ultrasound and with angiography to guide coronary stent implantation (ILUMIEN III: OPTIMIZE PCI): a randomised controlled trial. *Lancet*. 2016;388:2618-2628.
3. Neumann FJ, Sousa-Uva M, Ahlsson A, et al. 2018 ESC/EACTS Guidelines on myocardial revascularization. *Eur Heart J*. 2019;40:87-165.

A debate: Ecografía intravascular y tomografía de coherencia óptica en la revascularización percutánea. Perspectiva de la experta en OCT

Debate: Intravascular ultrasound and optical coherence tomography in percutaneous revascularization. The OCT expert perspective

Nieves Gonzalo*

Unidad de Cardiología Intervencionista, Hospital Clínico San Carlos, Instituto de Investigación Sanitaria San Carlos (IdISSC), Universidad Complutense de Madrid, Madrid, España

VÉASE CONTENIDO RELACIONADO:
https://doi.org/10.24875/RECIC.M20000147

Pregunta: ¿Cree que existen suficientes evidencias para indicar el uso de la imagen intravascular durante el intervencionismo coronario percutáneo?

Respuesta: En el momento actual existe suficiente evidencia sobre el beneficio que pueden aportar las técnicas de imagen intracoronaria durante el intervencionismo percutáneo, y las guías de práctica clínica recogen recomendaciones sobre su uso. La mayor parte de la evidencia se ha generado sobre el uso de estas técnicas para optimizar la angioplastia. En este sentido, las guías de revascularización de la Sociedad Europea de Cardiología de 2018 otorgan una recomendación de clase IIa y un nivel de evidencia B al uso de la ecografía intravascular (IVUS) y de la tomografía de coherencia óptica (OCT) para la optimización de las intervenciones coronarias percutáneas (ICP) en pacientes seleccionados[1]. Estas recomendaciones se basan, en el caso de la IVUS, en múltiples estudios y metanálisis que han comparado los resultados de la ICP guiada por angiografía y por IVUS, los cuales han demostrado una reducción de eventos (incluidos muerte, infarto o necesidad de nueva revascularización) con el uso de la imagen intravascular[2]. Las guías hacen una recomendación específica para el uso de IVUS en la angioplastia del tronco coronario izquierdo (clase IIa, nivel de evidencia B). La otra indicación para las técnicas de imagen intracoronaria en las guías de revascularización es el fracaso del *stent* (clase IIa, nivel de evidencia C). Diversos estudios observacionales han demostrado la utilidad de la IVUS y la OCT para detectar las causas de trombosis y reestenosis, y para guiar su tratamiento percutáneo.

P.: ¿Para qué contextos anatómicos o clínicos existen más evidencias?

R.: Como ya he mencionado, el contexto clínico para el que existe más evidencia es el de la optimización de la angioplastia coronaria, con numerosos ensayos aleatorizados y metanálisis que demuestran una reducción de eventos con el uso de IVUS para guiar la ICP. Este efecto es especialmente relevante en el subgrupo de pacientes con lesiones complejas (incluyendo lesiones largas, bifurcaciones y oclusiones crónicas totales), que son los que tienen más riesgo de eventos. Durante la ICP, las técnicas de imagen permiten determinar el tamaño del *stent* y optimizar su implante, asegurando una adecuada expansión y aposición, y detectar posibles complicaciones, como disecciones de bordes[2].

El segundo contexto en el que existe más evidencia (en este caso derivada de estudios observacionales) es el fracaso del *stent*. En la reestenosis, las técnicas de imagen pueden proporcionar información sobre su causa (crecimiento neointimal, neoaterosclerosis, infraexpansión, progresión de enfermedad en los bordes) para determinar cuál es el tratamiento más apropiado. En la trombosis del *stent,* la imagen intracoronaria puede detectar si se debe a una causa mecánica (como infraexpansión o aposición incompleta del *stent*). La OCT permite, además, determinar si la causa está en relación con un inadecuado recubrimiento neointimal de los *struts* o con la rotura de una placa en los bordes o dentro del *stent*.

La localización anatómica sobre la que más consenso existe en cuanto a las ventajas del uso de la imagen intracoronaria (específicamente la IVUS) es en el tronco coronario izquierdo. Diversos estudios han demostrado la utilidad de esta técnica para determinar la gravedad de la estenosis y la necesidad de revascularización, así como para optimizar la angioplastia.

* **Autora para correspondencia:** Unidad de Cardiología Intervencionista, Hospital Clínico San Carlos, Martín Lagos s/n, 28040 Madrid, España.
Correo electrónico: nieves_gonzalo@yahoo.es (N. Gonzalo).

Online: 05-08-2020.
Full English text available from: www.recintervcardiol.org/en.
https://doi.org/10.24875/RECIC.M20000139
2604-7306 / © 2020 Sociedad Española de Cardiología. Publicado por Permanyer Publications. Este es un artículo *open access* bajo la licencia CC BY-NC-ND 4.0.

P.: ¿Es equivalente el nivel de evidencia para la IVUS y la OCT?

R.: Dado que la IVUS es una técnica con mucha más trayectoria que la OCT, existen más estudios clínicos sobre su uso, en especial como herramienta para guiar la angioplastia (determinar el tamaño del *stent* y optimizar su implantación). Sin embargo, dos estudios han demostrado la no inferioridad de la OCT frente a la IVUS para optimizar la implantación de *stents*. El estudio ILUMIEN III aleatorizó 450 pacientes a angioplastia guiada con OCT, IVUS o angiografía, y demostró la no inferioridad de la OCT frente a la IVUS respecto al área mínima del *stent* obtenida. El estudio OPINION, realizado en Japón, aleatorizó a 829 pacientes a implantación de *stent* guiada por OCT o IVUS, y demostró la no inferioridad de la OCT frente a la IVUS en el objetivo primario de fracaso de vaso tratado, que incluía muerte cardiaca, infarto relacionado con el vaso tratado o nueva revascularización sobre la lesión intervenida. Esto ha hecho que en las últimas guías de revascularización de la Sociedad Europea de Cardiología se otorgue la misma clase de recomendación (IIa) para el uso de IVUS y OCT en la optimización de la ICP.

P.: ¿Qué ventajas destacaría de la OCT sobre la IVUS en el intervencionismo coronario percutáneo?

R.: La OCT tiene una resolución hasta 10 veces mayor que la IVUS, lo que permite una visualización mucho más detallada de la pared arterial y de su interacción con el *stent*. Esto hace que sea mucho más sensible para detectar fenómenos como la aposición incompleta o la disección de bordes. En la evaluación del *stent* a largo plazo permite, además, valorar la reparación tisular del vaso y determinar si el *stent* se ha recubierto de tejido. En los síndromes coronarios agudos, la OCT detecta con mucha más precisión la presencia de trombo y puede caracterizar mejor la causa subyacente. En este sentido, la OCT permite distinguir *in vivo* los síndromes coronarios agudos ocasionados por rotura de placa de aquellos producidos por erosiones, nódulos calcificados o causas no ateroscleróticas (como disección coronaria espontánea o embolización). Esto es relevante para guiar el tratamiento, ya que puede determinar, por ejemplo, si es necesario intervenir o es preferible una estrategia conservadora[3].

La OCT también ofrece ventajas en la evaluación de las causas de fracaso del *stent*. En la reestenosis permite detectar los mecanismos subyacentes, como infraexpansión, crecimiento de tejido neointimal o progresión de enfermedad. La alta resolución de esta técnica ha hecho posible, además, detectar *in vivo* la presencia de neoaterosclerosis como una causa frecuente de reestenosis. El análisis del mecanismo es fundamental para determinar la mejor estrategia terapéutica. Por ejemplo, en caso de progresión de enfermedad en los bordes será necesario implantar un nuevo *stent,* mientras que si se observa una infraexpansión el objetivo será intentar expandir el *stent* con dilataciones a alta presión o, en algunos casos, con ayuda de técnicas de modificación de la placa. Si la causa de la reestenosis es un crecimiento neointimal se puede optar por implantar un nuevo *stent* o tratarla con un balón recubierto de fármaco. Respecto a la neoaterosclerosis, no existe suficiente evidencia en este momento para determinar si la mejor estrategia de tratamiento es un nuevo *stent* o un balón recubierto de fármaco, aunque algunos datos sugieren que ambas opciones podrían ser útiles.

En lo que respecta a la trombosis del *stent*, la OCT ha permitido demostrar *in vivo* que este fenómeno con frecuencia es multifactorial y que la causa no es solo la falta de recubrimiento del *stent* (como se creyó inicialmente con los *stent*s farmacoactivos), sino que puede deberse a otros factores como neoaterosclerosis con rotura de placas dentro del *stent* o en sus bordes, infraexpansión, aposición incompleta o reestenosis. De nuevo, esta información es muy relevante para guiar el tratamiento intervencionista que irá orientado a la corrección de la causa subyacente.

P.: ¿En qué casos sería preferible usar IVUS y en cuáles OCT?

R.: Hay dos localizaciones anatómicas en las que la IVUS ofrece ventajas respecto a la OCT: 1) las lesiones ostiales, debido a la incapacidad para limpiar el vaso de sangre y obtener buenas imágenes de OCT; y 2) el tronco coronario izquierdo, especialmente si está involucrado el segmento ostial. Antes, el tamaño del tronco era una limitación para la OCT, pero con los sistemas actuales es posible visualizar prácticamente todos los troncos izquierdos, salvo que sean muy grandes. Existen numerosos estudios que demuestran la utilidad de la IVUS en la evaluación de la gravedad del tronco y como guía durante la angioplastia. En este momento están en marcha varios estudios para evaluar el uso de OCT durante la angioplastia del tronco distal. Es probable que en este contexto de tronco medio y distal la OCT pueda ser una herramienta tan útil como la IVUS, incluso con algunas ventajas para evaluar la bifurcación. Sin embargo, si el segmento ostial está involucrado y queremos visualizarlo, es preferible utilizar IVUS. Otra situación en la que la IVUS sería preferible sobre la OCT es la insuficiencia renal, dada la necesidad de utilizar contraste para obtener las imágenes de OCT. En este sentido, es importante recalcar que se puede optimizar mucho el uso de contraste en la angioplastia guiada por OCT para evitar angiografías innecesarias. Una única inyección de contraste puede permitir realizar al mismo tiempo angiografía y OCT. Con una sola retirada de OCT se pueden seleccionar las zonas de referencia y obtener las medidas de los diámetros y la longitud del vaso, evitando así la necesidad de hacer múltiples angiografías.

Por su parte, la OCT es superior a la IVUS y debería ser la técnica de elección para evaluar el fracaso del *stent* (trombosis y reestenosis), dado que es mucho más precisa para determinar el mecanismo subyacente. También es superior en el síndrome coronario agudo, puesto que es mucho más sensible para detectar trombos y distinguir los síndromes coronarios agudos producidos por rotura de placa de los causados por otros mecanismos, como erosión o causas no ateroscleróticas. La OCT puede ofrecer ventajas sobre la IVUS en el tratamiento de bifurcaciones, al permitir reconstrucciones tridimensionales *online* que proporcionan información importante sobre la anatomía de la bifurcación y pueden ayudar a optimizar la angioplastia. Una ventaja importante de la OCT sobre los sistemas convencionales de IVUS es la posibilidad de registro simultáneo con angiografía incorporada en el sistema y que no requiere *software* adicional. Esto facilita de manera muy significativa el uso de OCT para guiar y optimizar la implantación del *stent,* al ofrecer un corregistro *online* de la localización angiográfica de cada imagen que se visualiza con OCT.

P.: ¿Qué estudios son necesarios para afianzar el papel de estas técnicas en las intervenciones coronarias percutáneas?

R.: Sobre IVUS, existen diversos estudios que demuestran que su uso durante la angioplastia puede mejorar el pronóstico de los pacientes al reducir eventos. En cuanto a la OCT, está en marcha el estudio ILUMIEN IV, que tiene precisamente ese objetivo, demostrar que la ICP guiada por OCT puede mejorar la implantación del *stent* y reducir los eventos clínicos en comparación con la intervención guiada solo por angiografía. Los efectos positivos de usar la imagen intracoronaria son especialmente relevantes en el subgrupo de lesiones que tienen más riesgo de fracaso (incluyendo lesiones largas, bifurcaciones, reestenosis y oclusiones crónicas), y es en estos pacientes en los que debemos incidir especialmente en el uso de IVUS u OCT.

Más allá de la evidencia generada en los estudios clínicos, para incrementar el uso de las técnicas de imagen intracoronaria es necesario un adecuado entrenamiento de los cardiólogos intervencionistas en su interpretación, así como mejorar los sistemas de imagen para hacerlos más fáciles de usar durante los procedimientos. Por ejemplo, la incorporación de sistemas rápidos de adquisición de imagen, la integración en la sala con posibilidad de manejo de los controles desde la mesa por parte del operador y el corregistro con angiografía son herramientas que pueden contribuir a aumentar la utilización de estas técnicas.

P.: ¿Qué avances técnicos son ya realidad o podrían serlo pronto para la OCT?

R.: Entre los avances técnicos en investigación más relevantes se encuentra la posibilidad de estimar parámetros de fisiología a partir de la reconstrucción tridimensional obtenida con OCT. Esto permitiría utilizar un único instrumento (la OCT) para determinar la necesidad de tratar y optimizar la intervención. La caracterización de la placa (especialmente el calcio) mediante *software* dedicado es otro importante campo de desarrollo. Las retiradas ultrarrápidas que permitirían reducir la cantidad de contraste necesaria, y la combinación de IVUS y OCT en un mismo catéter, son otros de los avances en los que se está trabajando.

BIBLIOGRAFÍA

1. Neumann F-J, Sousa-Uva M, Ahlsson A, et al. 2018 ESC/EACTS Guidelines on myocardial revascularization. *Eur Heart J*. 2019;40:87-165.
2. Räber L, Mintz GS, Koskinas KC, et al. Clinical use of intracoronary imaging. Part 1: guidance and optimization of coronary interventions. An expert consensus document of the European Association of Percutaneous Cardiovascular Interventions. *Eur Heart J*. 2018;39:3281-3300.
3. Johnson TW, Räber L, Di Mario C, et al. Clinical use of intracoronary imaging. Part 2: acute coronary syndromes, ambiguous coronary angiography findings, and guiding interventional decision-making: an expert consensus document of the European Association of Percutaneous Cardiovascular Interventions. *EuroIntervention*. 2019;15:434-451.

REC Interv Cardiol. 2020;2(4):294-297

Caso clínico

Embolización de seudoaneurisma en prótesis subclavio-aórtica de dacrón para la corrección de interrupción de aorta

Embolization of pseudoaneurysm in Dacron subclavian-aortic graft for interrupted aortic arch repair

Jesús F. García*, Nelson García, Vicente Finizola, Miguel Hidalgo, Eleazar García y Etelvina Ceballos

Departamento de Hemodinámica, Centro Cardiovascular Regional Ascardio, Barquisimeto, Estado Lara, Venezuela

VÉASE CONTENIDO RELACIONADO:
https://doi.org/10.24875/RECIC.M20000121
https://doi.org/10.24875/RECIC.M20000109

PRESENTACIÓN DEL CASO

Se presenta el caso de un varón de 23 años con antecedentes de interrupción de aorta torácica descendente posterior a emergencia de arteria subclavia izquierda detectada a los 8 meses de vida. Para su corrección quirúrgica, en el año 2004, se realizó una derivación subclavio-aórtica con prótesis de dacrón sin complicaciones y con mejoría de las cifras de presión arterial. Como anomalías asociadas al diagnóstico de base, el paciente tenía un origen anómalo de la arteria subclavia derecha con emergencia tras la interrupción y una aorta bivalva sin estenosis ni insuficiencia. Adicionalmente, en el año 2015, debido a escoliosis importante de columna dorsal, al paciente se le realizó cirugía con colocación de barras y tornillos.

El paciente enfermó en enero de 2018 por hemoptisis de abundante cantidad que precisó el uso de hemoderivados. Desde su inicio presentó en total 17 episodios, el último de aproximadamente 1 litro, con descenso de la hemoglobina hasta 7 g/dl.

El paciente acudió a nuestro centro en octubre de 2019, con angiotomografía realizada en abril de 2019 (figura 1) y en un periodo de 5 días. Tras la evaluación clínica y tomográfica se plantea la presencia de un seudoaneurisma en la anastomosis de la arteria subclavia izquierda con la prótesis de dacrón, posiblemente por dehiscencia de la sutura, con presencia de una fístula entre la aorta y los bronquios próximos a la lesión, lo que originaba los episodios de hemoptisis. El caso fue evaluado por el equipo de cirugía cardiovascular y se rechazó la opción quirúrgica, por lo que se planificó para embolización de emergencia del seudoaneurisma con el material disponible en el laboratorio de hemodinámica. Los seudoaneurismas en la aorta torácica que se desarrollan en los puntos de sutura entre la aorta y las prótesis de dacrón son infrecuentes, pero potencialmente fatales; esto puede ser espontáneo, traumático o derivado de un procedimiento médico, y en general requiere tratamiento quirúrgico de emergencia. No obstante, la opción endovascular es planteable en casos seleccionados.

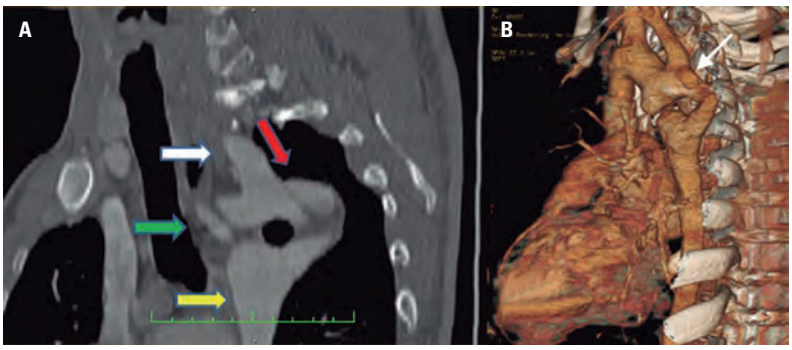

Figura 1. A: proyección sagital en la que se observan la arteria subclavia izquierda (flecha blanca), el seudoaneurisma en la anastomosis de esta con la prótesis de dacrón (flecha roja), el origen anómalo de la arteria subclavia derecha (flecha verde) y la aorta torácica descendente (flecha amarilla). **B:** reconstrucción volumétrica tridimensional de la aorta torácica que revela la localización del seudoaneurisma (flecha blanca).

* **Autor para correspondencia:** Departamento de Hemodinámica, Centro Cardiovascular Regional Ascardio, 3001 Barquisimeto, Estado Lara, Venezuela.
Correo electrónico: jfglmedico@gmail.com (J.F. García).

Online: 20-05-2020.
Full English text available from: www.recintervcardiol.org/en.
https://doi.org/10.24875/RECIC.M20000108
2604-7306 / © 2020 Sociedad Española de Cardiología. Publicado por Permanyer Publications. Este es un artículo *open access* bajo la licencia CC BY-NC-ND 4.0.

Embolización de seudoaneurisma en prótesis subclavio-aórtica de dacrón para la corrección de interrupción de aorta. ¿Cómo lo haría?

Embolization of pseudoaneurysm in Dacron subclavian-aortic graft for interrupted aortic arch repair. How would I approach it?

Rafael J. Ruiz Salmerón*

Servicio Endovascular, Hospital Universitario Virgen Macarena, Sevilla, España

VÉASE CONTENIDO RELACIONADO:
https://doi.org/10.24875/RECIC.M20000108
https://doi.org/10.24875/RECIC.M20000109

¿CÓMO LO HARÍA?

El seudoaneurisma se define como una rotura parcial de la pared arterial que genera un saco aneurismático de pared incompleta y frágil, comunicado mediante un cuello con la luz arterial. El seudoaneurisma del caso corresponde a los denominados aneurismas anastomóticos (AA), que surgen como complicación tras la cirugía con implante de prótesis vasculares sintéticas. El AA se debe a la aparición de una dehiscencia entre la prótesis y la arteria, lo que permite un flujo sanguíneo pulsátil que habitualmente se contiene por la reacción fibrosa de los tejidos que lo circundan. La aparición del AA no es inusual y su frecuencia aumenta conforme transcurre el tiempo desde la cirugía, de modo que a los 15 años del implante protésico está presente en un tercio de los pacientes, como sucede en este caso.

La aparición temprana del AA nos debe hacer pensar en un origen infeccioso, mientras que los tardíos se producen por el deterioro de la prótesis (en especial las de dacrón). A veces ambas causas se combinan, como en caso de fistulización del AA hacia una cavidad contaminada. Esto es importante, porque si hay infección no es posible ofrecer una solución endovascular y se debe considerar la cirugía.

Un alto porcentaje de los AA se detectan cuando son sintomáticos (en este caso, por la fistulización aortobronquial), pero incluso ante un hallazgo casual, y debido al impredecible momento de su rotura, hay que plantear su tratamiento con prontitud, y este pasa por una opción endovascular en la mayor parte de los casos, ya que la cirugía, sobre todo en situaciones emergentes, conlleva una alta tasa de morbimortalidad.

La prueba de imagen de elección para valorar el AA es la angiografía por tomografía computarizada. Con vista a la planificación del tratamiento endovascular, se deberá solicitar una serie de datos en el estudio angiográfico:

- Localización de la dehiscencia y del saco aneurismático: anastomosis proximal, distal o ambas. Relación con estructuras anatómicas circundantes y eventual presencia de fistulización. Anatomía vascular arterial en la zona yuxtapuesta a la prótesis, y en especial la presencia de áreas de bifurcación próximas.

- Diámetro mayor y menor del saco; longitud del cuello.

- Diámetro de la prótesis y del segmento vascular adyacente a la dehiscencia.

La imagen tomográfica del caso muestra la presencia de un AA proximal de un puente interpuesto entre el arco aórtico y la aorta torácica descendente. El saco es de morfología sacular y discreto tamaño, posiblemente con un cuello bien definido, y la dehiscencia protésica está en contacto con el origen de la arteria subclavia izquierda.

Existen 2 abordajes endovasculares para sellar un seudoaneurisma: cerrar la dehiscencia con el implante de un *stent* recubierto o rellenar el saco con una estructura metálica *(coil)* o química (pegamento). En la segunda opción también se engloba la administración intrasacular de trombina.

Por su eficacia y mayor simplicidad, la primera opción para resolver un AA habitualmente es el implante de un *stent* recubierto. La elección entre el *stent* recubierto autoexpandible y el balón expandible depende básicamente de 2 cuestiones. La primera es si el área que se debe tratar está sometida a movimientos de flexión o a una potencial compresión extrínseca. Prácticamente el 90% de los AA se encuentran en

*** Autor para correspondencia:** Servicio Endovascular, Hospital Universitario Virgen Macarena, Avda. Doctor Fedriani 3, 41009 Sevilla, España.
Correo electrónico: rjruizsalmeron@yahoo.es (R.J. Ruiz Salmerón).

Online: 20-05-2020.
Full English text available from: www.recintervcardiol.org/en.
https://doi.org/10.24875/RECIC.M20000121
2604-7306 / © 2020 Sociedad Española de Cardiología. Publicado por Permanyer Publications. Este es un artículo *open access* bajo la licencia CC BY-NC-ND 4.0.

la región inguinal, donde se optará por *stents* autoexpandibles. La segunda cuestión es el grado de precisión que se necesita en el implante; los *stents* con balón-expandible son claramente más precisos.

Existen en el mercado *stents* recubiertos, autoexpandibles y con balón expandible de fácil desempeño técnico y que se pueden emplear en vasos/prótesis de hasta 12-13 mm. Para diámetros mayores, los dispositivos requieren una técnica más compleja y se consideran las endoprótesis aórticas como alternativa autoexpandible y el *covered Cheatham Platinum stent* como balón expandible.

Como norma, el anclaje del *stent* cubierto se debe posicionar entre segmentos vasculares sanos (arterial o intraprotésico); en caso de un *stent* autoexpandible, se sobredimensiona 1 mm el diámetro mayor del anclaje y se aconseja finalizar posdilatando al diámetro nominal del *stent*.

¿Es posible tratar este caso con un *stent* recubierto? No, al menos de una forma simple. Para salvaguardar el origen de la arteria subclavia izquierda sería necesario una técnica en chimenea (implante de *stent* recubierto autoexpandible desde el arco aórtico hasta la aorta torácica, con protección de un *stent* balón expandible desde la subclavia izquierda hacia el arco aórtico), o bien la fabricación «customizada» de una prótesis autoexpandible recubierta con fenestración hacia la arteria subclavia. La primera opción, más disponible, está limitada por el amplio diámetro de la arteria subclavia, que haría difícil evitar el riesgo de fuga a través del *stent* autoexpandible.

Para considerar la posibilidad del relleno del AA, existe experiencia con pegamento (cianocrilato) e incluso con trombina (generalmente en administración percutánea, aunque también puede ser factible su uso mediante microcatéter, experiencia personal). Con ambos se produce un sellado inmediato del saco, pero tienen la importante limitación de la falta de control en su liberación y, por tanto, de su potencial embolización distal. En nuestra experiencia, son agentes ideales para ocluir seudoaneurismas en vasos distales o en situaciones de múltiples vasos aferentes y eferentes al saco aneurismático, pero no es este el caso.

El «empaquetado» del seudoaneurisma con *coil* puede ser la opción en este caso, especialmente porque el tamaño del saco es discreto y el cuello parece pequeño. La estabilidad en la liberación hace recomendable el uso de técnica telescópica (introductor guía 5-6 Fr/90 cm, catéter diagnóstico Bernstein 5 Fr y microcatéter). Sin embargo, el principal secreto para una adecuada embolización con *coil* es seleccionar adecuadamente el primero: su diámetro debe ser nominal al diámetro mayor del saco (es muy importante evitar una excesiva sobredimensión que podría romper su frágil pared) y siempre mayor que el diámetro del cuello (para disminuir el riesgo de embolización), con la mayor longitud posible con el fin de ocupar el máximo de volumen del seudoaneurisma. Es recomendable que el primer *coil* sea de liberación controlada para poder tener todas las oportunidades de posicionarlo de la mejor forma. Tras este primer *coil,* el resto se escoge para rellenar los huecos y completar el empaquetamiento.

Embolización de seudoaneurisma en prótesis subclavio-aórtica de dacrón para la corrección de interrupción de aorta. Resolución

Embolization of pseudoaneurysm in Dacron subclavian-aortic graft for interrupted aortic arch repair. Case resolution

Jesús F. García*, Nelson García, Vicente Finizola, Miguel Hidalgo, Eleazar García y Etelvina Ceballos

Departamento de Hemodinámica, Centro Cardiovascular Regional Ascardio, Barquisimeto, Estado Lara, Venezuela

VÉASE CONTENIDO RELACIONADO:
https://doi.org/10.24875/RECIC.M20000108
https://doi.org/10.24875/RECIC.M20000121

RESOLUCIÓN DEL CASO

Se trasladó al paciente al laboratorio de hemodinámica. El acceso utilizado fue el braquial izquierdo alto por técnica de disección debido a estenosis importante de la arteria braquial distal, como consecuencia de una aortografía por técnica de Sones realizada en la infancia. Se utilizó anestesia general con intubación orotraqueal selectiva. Se avanzó un catéter guía cobra 6 Fr, el cual se introdujo dentro del

* **Autor para correspondencia:** Departamento de Hemodinámica, Centro Cardiovascular Regional Ascardio, 3001 Barquisimeto, Estado Lara, Venezuela.
Correo electrónico: jfglmedico@gmail.com (J.F. García).

Online: 20-05-2020.
Full English text available from: www.recintervcardiol.org/en.
https://doi.org/10.24875/RECIC.M20000109
2604-7306 / © 2020 Sociedad Española de Cardiología. Publicado por Permanyer Publications. Este es un artículo *open access* bajo la licencia CC BY-NC-ND 4.0.

seudoaneurisma y se realizó inyección inicial para caracterizarlo (vídeos 1 y 2 del material adicional) (cuello: 8,4 mm; fondo: 2,9 × 1,5 cm). Se procedió a desplegar 3 *fiber coils* (6 mm × 5 vueltas) en el fondo del saco (figura 1), y posteriormente se posicionó y liberó un dispositivo Amplatzer ADO II de 5 × 4 mm en el cuello del seudoaneurisma, observándose la persistencia del paso de contraste al saco, por lo que se decidió liberar otro *fiber coil* de 6,5 mm × 3 vueltas para terminar de sellar el cuello del seudoaneurisma (figura 2, vídeo 3 del material adicional). Un mes después del procedimiento, el paciente presentó un nuevo episodio de hemoptisis, por lo que se realizó una angiotomografía que evidenció la permeabilidad del saco en su porción proximal, razón por la que fue llevado a un segundo procedimiento. En esta oportunidad se realizó bajo anestesia local, igualmente por técnica de disección braquial, utilizando un catéter guía cobra 6 Fr y embolizando el saco con *coils* Interlock 2D de 20 y de 8 cm, con lo que se logró la ocupación completa del seudoaneurisma (figura 3, vídeo 4 del material adicional).

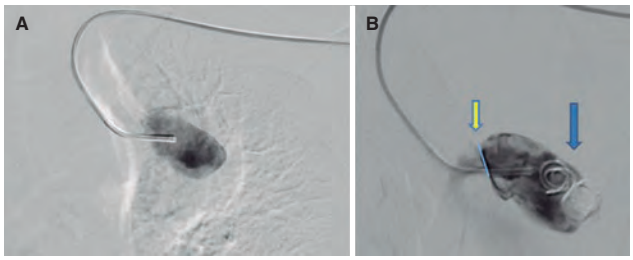

Figura 1. A: proyección anteroposterior en la que se observa el trayecto del catéter hasta su entrada en el seudoaneurisma. **B:** en proyección oblicua anterior derecha a 20° se observan 3 *fiber coils* que ocupan un tercio del fondo del saco (flecha azul); adicionalmente se observa flujo reverso *(flowback)* señalando el cuello del seudoaneurisma (flecha amarilla).

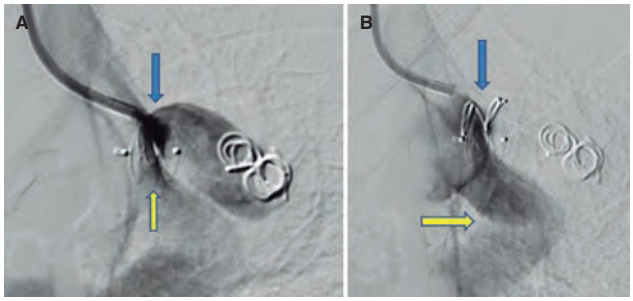

Figura 2. A: en proyección oblicua anterior derecha a 20° se ve un dispositivo Amplatzer parcialmente sellando el cuello (flecha amarilla). Por encima del dispositivo se observa una endofuga que continúa llenando el seudoaneurisma (flecha azul). **B:** *fiber coil* sellando la endofuga (flecha azul) y derivación subclavio-aórtica con prótesis de dacrón (flecha amarilla).

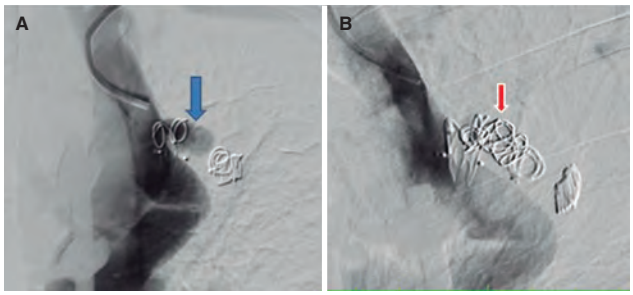

Figura 3. A: en proyección oblicua anterior izquierda a 20°, la flecha azul indica la endofuga llenando parcialmente el saco. **B:** en proyección oblicua anterior izquierda a 30°, la flecha roja señala los *coils* Interlock ocupando totalmente el seudoaneurisma.

Los seudoaneurismas se producen tras la disrupción de una de las capas de la pared de un vaso, que es contenida por el resto de las capas de este y por las estructuras adyacentes. En general, la corrección de esta alteración es quirúrgica. La resolución endovascular para este tipo de patología con el uso de *coils* o de otros dispositivos no es frecuente en la literatura; sin embargo, es una opción para casos seleccionados. En esta ocasión, dicha técnica se planteó debido a la premura en la resolución y considerando el material disponible en nuestro centro. Está descrito el uso de *stents* cubiertos para corrección tanto de la coartación o interrupción de la aorta como de aneurismas o seudoaneurismas cercanos; no obstante, en este caso en particular, la cercanía de ambas arterias subclavias hacía necesaria una derivación carotideo-subclavia bilateral antes de la colocación de la endoprótesis, seguida de la embolización de la arteria subclavia izquierda, lo que demoraría la realización del procedimiento.

MATERIAL ADICIONAL

Se puede consultar material adicional a este artículo en su versión electrónica disponible en https://doi.org/10.24875/RECIC.M20000109.

Ensayo POPular TAVI. Tratamiento antitrombótico tras TAVI: hacia una estrategia minimalista

Josep Rodés-Cabau*

Quebec Heart and Lung Institute, Laval University, Ciudad de Quebec, Quebec, Canadá

RESUMEN

El tratamiento antitrombótico tras el implante percutáneo de válvula aórtica (TAVI) ha evolucionado empíricamente, y en la actualidad en las guías clínicas se recomienda el tratamiento antiagregante plaquetario doble (TAPD, ácido acetilsalicílico más clopidogrel). El ensayo piloto ARTE mostró un mayor riesgo de episodios hemorrágicos graves o potencialmente mortales y ninguna disminución de las complicaciones tromboembólicas con el uso de TAPD frente a ácido acetilsalicílico solo en los pacientes receptores de TAVI. El ensayo POPular TAVI recientemente publicado (NCT02247128) ha confirmado los efectos negativos del TAPD (en comparación con el ácido acetilsalicílico solo) tras TAVI, que se asoció con un aumento significativo de todos los eventos hemorrágicos (objetivo principal) y ninguna disminución de los eventos isquémicos (accidente cerebrovascular, infarto de miocardio) ni de las muertes. Además, el TAPD no tuvo ningún efecto sobre la aparición de trombosis valvular clínicamente aparente. Si bien los estudios en curso y futuros determinarán el posible papel de la anticoagulación (frente a la antiagregación plaquetaria) como tratamiento antitrombótico tras TAVI, la evidencia actual apoya firmemente el uso del tratamiento antiagregante plaquetario único (ácido acetilsalicílico) en este contexto. Por lo tanto, en la práctica clínica habitual del TAVI se debe adoptar con urgencia un enfoque minimalista con ácido acetilsalicílico solo, e implementarlo en las guías de práctica clínica.

Palabras clave: Implante percutáneo de válvula aórtica. Tratamiento antitrombótico. Hemorragias. Ictus.

The POPular TAVI trial. Antithrombotic therapy following TAVI: towards a minimalist strategy

ABSTRACT

Antithrombotic therapy following transcatheter aortic valve implantation (TAVI) has evolved empirically with dual antiplatelet therapy (DAPT, aspirin plus clopidogrel) currently recommended in the clinical guidelines. The pilot ARTE trial showed a higher risk of major/life-threatening bleeding events and no reduction of thromboembolic complications with the use of DAPT vs aspirin alone in TAVI recipients. The recently published POPular TAVI trial (NCT02247128) confirmed an increased risk of DAPT (vs. aspirin alone) following TAVI, which was associated with a significant increase in all bleeding events (primary endpoint) and no reduction of ischemic events (stroke, myocardial infarction) or death. Also, DAPT had no effects on the occurrence of clinically apparent valve thrombosis. While ongoing and future studies will have to determine the potential role of anticoagulation (vs antiplatelet) therapy as the antithrombotic treatment of TAVI, the evidence currently available strongly supports the use of single antiplatelet therapy (aspirin) in this setting. Thus, a minimalist approach with aspirin alone should urgently be adopted in the TAVI routine clinical practice and, therefore, implemented in the guidelines.

Keywords: transcatheter aortic valve replacement; antithrombotic therapy; bleeding; stroke.

Abreviaturas

TAPD: tratamiento antiagregante plaquetario doble. **TAPU:** tratamiento antiagregante plaquetario único. **TAVI:** implante percutáneo de válvula aórtica.

* **Autor para correspondencia:** Quebec Heart and Lung Institute, Laval University, 2725 Ch Ste-Foy, G1V4G5 Ciudad de Quebec, Quebec, Canadá.
Correo electrónico: josep.rodes@criucpq.ulaval.ca (J. Rodés-Cabau).

Online: 26-10-2020.
Full English text available from: www.recintervcardiol.org/en.
https://doi.org/10.24875/RECIC.M20000170
2604-7306 / © 2020 Sociedad Española de Cardiología. Publicado por Permanyer Publications. Este es un artículo *open access* bajo la licencia CC BY-NC-ND 4.0.

INTRODUCCIÓN

El implante percutáneo de válvula aórtica (TAVI) se ha convertido en una alternativa al reemplazo quirúrgico convencional de la válvula aórtica en el tratamiento de pacientes ancianos con estenosis aórtica grave[1,2]. Durante los últimos años, se han producido importantes avances en tecnología valvular percutánea y tratamiento perioperatorio de receptores de TAVI. Sin embargo, todavía no se ha logrado determinar cuál es el tratamiento antitrombótico óptimo tras un TAVI. En 2017, las guías de práctica clínica del *American Heart Association/American College of Cardiology* (AHA/ACC) recomendaban 75 mg/día de clopidogrel durante los primeros 6 meses tras TAVI seguido de 75-100 mg/día de ácido acetilsalicílico de por vida como el tratamiento de pacientes con valvulopatías[3]. En 2017, las guías de práctica clínica de la ESC recomendaban tratamiento antiagregante plaquetario doble (TAPD) durante los primeros 3 a 6 meses tras TAVI seguido de tratamiento antiagregante plaquetario único (TAPU) de por vida en pacientes que no precisaban anticoagulación oral por otros motivos[4]. No obstante, estas recomendaciones se basaban en la opinión de expertos y no en evidencias clínicas sobre los posibles beneficios del TAPD en este contexto.

El ARTE es un estudio aleatorizado piloto que comparó la administración de TAPD y TAPU (ácido acetilsalicílico) durante 3 meses tras TAVI. Este estudio incluyó un total de 222 pacientes y los principales resultados revelaron una incidencia más baja de eventos hemorrágicos mayores/graves en el grupo TAPU sin diferencias en la ocurrencia de eventos isquémicos (infartos de miocardio, accidente cerebrovasculares) o mortalidad tras 3 meses de seguimiento[5]. Un reciente metanálisis de pacientes que incluyó el estudio ARTE y 2 estudios aleatorizados más pequeños (un total de 421 pacientes, con 210 y 211 pacientes en los grupos TAPD y TAPU, respectivamente) confirmó una incidencia más alta de complicaciones hemorrágicas mayores/graves a los 30 días en el grupo TAPD (del 11,4% frente a 5,2%; *odds ratio*, 2,24; intervalo de confianza del 95% [IC95%], 1,12-4,46; p = 0,022) sin diferencias en la ocurrencia de accidentes cerebrovasculares (un 2,4% en cada grupo)[6]. Así pues, se observaron evidencias sólidas de los efectos perjudiciales de TAPD en el contexto TAVI.

EL ESTUDIO POPular TAVI

En el estudio POPular TAVI (cohorte B), recientemente publicado, 665 pacientes tratados con TAVI (y sin una indicación establecida para tratamiento anticoagulante a largo plazo) fueron aleatorizados para recibir clopidogrel (una dosis de carga de 300 mg seguida de 75 mg/día durante 3 meses) y ácido acetilsalicílico (una dosis de carga de 300 mg seguida de 80-10 mg/día de por vida) frente a ácido acetilsalicílico solo (TAPU) de por vida[7]. Los 2 objetivos primarios fueron hemorragias (mayores, menores y graves o incapacitantes) y hemorragias no asociadas a la intervención durante un periodo de 12 meses. La muerte por causas cardiovasculares o eventos isquémicos (accidente cerebrovascular isquémico, infarto de miocardio) se consideró un objetivo secundario. La edad media de la población del estudio era de 80 años, y la puntuación media en la escala de la *Society of Thoracic Surgeons* (STS), del 2,5%, respectivamente. Los resultados principales confirmaron una menor incidencia de eventos hemorrágicos y hemorragias no asociadas a la intervención en el grupo TAPU (todas las hemorragias, 15,1% frente al 26,1%; riesgo relativo, 0,57; IC95%, 0,42-0,77; p = 0,001; hemorragias no asociadas a la intervención, 15,1% frente al 24,9%; riesgo relativo = 0,61; IC95%, 0,44-0,83; p = 0,005) sin diferencias entre ambos grupos en lo referente a la ocurrencia de muerte o eventos isquémicos (TAPU, 9,7%; TAPD, 9,9%; p = 0,004 para no inferioridad). El índice de accidentes cerebrovasculares isquémicos durante 12 meses de seguimiento fue similar en los grupos TAPU (5,1%) y TAPD (5,4%).

Por lo tanto, el estudio POPular TAVI ofrece evidencias definitivas de los eventos adversos asociados al uso de TAPD en pacientes tratados con TAVI e insta a cambiar la práctica clínica y las recomendaciones fijadas por las guías de práctica clínica sobre el tratamiento antitrombótico óptimo tras TAVI. Las consideraciones que se hacen a continuación deberían ser importantes para poner en contexto los resultados de este importante estudio y evaluar futuras perspectivas.

Aplicabilidad clínica: del estudio ARTE al POPular TAVI

Se debe considerar que un importante porcentaje de pacientes tratados con TAVI presentaba patologías previas como enfermedad coronaria que precisó del implante de un *stent* y TAPD o fibrilación auricular que precisó anticoagulación, lo cual excluiría el TAPU como único tratamiento antitrombótico tras la intervención. Lamentablemente, los autores del estudio POPular TAVI no ofrecieron datos sobre el número total de pacientes cribados y finalmente excluidos del estudio. No obstante, según los datos de extensos registros de TAVI[8], el porcentaje de pacientes no aptos para esta intervención estaría cercano al 50% en la cohorte de riesgo entre alto y moderado. Además, la incidencia de fibrilación auricular de nueva aparición tras TAVI ronda el 10%[9]. De hecho, la ocurrencia de esta complicación provocó el cambio de la estrategia antitrombótica (anticoagulación iniciada) en el ~11% de los pacientes de los estudios ARTE y POPular TAVI. Por otro lado, los pacientes incluidos en el estudio ARTE tenían un riesgo quirúrgico entre moderado y alto (puntuación media en la escala STS del 6.3% ± 4.5%). Además, un alto porcentaje de pacientes (~30%) fueron tratados con TAVI mediante abordaje no transfemoral[5]. No obstante, la mayoría de los pacientes del estudio POPular eran de bajo riesgo quirúrgico y solo en una minoría se empleó un abordaje no transfemoral (~10%). Esto quiere decir que los eventos adversos de TAPD en receptores TAVI se aplicarían a todo el espectro de pacientes de riesgo quirúrgico con independencia del abordaje empleado para la intervención TAVI.

Complicaciones hemorrágicas post-TAVI

Los eventos hemorrágicos siguen siendo una de las complicaciones más frecuentes de TAVI y se asocian a peores resultados[10,11]. Los ancianos suelen ser candidatos a TAVI y presentar comorbilidades como fragilidad, deterioro de la función renal, anemia o hipertensión que elevan el riesgo de sufrir eventos hemorrágicos[8,10,11]. Además, el uso de múltiples accesos arteriales (sobre todo transfemorales) y catéteres de gran calibre durante las intervenciones de TAVI contribuye a la ocurrencia de complicaciones vasculares y hemorrágicas en esta población de alto riesgo[12,13]. Por último, la suma de clopidogrel y ácido acetilsalicílico acarrea un riesgo más alto de sufrir eventos hemorrágicos fuera del contexto de TAVI[14-16]. Además, el estudio POPular TAVI confirmó que el mayor riesgo de sufrir complicaciones hemorrágicas (incluidas hemorragias mayores/graves) fue incluso más importante en pacientes tratados con TAVI. Como cabía esperar, en los estudios ARTE y POPular TAVI, la mayoría de las complicaciones hemorrágicas descritas se debieron a complicaciones vasculares/en la vía de acceso. No obstante, un gran número de complicaciones se debió a eventos hemorrágicos no asociados a la vía de acceso (el 42% de los eventos hemorrágicos del estudio ARTE se asociaron a hemorragias gastrointestinales subagudas durante las semanas que siguieron a la intervención, todas ellas en el grupo TAPD). Por lo tanto, aunque reducir todavía más el tamaño del catéter y mejorar la homeostasis vascular podrían compensar en parte los eventos adversos asociados al TAPD, el mayor riesgo hemorrágico descrito podría mantenerse incluso después del periodo perioperatorio.

Accidentes cerebrovasculares

La razón de prescribir TAPD a pacientes tratados con TAVI era evitar la ocurrencia de eventos isquémicos, sobre todo accidentes cerebrovasculares, en fase aguda y durante las semanas posteriores a la intervención. No obstante, los resultados de un metanálisis de pacientes (anterior al estudio POPular TAVI) y el propio estudio POPular TAVI revelaron una incidencia similar de accidentes cerebrovasculares isquémicos tanto en el grupo TAPU como en el TAPD[6,7]. Aunque ninguno de estos estudios estuvo dotado de las herramientas estadísticas necesarias para detectar diferencias entre grupos en lo referente a los eventos isquémicos, no se observó una tendencia favorable al uso de TAPD tras incluir a 1.000 pacientes en estudios aleatorizados (TAPD frente a TAPU). Esto hizo que se planteara la hipótesis de que el posible beneficio del TAPD en el tratamiento de eventos isquémicos cerebrovasculares en este contexto es altamente improbable.

La fisiopatología de los eventos cerebrovasculares posteriores al TAVI puede explicar parcialmente la falta de eficacia del TAPD en este contexto. La mayoría de los accidentes cerebrovasculares isquémicos post-TAVI sobrevinieron durante la semana siguiente a la intervención (más de la mitad inmediatamente después de la intervención o durante las siguientes 24 horas[17,18]). Parece que estos eventos se debieron a la interacción mecánica entre el sistema de implantación percutánea de la válvula aórtica y la válvula nativa enferma con la embolización de múltiples restos (material calcificado, trombos, restos de placa de ateroma) durante la manipulación de guía y catéter[19,20]. Además, al considerar la ocurrencia de eventos cerebrovasculares durante las primeras 24 horas tras la intervención, un porcentaje importante de eventos se asoció a la ocurrencia de arritmias auriculares[17,21] contra las cuales el TAPD ha demostrado poca eficacia. En líneas generales, la fisiopatología de los accidentes cerebrovasculares agudos y subagudos post-TAVI parece escapar al mecanismo de acción del tratamiento antiagregante plaquetario doble con tienopiridinas.

Trombosis valvular

Preocupa la trombosis de la válvula bioprotésica durante las semanas/meses siguientes a la intervención TAVI. No obstante, la ocurrencia de trombosis valvular clínicamente relevante es un evento raro (incidencia < 1%) que tampoco parece verse afectado por el tratamiento con tienopiridinas[22,23]. El estudio POPular TAVI confirmó el índice muy bajo (< 1%) de trombosis de la válvula protésica clínicamente aparente y la ausencia de efecto del TAPD en la prevención de esta complicación.

Más recientemente, ha aumentado la preocupación en torno a la ocurrencia de trombosis valvular subclínica post-TAVI[24]. Esta patología sobreviene entre el 10% y el 15% de receptores TAVI y se podría evitar con tratamiento anticoagulante, no con TAPD[25].

Anticoagulación frente a antiagregación plaquetaria post-TAVI

Después de establecer la falta de efecto beneficioso del TAPD en receptores de TAVI, cabe preguntarse si el tratamiento anticoagulante (frente al TAPU) tiene algún papel en este contexto. De hecho, las actuales guías de práctica clínica del AHA/ACC y la Sociedad Europea de Cardiología (ESC) sugieren el uso de tratamiento anticoagulante a corto plazo (3 meses) tras el reemplazo quirúrgico de válvula aórtica (recomendaciones IIb y IIa, respectivamente)[3,4]. Algunos estudios con monitorización ecocardiográfica continua post-TAVI han reportado una alta incidencia (cercana al 20%) de episodios silentes de fibrilación auricular durante las semanas/meses que siguen a la intervención[26]. Administrar tratamiento anticoagulante puede resultar más efectivo para prevenir la ocurrencia de eventos tromboembólicos en estos pacientes. Cabe destacar que Muntané-Carol et al.[27] confirmaron recientemente un mayor riesgo de accidentes cerebrovasculares tardíos post-TAVI (> 1 mes) en pacientes que no están en tratamiento anticoagulante, lo cual apunta a los posibles beneficios derivados de dicha estrategia. Además, datos recientes han revelado el papel del tratamiento anticoagulante en la prevención de la trombosis valvular subclínica tal y como confirman las tomografías computarizadas en 4D[25,28]. Así pues, habría una base mecanística que avalaría el papel del tratamiento anticoagulante en este contexto. No obstante, todavía está por ver cuáles son las consecuencias clínicas de la trombosis valvular subclínica y el hecho de que, a diferencia del TAPU, los beneficios clínicos que genera la anticoagulación podrían verse contrarrestados por un mayor riesgo de eventos hemorrágicos.

El estudio GALILEO comparó una estrategia de anticoagulación sistemática post-TAVI (rivaroxabán 10 mg/día más ácido acetilsalicílico durante los primeros 3 meses) para evitar la muerte o los eventos tromboembólicos[29]. No obstante, el estudio finalizó prematuramente por problemas de seguridad y los resultados revelaron un mayor riesgo de muerte/eventos tromboembólicos así como una incidencia más alta de hemorragias mayores/graves derivadas del uso de rivaroxabán. El estudio actualmente en activo ATLANTIS (estrategia antitrombótica tras implantación percutánea de valvula aórtica para el tratamiento de la estenosis aórtica; NCT02664649), un estudio de 3 grupos que comparó el apixabán con el TAPD con el TAPU (ácido acetilsalicílico) en pacientes sin indicación clínica para anticoagulación debería arrojar algo de luz (probablemente de un modo definitivo) sobre el verdadero papel del tratamiento anticoagulante en receptores TAVI[30].

CONCLUSIONES

En conclusión, el estudio POPular TAVI confirmó los efectos perjudiciales del TAPD (frente a TAPU) tras TAVI, lo cual supone un importante paso adelante a la hora de determinar la estrategia antitrombótica óptima en este contexto. Los estudios que se realicen en el futuro deberán valorar si la anticoagulación sistemática (y su duración, ¿a corto plazo, quizá?) ha de ser superior al TAPU para obtener mejores resultados. Se debe mencionar que los eventos clínicos (incluidas las complicaciones hemorrágicas), y no las características de las imágenes subclínicas, deberían guiar el proceso de toma de decisiones en la estrategia trombótica que se debe seguir tras TAVI. Entre tanto, en la práctica clínica habitual de TAVI se debería adoptar urgentemente un abordaje minimalista con ácido acetilsalicílico solo, que se debería incluir en las guías de práctica clínica.

CONFLICTO DE INTERESES

J. Rodés-Cabau dijo haber recibido ayudas institucionales a la investigación de Edwards Lifesciences, Medtronic y Boston Scientific.

AGRADECIMIENTOS

J. Rodés-Cabau ocupa la cátedra de investigación canadiense *Fondation Famille Jacques Larivière* para el desarrollo de intervenciones de cardiopatías estructurales (Laval University, Ciudad de Quebec, Canadá).

BIBLIOGRAFÍA

1. Puri R, Chamandi C, Rodriguez-Gabella T, Rodes-Cabau J. Future of transcatheter aortic valve implantation - Evolving clinical implications. *Nat Rev Cardiol*. 2018;15:57-65.
2. Kolte D, Vlahakes GJ, Palacios IF, et al. Transcatheter Versus Surgical Aortic Valve Replacement in Low-Risk Patients. *J Am Coll Cardiol*. 2019;74: 1532–1540.
3. Nishimura RA, Otto CM, Bonow RO, et al. 2017 AHA/ACC Focused Update of the 2014 AHA/ACC Guideline for the Management of Patients With Valvular Heart Disease: A Report of the American College of Cardiology/ American Heart Association Task Force on Clinical Practice Guidelines. *J Am Coll Cardiol.* 2017;70:252-289.
4. Baumgartner H, Falk V, Bax JJ, et al. 2017 ESC/EACTS Guidelines for the management of valvular heart disease. *Eur Heart J*. 2017;38:2739-2791.
5. Rodes-Cabau J, Masson JB, Welsh RC, et al. Aspirin Versus Aspirin Plus Clopidogrel as Antithrombotic Treatment Following Transcatheter Aortic Valve Replacement With a Balloon-Expandable Valve: The ARTE (Aspirin Versus Aspirin + Clopidogrel Following Transcatheter Aortic Valve Implantation) Randomized Clinical Trial. *JACC Cardiovasc Interv.* 2017;10:1357-1365.
6. Maes F, Stabile E, Ussia GP, et al. Meta-Analysis Comparing Single Versus Dual Antiplatelet Therapy Following Transcatheter Aortic Valve Implantation. *Am J Cardiol*. 2018;122:310-315.
7. Brouwer J, Nijenhuis R, Delewi RS, et al. Aspirin with or without clopidogrel after transcatheter aortic-valve implantation. *N Engl J Med* 2020. https://doi.org/10.1056/NEJMoa2017815.
8. Holmes DR, Brennan JM, Rumsfeld JS, et al. Clinical outcomes at 1 year following transcatheter aortic valve replacement. JAMA 2015;313:1019-1028.
9. Mok M, Urena M, Nombela-Franco L, et al. Clinical and prognostic implications of existing and new-onset atrial fibrillation in patients undergoing transcatheter aortic valve implantation. *J Thromb Thrombolysis*. 2013;35: 450-455.
10. Genereux P, Head SJ, Van Mieghem NM, et al. Clinical outcomes after transcatheter aortic valve replacement using valve academic research consortium definitions: a weighted meta-analysis of 3,519 patients from 16 studies. *J Am Coll Cardiol*. 2012;59:2317-2326.
11. Rodes-Cabau J, Dauerman HL, Cohen MG, et al. Antithrombotic treatment in transcatheter aortic valve implantation: insights for cerebrovascular and bleeding events. *J Am Coll Cardiol.* 2013;62:2349-2359.
12. Redfors B, Watson BM, McAndrew T, et al. Mortality, Length of Stay, and Cost Implications of Procedural Bleeding After Percutaneous Interventions Using Large-Bore Catheters. *JAMA Cardiol.* 2017;2:798-802.
13. Junquera L, Urena M, Latib A, et al. Comparison of Transfemoral Versus Transradial Secondary Access in Transcatheter Aortic Valve Replacement. *Circ Cardiovasc Interv*. 2020;13:e008609.
14. Shehab N, Sperling LS, Kegler SR, Budnitz DS. National estimates of emergency department visits for hemorrhage-related adverse events from clopidogrel plus aspirin and from warfarin. *Arch Intern Med.* 2010;170: 1926-1933.
15. Delaney JA, Opatrny L, Brophy JM, Suissa S. Drug drug interactions between antithrombotic medications and the risk of gastrointestinal bleeding. *CMAJ*. 2007;177:347-351.
16. Miyazaki Y, Suwannasom P, Sotomi Y, et al. Single or dual antiplatelet therapy after PCI. *Nat Rev Cardiol*. 2017;14:294-303.
17. Nombela-Franco L, Webb JG, de Jaegere PP, et al. Timing, predictive factors, and prognostic value of cerebrovascular events in a large cohort of patients undergoing transcatheter aortic valve implantation. *Circulation*. 2012;126:3041-3053.
18. Miller DC, Blackstone EH, Mack MJ, et al. Transcatheter (TAVR) versus surgical (AVR) aortic valve replacement: occurrence, hazard, risk factors, and consequences of neurologic events in the PARTNER trial. *J Thorac Cardiovasc Surg*. 2012;143:832-843.e813.
19. Van Mieghem NM, Schipper ME, Ladich E, et al. Histopathology of embolic debris captured during transcatheter aortic valve replacement. *Circulation*. 2013;127:2194-2201.
20. Kahlert P, Al-Rashid F, Dottger P, et al. Cerebral embolization during transcatheter aortic valve implantation: a transcranial Doppler study. *Circulation*. 2012;126:1245-1255.
21. Auffret V, Regueiro A, Del Trigo M, et al. Predictors of Early Cerebrovascular Events in Patients With Aortic Stenosis Undergoing Transcatheter Aortic Valve Replacement. *J Am Coll Cardiol*. 2016;68:673-684.
22. Cordoba-Soriano JG, Puri R, Amat-Santos I, et al. Valve thrombosis following transcatheter aortic valve implantation: a systematic review. *Rev Esp Cardiol*. 2015;68:198-204.
23. Latib A, Naganuma T, Abdel-Wahab M, et al. Treatment and clinical outcomes of transcatheter heart valve thrombosis. *Circ Cardiovasc Interv*. 2015;8:e001779.
24. Puri R, Auffret V, Rodes-Cabau J. Bioprosthetic Valve Thrombosis. *J Am Coll Cardiol*. 2017;69:2193-2211.
25. Chakravarty T, Sondergaard L, Friedman J, et al.; RESOLVE and SAVORY Investigators. Subclinical leaflet thrombosis in surgical and transcatheter bioprosthetic aortic valves: an observational study. *Lancet*. 2017;389: 2383-2392.
26. Rodés-Cabau J, Urena M, Nombela-Franco L, et al. Arrhythmic Burden as Determined by Ambulatory Continuous Cardiac Monitoring in Patients With New-Onset Persistent Left Bundle Branch Block Following Transcatheter Aortic Valve Replacement: The MARE Study. *JACC Cardiovasc Interv*. 2018;11:1495-1505.
27. Muntané-Carol G, Urena M, Munoz-Garcia A, et al. Late Cerebrovascular Events Following Transcatheter Aortic Valve Replacement. *JACC Cardiovasc Interv*. 2020;13:872-881.
28. De Backer O, Dangas GD, Jilaihawi H, et al. Reduced Leaflet Motion after Transcatheter Aortic-Valve Replacement. *N Engl J Med*. 2020;382:130-139.
29. Dangas GD, Tijssen JGP, Wöhrle J, et al. A Controlled Trial of Rivaroxaban after Transcatheter Aortic-Valve Replacement. *N Engl J Med*. 2020;382:120-129.
30. Collet JP, Berti S, Cequier A, et al. Oral anti-Xa anticoagulation after trans-aortic valve implantation for aortic stenosis: The randomized ATLANTIS trial. *Am Heart J*. 2018;200:44-50.

OCT en placas calcificadas de arteria radial

Calcified plaques in the radial artery: OCT insight

Eduardo Arroyo-Úcar[a,b,*], Francisco Torres Saura[a,b], Manuela Romero Vazquiánez[a,b], Gonzalo Pizarro Sánchez[c,d,e,f], Raúl Moreno[g] y Borja Ibañez[c,d,h]

[a] *Unidad de Hemodinámica, Servicio de Cardiología, Hospital Universitario del Vinalopó, Elche, Alicante, España*
[b] *Unidad de Hemodinámica, Servicio de Cardiología, Hospital Universitario de Torrevieja, Alicante, España*
[c] *Centro Nacional de Investigaciones Cardiovasculares Carlos III (CNIC), Madrid, España.*
[d] *Centro de Investigación Biomédica en Red de Enfermedades Cardiovasculares (CIBERCV), Madrid, España*
[e] *Servicio de Cardiología, Complejo Hospitalario Ruber Juan Bravo, Madrid, España*
[f] *Departamento de Cardiología, Facultad de Medicina, Universidad Europea de Madrid (UEM), Madrid, España*
[g] *Unidad de Hemodinámica, Servicio de Cardiología, Hospital Universitario la Paz, Madrid, España*
[h] *Unidad de Hemodinámica, Servicio de Cardiología, Hospital Universitario IIS-Fundación Jiménez Díaz, Madrid, España*

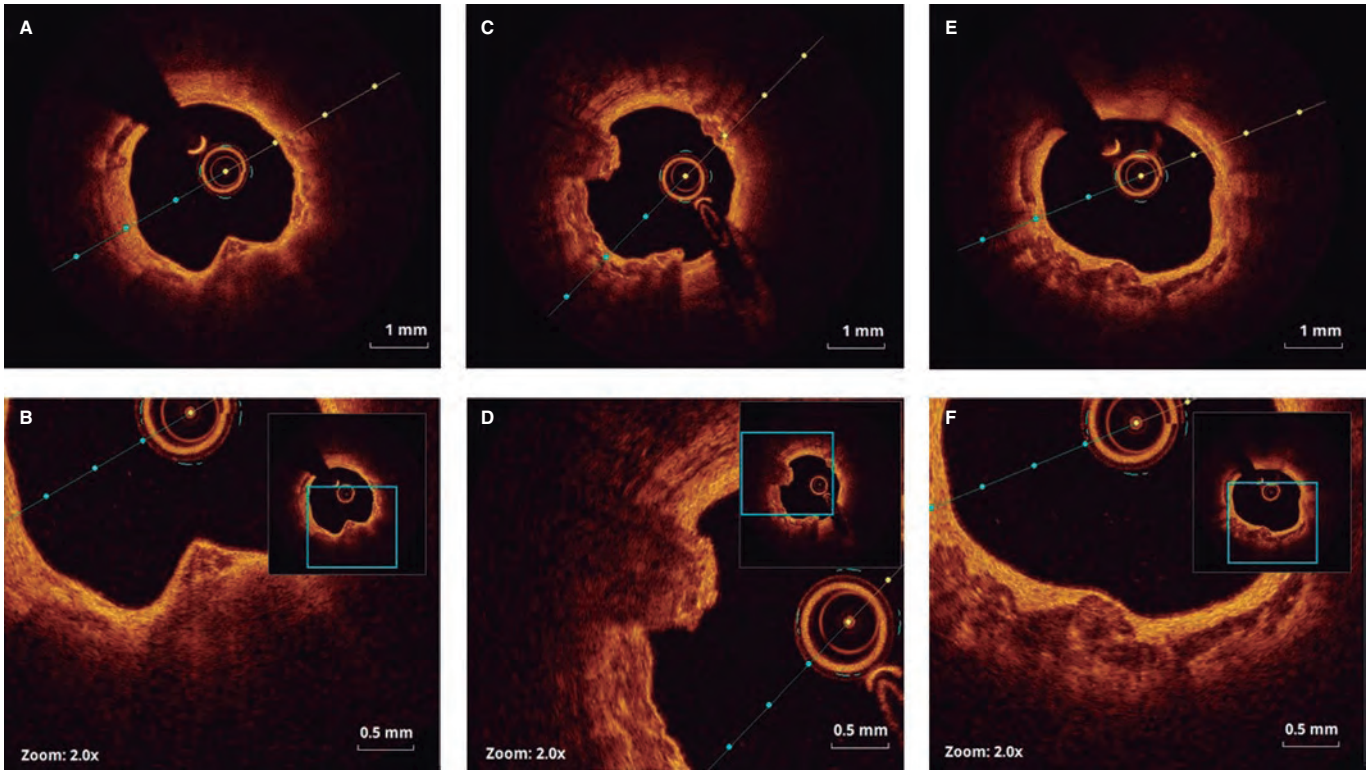

Figura 1. *Pullback* de OCT desde la arteria radial. Patrones de protrusión calcificada (**A-B**), nódulos calcificados eruptivos (**C-D**) y placa calcificada superficial en sabana (**E-F**).

El nódulo calcificado se ha establecido como el último sustrato subyacente en el síndrome coronario agudo; no obstante, el calcio está presente frecuentemente en otros escenarios agudos. La tomografía de coherencia óptica (OCT) ha logrado identificar en este sentido 3 patrones distintos de calcificación atendiendo a su a morfología. Estudios previos han documentado nódulos calcificados en pacientes con enfermedad arterial periférica; sin embargo, la presencia de distintos patrones morfológicos de calcificación sigue siendo desconocida.

* **Autor para correspondencia:** Servicio de Cardiología, Hospital de Vinalopó, Tonico Sansano Mora 14, 03293 Elche, Alicante, España.
Correo electrónico: earroyoucar@gmail.com (E. Arroyo-Úcar).

Online: 12-03-2020.
Full English text available from: www.recintervcardiol.org/en.
https://doi.org/10.24875/RECIC.M20000104
2604-7306 / © 2019 Sociedad Española de Cardiología. Publicado por Permanyer Publications. Este es un artículo *open access* bajo la licencia CC BY-NC-ND 4.0.

Paciente de 80 años derivado para angiografía coronaria por presentar disfunción sistólica. La coronariografía realizada mediante abordaje radial reveló la presencia de enfermedad calcificada grave de un vaso (porción media de la descendente anterior izquierda) así como calcificación mitral y aórtica. Los *pullbacks* de OCT realizados desde la arteria radial (6 ml de contraste a 3 mm por segundo, retirando 4 cm la vaina radial) revelaron la presencia de varias placas calcificadas (porción media de la arteria) definidas por la presencia de regiones heterogéneas, superficiales, bien definidas y con baja retrodispersión (vídeo 1 del material adicional). El corregistro angiografíco confirmó la presencia de una oclusión en la arteria ulnar.

Se identificaron 3 patrones de calcificación superficial:

- Protrusión calcificada (masa calcificada protruyente sin nódulos eruptivos [figura 1A-B]).
- Nódulos calcificados eruptivos (grupo de pequeños nódulos calcificados protruyendo hacia la luz [figura 1C-D]).
- Placa calcificada superficial «en sábana» (sin rotura del recubrimiento superficial y protrusión laminar mínima [figura 1E-F]).

Los tipos y causas de la calcificación periférica descrita incluyen la ateroesclerosis calcificada, vasculopatía medial calcificada, elastocalcinosis y arteriopatía urémica calcificada. Se trata de la primera vez que se describe mediante OCT los distintos patrones de calcificación de placas ateroescleróticas en la enfermedad arterial periférica. Como ya se ha definido con anterioridad para las lesiones culpables coronarias calcificadas, se pudo identificar 3 tipos. La coexistencia de oclusión en la arteria ulnar sugiere causalidad, aunque se requieren más estudios que aclaren su significado patológico dentro del escenario síndromes agudos periféricos.

CONFLICTO DE INTERESES

R. Moreno es editor asociado de *REC: Interventional Cardiology*; se ha seguido el procedimiento editorial establecido en la revista para garantizar la gestión imparcial del manuscrito.

MATERIAL SUPLEMENTARIO

Se puede consultar material suplementario a este artículo en su versión electrónica disponible en https://doi.org/10.24875/RECIC.M20000104.

REC Interv Cardiol. 2020;2(4):304-305

Abordaje alternativo para avanzar el Impella CP

Alternative approach to advance the Impella CP device

Héctor Cubero-Gallego*, Ana Ayesta, Pablo Avanzas, Isaac Pascual, Raquel del Valle y César Morís

Área del Corazón, Hospital Universitario Central de Asturias, Instituto de Investigación Sanitaria del Principado de Asturias (ISPA), Universidad de Oviedo, Oviedo, Asturias, España

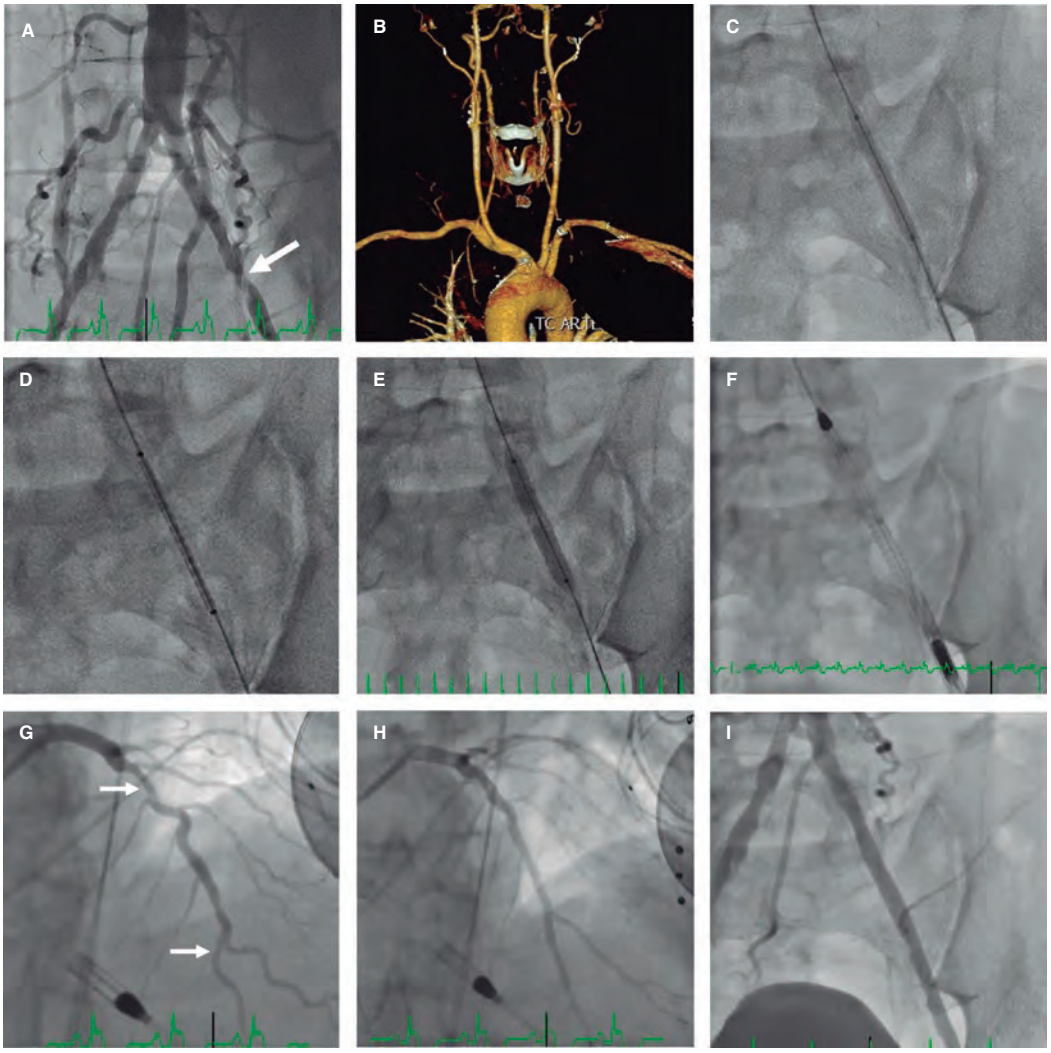

Figura 1.

*** Autor para correspondencia:** Área del Corazón, Hospital Universitario Central de Asturias, Avda. Roma s/n, 33011 Oviedo, Asturias, España.
Correo electrónico: hektorkubero@hotmail.com (H. Cubero-Gallego).

Online: 27-03-2020.
Full English text available from: www.recintervcardiol.org/en.
https://doi.org/10.24875/RECIC.M20000096
2604-7306 / © 2019 Sociedad Española de Cardiología. Publicado por Permanyer Publications. Este es un artículo *open access* bajo la licencia CC BY-NC-ND 4.0.

Un varón de 59 años con disfunción ventricular izquierda grave, taquicardia ventricular lenta y previamente tratado con resincronización cardiaca fue derivado para intervención coronaria percutánea (ICP) de la descendente anterior izquierda (DA). El paciente presentaba 2 lesiones extensamente calcificadas en la porción media de la DA. Al tratarse de una ICP de alto riesgo, el equipo multidisciplinar optó por realizar la intervención con soporte ventricular izquierdo percutáneo con el dispositivo Impella CP (Abiomed, Estados Unidos). Al paciente ya se le había realizado una cirugía de derivación fémoropoplítea derecha y presentaba una estenosis muy calcificada en la arteria ilíaca externa izquierda (figura 1A, flecha). La tomografía computarizada realizada en las arterias supraaórticas confirmó la presencia de arterias subclavia y axilar con diámetros < 5mm (figura 1B). El dispositivo Impella CP (14 Fr), que requiere un diámetro mínimo del vaso de 5 mm, se implantó mediante abordaje femoral izquierdo tras angioplastia de la arteria ilíaca externa izquierda. Para la predilatación se usó un catéter balón Mustang para ATP de 5 x 40 mm (Boston Scientific, Estados Unidos) (figura 1C); después se implantó un *stent* recubierto expandible por balón Advanta V12 de 6 x 38 mm (Atrium Medical Corporation, Estados Unidos) (figura 1D-E). Se avanzó el dispositivo Impella CP a través del *stent* (figura 1F). En la ICP de la porción media de la DA se emplearon 2 *stents* farmacoactivos (figura 1G-H; flechas: lesiones en la porción media de la DA). Tras la ICP, se retiró el dispositivo Impella CP; el punto de acceso vascular se cerró con el sistema de sutura Perclose ProGlide (Abbott Vascular Inc., Estados Unidos). La angiografía de control confirmó los buenos resultados (figura 1I, vídeo 1 del material adicional).

La angioplastia percutánea de la arteria ilíaca con un *stent* recubierto puede ser una alternativa para la colocación del dispositivo Impella CP por vía femoral y facilitar la realización de una ICP de alto riesgo cuando no pueden utilizarse los abordajes subclavio ni axilar por tener diámetros de pequeño tamaño.

MATERIAL ADICIONAL

Se puede consultar material adicional a este artículo en su versión electrónica disponible en https://doi.org/10.24875/RECIC.M20000096.

Estudio ISCHEMIA: ¿una victoria del tratamiento conservador en la enfermedad coronaria estable?

ISCHEMIA trial: a win for the optimal medical therapy in the management of stable coronary artery disease?

Luciano Consuegra-Sánchez[a,*], Daniel Fernández-Bergés[b] y Ramón López-Palop[c]

[a] *Servicio de Cardiología, Hospital Universitario de Santa Lucía, Cartagena, Murcia, España*
[b] *Unidad de Investigación, Área de Salud Don Benito-Villanueva de la Serena, FUNDESALUD, Villanueva de la Serena, Badajoz, España*
[c] *Servicio de Cardiología, Hospital Universitario Virgen de la Arrixaca, El Palmar, Murcia, España*

VÉASE CONTENIDO RELACIONADO:
https://doi.org/10.24875/RECIC.M20000101

Sr. Editor:

Hemos leído con gran interés los resultados del estudio ISCHEMIA[1], en el que se aleatorizó a 5.179 pacientes con isquemia moderada o grave para recibir una estrategia inicial invasiva, consistente en angiografía y revascularización si procedía, o conservadora, que incluía tratamiento médico óptimo inicial y angiografía si la terapia médica era «fallida». Se concluye, como ya se sabe, que la estrategia invasiva inicial no reduce el riesgo de eventos isquémicos cardiovasculares ni de muerte por cualquier causa durante el seguimiento, aunque tuvo un efecto beneficioso en la reducción del infarto de miocardio espontáneo, a costa de un número de infartos periangioplastia. Esta observación está siendo objeto de un importante debate debido probablemente a una expectativa que apuntaba en una dirección distinta.

En un interesante artículo[2] se ha argumentado que el estudio ISCHEMIA no comparó el beneficio de la revascularización coronaria frente al tratamiento médico, sino que evaluó una estrategia «inicial» de tratamiento médico frente a un tratamiento invasivo «inicial» con angiografía. En esta línea, un 79,4% de los pacientes del grupo invasivo fueron tratados con revascularización de forma percutánea o quirúrgica frente a un 21,0% en el grupo conservador. Una revisión cuidadosa del material suplementario de la publicación original[1] revela datos adicionales de interés que queremos destacar. Un total de 667 pacientes del grupo inicialmente conservador fueron remitidos para angiografía coronaria en el seguimiento por diferentes razones, entre las que se encuentran el fallo en el tratamiento médico óptimo para el control de la angina (15%) o la aparición de un evento adverso confirmado (angina inestable, infarto de miocardio, insuficiencia cardiaca o paro cardiaco reanimado) en un 27%. Por lo tanto, en una proporción sustancial de estos pacientes (n = 387, 14,9% del total del grupo conservador) la decisión de solicitar una angiografía estuvo basada en elementos de juicio distintos de los mencionados, que incluyeron eventos adversos catalogados como «no confirmados» (n = 177) o bien razones aún menos aclaradas, como la «no adherencia» a la medicación pautada u «otras razones» (n = 210). Dicho de otra manera, en su conjunto, en un 58% de los pacientes inicialmente asignados a tratamiento conservador remitidos luego para angiografía no hubo angina refractaria ni confirmación de aparición de eventos adversos que justificara tal decisión. Destacamos que a estos pacientes se les realizaron 477 angioplastias, 198 fueron sometidos a revascularización quirúrgica y se contabilizaron 955 «visitas» al laboratorio de hemodinámica[1].

Un segundo aspecto relevante lo constituye el seguimiento, que es inusualmente irregular tratándose de un ensayo clínico. Los autores afirman que el seguimiento mediano fue de 3,2 años, pero el rango intercuartílico fue de 2,1/2,2 a 4,3 años. Esta peculiaridad del estudio, relacionada con la inclusión lenta de una gran parte de los centros[2], eleva de manera sustancial el grado de incertidumbre sobre el análisis comparativo del beneficio de las 2 estrategias conforme aumenta la proporción de pacientes censurados, esto es, a medida que la comparación se realiza más allá de la mediana. Sin embargo, se expresan en el artículo datos comparativos entre las estrategias de tratamiento hasta a 5 años de seguimiento, cuando la proporción de sujetos «censurados» o «no en riesgo» en ese momento ya es superior al 75%. Resulta incomprensible, pues, que no se haya esperado a disponer de un seguimiento más homogéneo, a pesar de haber alcanzado el número de eventos previstos, antes de realizar un análisis más consistente debido a las implicaciones clínicas de un ensayo de esta relevancia.

Por último, queremos enfatizar aún más que la población incluida en el ensayo ISCHEMIA[1] está muy seleccionada, como sugieren los estrictos criterios de inclusión y exclusión, y lo demuestra el hecho de que se incluyeron 5.179 pacientes de 8.518, es decir, un 61% de los potencialmente seleccionables. A este respecto, de los 5 criterios que específicamente establecen las Guías de Revascularización Miocárdica de la Sociedad Europea de Cardiología[3] para mejorar el pronóstico en este contexto, 2 de ellos (enfermedad del tronco común > 50%, función sistólica ventricular izquierda < 35%) constituyeron criterios de exclusión, mientras que la guía de presión (considerada también por las Guías como un instrumento para la detección de pacientes candidatos a un beneficio pronóstico con la revascularización) se empleó solo en 481 pacientes (20,3%). No debemos olvidar, además, que la exclusión de aquellos pacientes con enfermedad renal crónica y aclaramiento renal estimado < 30 ml/min/1,73 m^2, también catalogados como de

* **Autor para correspondencia:** Servicio de Cardiología, Hospital Universitario de Santa Lucía, Paraje Los Arcos s/n, 30201 Cartagena, Murcia, España.
Correo electrónico: lconsue@gmail.com (L. Consuegra-Sánchez).

Online: 22-06-2020.
Full English text available from: https://www.recintervcardiol.org/en.
https://doi.org/10.24875/RECIC.M20000131
2604-7306 / © 2020 Sociedad Española de Cardiología. Publicado por Permanyer Publications. Este es un artículo *open access* bajo la licencia CC BY-NC-ND 4.0.

«muy elevado riesgo cardiovascular» por las Guías de Práctica Clínica de la Sociedad Europea de Cardiología[4], puede haber limitado un potencial beneficio pronóstico de la estrategia invasiva inicial y la consiguiente revascularización.

Concluimos que, a la luz de los aspectos metodológicos conflictivos antes mencionados y algunos otros[2], quizá las implicaciones en la práctica del estudio ISCHEMIA[1] deban ser «limitadas» a que en algunos pacientes seleccionados (sin disfunción ventricular izquierda grave ni enfermedad renal avanzada) con síndrome coronario crónico e isquemia al menos moderada, una vez descartada la enfermedad del tronco común, se pueda dar una oportunidad al tratamiento médico óptimo inicial. Si el paciente «opta» por un mayor alivio sintomático o desea tomar menos medicación, la estrategia invasiva puede seguir siendo la favorita.

BIBLIOGRAFÍA

1. Maron DJ, Hochman JS, Reynolds HR, et al. Initial Invasive or Conservative Strategy for Stable Coronary Disease. *N Engl J Med.* 2020;382:1395-1407.
2. Avanzas P, Cubero-Gallego H. Estudio ISCHEMIA: ¿cuál es el papel de la revascularización en pacientes con síndromes coronarios crónicos? *REC Interv Cardiol.* 2020;2:150-152.
3. Neumann FJ, Sousa-Uva M, Ahlsson A, et al. 2018 ESC/EACTS Guidelines on myocardial revascularization. *Eur Heart J.* 2019;40:87-165.
4. Piepoli MF, Hoes AW, Agewall S, et al. 2016 European guidelines on cardiovascular disease prevention in clinical practice. The Sixth Joint Task Force of the European Society of Cardiology and Other Societies on Cardiovascular Disease Prevention in Clinical Practice (constituted by representatives of 10 societies and by invited experts. Developed with the special contribution of the European Association for Cardiovascular Prevention & Rehabilitation). *Eur Heart J.* 2016;37:2315-2381.

Relación temporal entre ingresos por síndrome coronario agudo con tratamiento invasivo y confinamiento durante la pandemia de COVID-19

Temporal relation between invasively managed acute coronary syndromes and confinement during the current COVID-19 pandemic

Pablo Salinas[a,*], Alejandro Travieso-González[a], Carlos E. Vergara-Uzcategui[a], Fernando Macaya[a], Iván J. Núñez-Gil[a] y Antonio Fernández-Ortiz[a,b]

[a] *Servicio de Cardiología, Instituto de Investigación Sanitaria (IdISSC), Hospital Clínico San Carlos, Madrid, España*
[b] *Centro Nacional de Investigaciones Cardiovasculares (CNIC), Madrid, España*

Sr. Editor:

La enfermedad por infección del virus SARS-CoV-2 (COVID-19) ha tenido un impacto significativo sobre la atención de otras enfermedades. En concreto, hay datos de encuestas realizadas en unidades coronarias[1] y unidades de cardiología intervencionista[2] que demuestran una reducción del número de ingresos por infarto de miocardio y de intervenciones coronarias, respectivamente.

Aunque se trata de datos retrospectivos observacionales que no permiten establecer relaciones causales, es una información valiosa y, posiblemente, la única disponible. Se han propuesto diversas justificaciones para explicar esta reducción del 40-50% de los síndromes coronarios agudos (SCA) atendidos en hospitales. La primera, que se habría producido una verdadera disminución de los casos incidentes de SCA (epidemia de salud) en relación con el reposo físico de la población y la reducción de la contaminación atmosférica[3]. La segunda, que se debería a una menor asistencia voluntaria a las consultas por parte de los pacientes, por miedo a contagiarse de la COVID-19 en los hospitales y por evitar la saturación de los servicios sanitarios. Finalmente, la tercera, que sería por un empeoramiento de la calidad asistencial debido a la saturación de los servicios de emergencias y un sesgo diagnóstico desde el SCA hacia la COVID-19.

Hemos realizado un estudio para analizar el impacto del SARS-CoV-2 sobre los nuevos casos de SCA tratados invasivamente. En nuestra base de datos de cardiología intervencionista se recogen datos de forma prospectiva hasta el alta hospitalaria y comprende un área de aproximadamente 1 millón de habitantes (Hospitales Príncipe de Asturias, Severo Ochoa, Fuenlabrada y Clínico San Carlos de Madrid). Se ofrecen datos del 1 de marzo al 30 de abril de 2020, de un total de 118 pacientes con SCA y parada cardiaca a los que se realizó coronariografía. En la tabla 1 se muestran las características clínicas (similares) y los hallazgos angiográficos (menos lesión culpable en el grupo de COVID-19 positivos).

En primer lugar, se analizaron los nuevos casos de SCA en pacientes a quienes se realizó una coronariografía, se comparó su número con el del mismo periodo de 2019 y se observó una reducción significativa del 40,4% (prueba de bondad de ajuste ji al cuadrado, $p < 0{,}001$) en los nuevos diagnósticos de SCA (figura 1). Estos datos son similares a los ofrecidos por las encuestas de ámbito nacional en España e Italia[1,2].

Al profundizar en la tendencia temporal, y ya solo con datos de 2020, comparamos los nuevos casos de SCA tratados invasivamente semana a semana con los nuevos casos de COVID-19 registrados

* **Autor para correspondencia:** Servicio de Cardiología, Hospital Clínico San Carlos, Profesor Martín Lagos s/n, 28040 Madrid, España.
Correo electrónico: salinas.pablo@gmail.com (P. Salinas).

Online: 10-09-2020.
Full English text available from: https://www.recintervcardiol.org/en.
https://doi.org/10.24875/RECIC.M20000154

2604-7306 / © 2020 Sociedad Española de Cardiología. Publicado por Permanyer Publications. Este es un artículo *open access* bajo la licencia CC BY-NC-ND 4.0.

Tabla 1. Características clínicas y hallazgos angiográficos

	Total (n = 118)	COVID-19 negativo (n = 105)	COVID-19 positivo (n = 13)	p
Características clínicas				
Edad	66 (56-77)	65 (55-76)	75 (62-77,5)	0,158
Sexo femenino	35 (29,7%)	33 (31,4%)	2 (15,4%)	0,34
Hipertensión	76 (64,4%)	68 (66%)	8 (66,7%)	0,964
Dislipemia	57 (48,3%)	53 (51,5%)	4 (33,33%)	0,235
Diabetes	35 (29,7%)	33 (32%)	2 (16,7%)	0,273
Antecedente de tabaquismo	62 (52,5%)	56 (54,4%)	6 (50%)	0,774
Enfermedad vascular periférica	6 (5,1%)	5 (5%)	1 (8,3%)	0,628
Ictus previo	12 (10,2%)	11 (10,9%)	1 (8,3%)	0,786
Infarto previo	27 (22,9%)	22 (21%)	5 (38,5%)	0,156
Insuficiencia renal	16 (13,6%)	15 (14,9)	1 (8,3%)	0,54
Tipo de SCA				0,849
Angina inestable	35 (29,7%)	31 (29,5%)	4 (30,8%)	
SCA sin elevación del ST	48 (40,7%)	42 (40%)	6 (46,2%)	
SCA con elevación del ST	35 (29,7%)	32 (30,5%)	3 (23,1%)	
Angioplastia primaria	25 (21,2%)	23 (21,9%)	2 (15,4%)	0,587
Función ventricular izquierda (%)	57 (44,3-60)	56 (45-60)	60 (37-61)	0,497
Hallazgos angiográficos				
Coronarias normales	24 (20,3%)	21 (20%)	3 (23,1%)	0,795
N.º vasos con enfermedad grave	1 (0-2)	1 (0-2)	1 (0-2,5)	0,844
Lesión angiográfica culpable	69 (58,5%)	65 (61,9%)	4 (30,8%)	0,032
Revascularización	72 (61%)	67 (63,8%)	5 (35,8%)	0,077
N.º vasos tratados	1 (0-1)	1 (0-1)	0 (0-1)	0,107
N.º stents *totales*	0 (0-1)	1 (0-1)	0 (0-1)	0,256

SCA: síndrome coronario agudo.
Los datos se muestran como recuento (porcentaje) y mediana (rango intercuartílico).

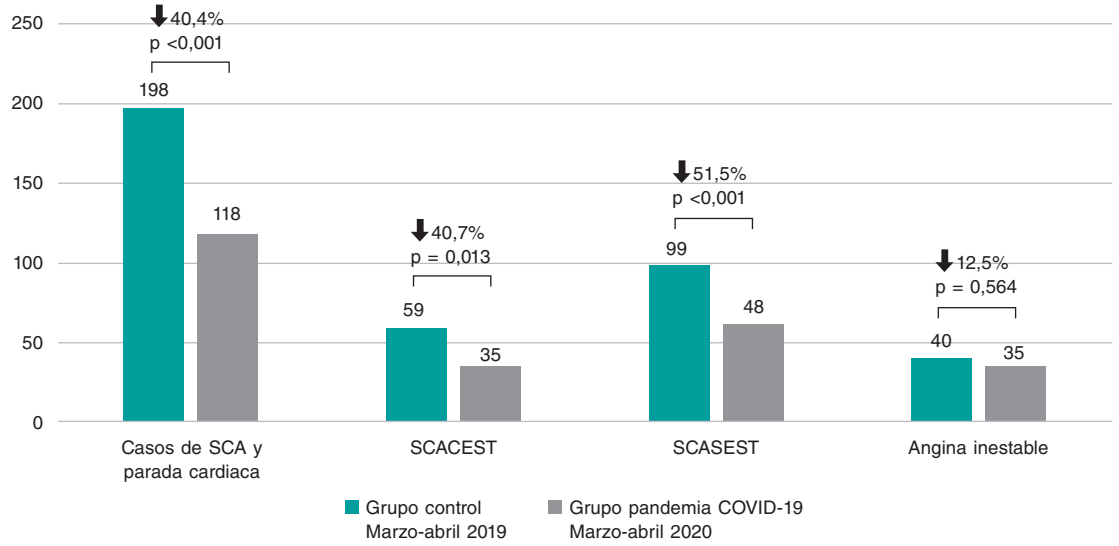

Figura 1. Recuento de casos de síndrome coronario agudo en 2019 y 2020 durante los meses de marzo y abril. Valor p obtenido mediante prueba de bondad de ajuste χ^2. SCA: síndrome coronario agudo; SCACEST: síndrome coronario agudo con elevación del segmento ST; SCASEST: síndrome coronario agudo sin elevación del segmento ST.

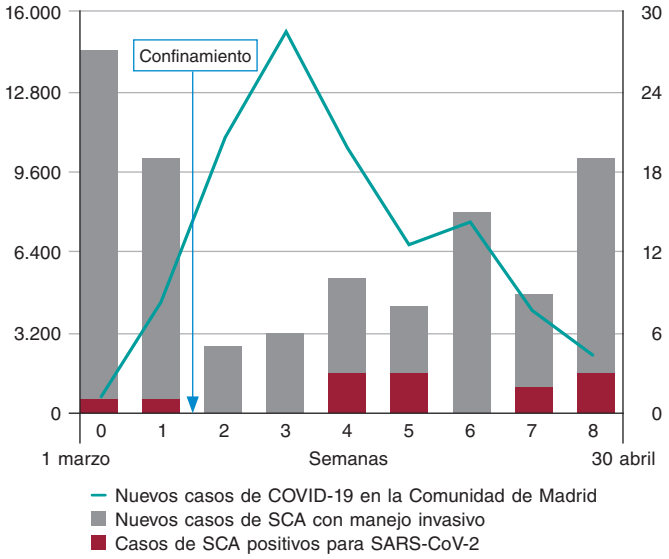

Figura 2. Nuevos casos semanales de COVID-19 en la Comunidad de Madrid frente a nuevos ingresos por síndrome coronario agudo (SCA) entre el 1 de marzo y el 30 de abril de 2020. En el eje vertical izquierdo se muestra el número de nuevos casos de COVID-19 detectados en la provincia (línea verde). En el eje vertical derecho se muestran el recuento de nuevos casos de SCA manejados invasivamente (barras grises) y aquellos casos de SCA con prueba de reacción en cadena de la polimerasa positiva para SARS-CoV-2 (barras rojas). La semana 8 solo incluye 5 días, del 26 al 30 de abril.

en nuestra región (figura 2). Se halló una relación inversa con el número de casos nuevos de COVID-19 en Madrid (datos oficiales del Ministerio de Sanidad a 15 de mayo de 2020[4]) y un impacto claro del confinamiento decretado en España el 15 de marzo de 2020. Posteriormente, los casos se recuperaron de forma paulatina a medida que descendió la incidencia de nuevos casos de COVID-19, lo que apoya que durante el confinamiento es posible que dominaran la alteración de la atención médica normal y la reducción voluntaria de las consultas de los pacientes. En línea con esto último, la reducción de casos no guarda relación con la incidencia de COVID-19 en otras regiones[2]. Si hubiese realmente una «epidemia de salud» con una reducción real de los casos de SCA, la disminución de los casos se esperaría que fuera más mantenida en el tiempo, dado que el confinamiento continuaba en el mismo grado al final del periodo de estudio.

En la figura 2 (barras rojas) se muestran los casos que fueron positivos confirmados (por prueba de reacción en cadena de la polimerasa) durante el ingreso por SCA (13 pacientes de los 118, el 11,02%). Hubo casos esporádicos que se concentran en las semanas 4 y 5 (30 y 27% COVID-19 positivos, respectivamente). Esta proporción es similar a la de seroprevalencia hallada en un estudio piloto dirigido por el Ministerio de Sanidad en nuestra provincia, que muestra que un 11,3% (intervalo de confianza del 95%, 9,8-13,0) de la población de Madrid tiene anticuerpos IgG para SARS-CoV-2 (resultados preliminares de estudio ENE-COVID19 del 13 de mayo de 2020[5]).

Este estudio tiene las limitaciones inherentes a los estudios observacionales retrospectivos, y además no dispone de información sobre los pacientes con SCA a los que no se hizo coronariografía, si bien nuestros protocolos de tratamiento del SCA no se modificaron sustancialmente[6].

En conclusión, el análisis temporal de la reducción de nuevos casos de SCA tratados invasivamente muestra una relación inversa con los datos oficiales de nuevos casos de COVID-19 y una relación directa con la instauración del confinamiento. La proporción de pacientes con una prueba de reacción en cadena de polimerasa positiva para SARS-CoV-2 es similar a la seroprevalencia estimada en la región.

BIBLIOGRAFÍA

1. De Rosa S, Spaccarotella C, Basso C, et al. Reduction of hospitalizations for myocardial infarction in Italy in the COVID-19 era. *Eur Heart J.* 2020;41:2083-2088.
2. Rodríguez-Leor O, Cid-Álvarez B, Ojeda S, et al. Impacto de la pandemia de COVID-19 sobre la actividad asistencial en cardiología intervencionista en España. *REC: Interv Cardiol.* 2020;2:82-89.
3. Anjum NA. Good in The Worst: COVID-19 Restrictions and Ease in Global Air Pollution. Preprints. 2020. https://doi.org/10.20944/preprints202004.0069.v1.
4. Ministerio de Sanidad, Consumo y Bienestar Social. Situación actual Coronavirus. Disponible en: https://www.mscbs.gob.es/en/profesionales/saludPublica/ccayes/alertasActual/nCov-China/situacionActual.htm. Consultado 14 Jul 2020.
5. Ministerio de Sanidad, Consumo y Bienestar Social. Estudio Nacional de Sero-Epidemiología de la Infección por SARS-CoV-2 en España (ENE-Covid). Disponible en: https://www.mscbs.gob.es/ciudadanos/ene-covid/home.htm. Consultado 14 jul 2020.
6. Romaguera R, Cruz-González I, Jurado-Román A, et al. Consideraciones sobre el abordaje invasivo de la cardiopatía isquémica y estructural durante el brote de coronavirus COVID-19. *REC: Interv Cardiol.* 2020;2:112-117.

Impacto de la pandemia de COVID-19 en el implante de prótesis valvular aórtica percutánea en España

Impact of the COVID-19 pandemic on transcatheter aortic valve implantation in Spain

Soledad Ojeda[a,*], Pilar Jiménez-Quevedo[b], Rafael Romaguera[c], Ignacio Cruz-González[d] y Raúl Moreno[e,f]

[a] *Servicio de Cardiología, Hospital Universitario Reina Sofía, Instituto Maimónides de Investigación Biomédica (IMIBIC), Universidad de Córdoba, Córdoba, España*
[b] *Servicio de Cardiología, Hospital Clínico San Carlos, Instituto de Investigación Sanitaria San Carlos (IdISSC), Madrid, España*
[c] *Servicio de Cardiología, Hospital de Bellvitge, IDIBELL, Universitat de Barcelona, L'Hospitalet de Llobregat, Barcelona, España*
[d] *Departamento de Cardiología, Hospital Clínico de Salamanca, Salamanca, España*
[e] *Servicio de Cardiología, Hospital La Paz, IDIPAZ, Madrid, España*
[f] *Centro de Investigación Biomédica en Red de Enfermedades Cardiovasculares (CIBERCV), España*

Sr. Editor:

La pandemia de COVID-19 ha producido un cambio drástico en nuestro sistema de salud. La necesidad de tener recursos disponibles para atender el alto volumen de pacientes afectados, la sobrecarga asistencial y la necesidad de limitar la exposición al virus han llevado a implantar medidas extraordinarias, tales como el retraso en la atención de los pacientes con patología crónica y la suspensión, prácticamente total, de procedimientos electivos, como el implante percutáneo de válvula aórtica (TAVI)[1].

Desde la Asociación de Cardiología Intervencionista de la Sociedad Española de Cardiología (ACI-SEC) se ha realizado una encuesta a los centros del registro español de TAVI con los siguientes objetivos: cuantificar la afectación temporal en el implante de TAVI en nuestro país por la pandemia de COVID-19, analizar la evolución de los pacientes no tratados debido a dicha pandemia, estudiar la incidencia y las consecuencias de la infección en los tratados durante este periodo de tiempo, y valorar los contagios de COVID-19 en la plantilla médica de las unidades de cardiología intervencionista. De los 46 centros integrantes del registro nacional, participaron en el estudio 40 (86,9%). Los parámetros recogidos en dicha encuesta quedan reflejados en la figura 1.

Del 1 de enero al 30 de abril de 2020 se realizaron 890 TAVI, la mayor parte (813 de 890, 91,4%) hasta la primera quincena de marzo y solo 77 (8,6%) desde el decreto del estado de alarma, lo que supone una reducción de la actividad del 95%. Si consideramos dos periodos de tiempo comparables antes y después del estado de alarma, el mes de febrero y la primera quincena de marzo de 2020 frente a la segunda quincena de marzo y el mes de abril, la reducción sigue siendo muy importante: 509 frente a 77 TAVI (un descenso del 86,9%) (figura 2). Tras el TAVI, 18 pacientes (2,0%) fallecieron en el hospital, la mayoría por causa cardiovascular (16/18, 88,9%). Durante el ingreso, 7 pacientes (0,8%) se infectaron de COVID-19, todos entre febrero y marzo, y la mayoría de estas infecciones se produjeron antes de que se

Hospital:			
Tratamiento con TAVI durante la primera mitad del 2020			
2020	Tratados con TAVI	Fallecidos en hospital*	COVID nosocomial
1.ª quincena Enero			
2.ª quincena Enero			
1.ª quincena Febrero			
2.ª quincena Febrero			
1.ª quincena Marzo			
2.ª quincena Marzo			
1.ª quincena Abril			
2.ª quincena Abril			
* En los fallecidos en el hospital durante o después del TAVI, especificar causa, incluyendo si fue cardiovascular o no cardiovascular y si fue por infección COVID-19 o no.			
Evolución de los pacientes que no fueron tratados			
Pacientes en lista de espera a fecha 1/3/2020:			
Fallecimientos en no tratados a fecha 30/04/2020:			
Fallecidos por COVID-19 entre los no tratados:			
Hemodinamistas totales y los que sufren COVID-19:			

Figura 1. Encuesta realizada a los centros participantes.

* **Autor para correspondencia:** Servicio de Cardiología, Hospital Universitario Reina Sofía, Avda. Menéndez Pidal s/n, 14004 Córdoba, España.
Correo electrónico: soledad.ojeda18@gmail.com (S. Ojeda). ◊ En el anexo se puede consultar el listado de centros participantes e investigador responsable en cada centro.

Online: 02-10-2020.
Full English text available from: https://www.recintervcardiol.org/en.
https://doi.org/10.24875/RECIC.M20000161
2604-7306 / © 2020 Sociedad Española de Cardiología. Publicado por Permanyer Publications. Este es un artículo *open access* bajo la licencia CC BY-NC-ND 4.0.

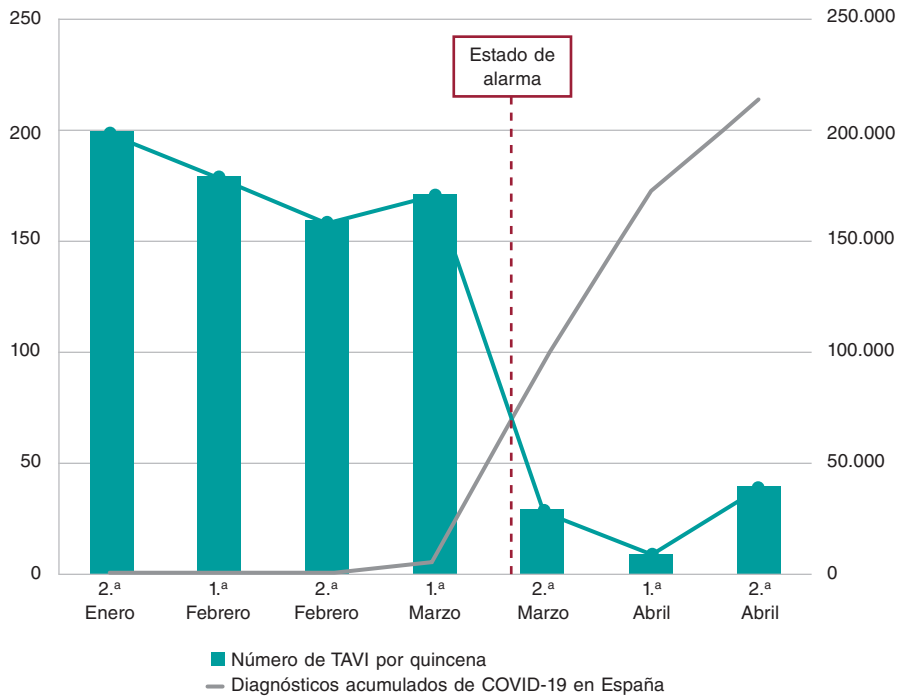

Figura 2. Evolución temporal del implante percutáneo de válvula aórtica (TAVI) en relación con la incidencia de COVID-19 en España.

decretase el estado de alarma (6 frente a 7; 85,7%). Dos de estos pacientes fallecieron. Por tanto, en febrero y la primera quincena de marzo, la tasa de COVID-19 nosocomial fue del 1,2%, su letalidad del 33,3% y la mortalidad por COVID-19 nosocomial del 0,4%. Durante el estado de alarma, solo 1 de los 77 pacientes tratados con TAVI presentó COVID-19 nosocomial, y este paciente falleció (tasa de COVID-19 nosocomial y mortalidad por COVID-19 nosocomial del 1,3%). Se dispone de datos de lista de espera de 37 de los 40 centros participantes. El 1 de marzo de 2020 estaban pendientes de implante 810 pacientes. Fallecieron 24 (2,9%) en lista de espera en los 2 meses siguientes (hasta el 30 de abril). La mayoría de las muertes (20 de 24; 83,3%) se debieron a la patología valvular aórtica y 4 (16,7%) fueron secundarias a infección por COVID-19. Otros 4 pacientes (0,5%) requirieron implante de TAVI urgente, sin complicaciones y con una evolución favorable tras el procedimiento. Por tanto, 28 pacientes (3,5%) fallecieron en lista de espera o bien precisaron la realización de TAVI urgente. Finalmente, de los 217 cardiólogos intervencionistas que conforman las unidades de hemodinámica de los centros participantes, 15 (6,9%) presentaron COVID-19 confirmada mediante reacción en cadena de la polimerasa.

El registro nacional muestra una reducción significativa en el tratamiento percutáneo de la valvulopatía aórtica desde la declaración de la pandemia de COVID-19 en nuestro país. El riesgo de infección nosocomial y la sobrecarga asistencial, así como el riesgo derivado de posponer estos procedimientos[2,3], hacen necesario un seguimiento y una valoración individualizados de cada paciente para priorizar indicaciones[4]. Una consecuencia práctica de estos datos es que la mortalidad en lista de espera fue claramente mayor (3%) que la mortalidad por COVID-19 nosocomial (1,3%), y este hecho podría hacer plantear la necesidad de mantener los programas de TAVI si es logísticamente posible en futuras situaciones de pandemia que pudieran sobrevenir. Por último, es fundamental asegurar una adecuada protección de los pacientes para evitar infecciones nosocomiales que pueden ser letales y proporcionar adecuados equipos de protección a los profesionales sanitarios expuestos[5].

CONFLICTO DE INTERESES

Los autores declaran no tener conflictos de interés en este manuscrito. R. Moreno es editor asociado de *REC: Interventional Cardiology*; se ha seguido el procedimiento editorial establecido en la revista para garantizar la gestión imparcial del manuscrito.

Anexo. Centros participantes e investigador responsable en cada centro

Hospital Clínico Universitario de Santiago: Ramiro Trillo-Nouche
Complejo Universitario de Vigo: José Antonio Baz
Hospital Universitario San Carlos: Pilar Jiménez-Quevedo
Hospital Universitario Reina Sofía: Manuel Pan
Hospital Clínico Universitario Virgen de la Arrixaca: Eduardo Pinar
Hospital Universitari de Bellvitge: Rafael Romaguera
Hospital Universitario Virgen de la Victoria: José María Hernández
Hospital Universitario Virgen de las Nieves: Eduardo Molina
Hospital Universitari Vall d'Hebron: Viçens Serra
Hospital Universitario La Fe: Francisco Ten
Hospital Universitario Central de Asturias: Raquel del Valle
Hospital Clínico Universitario de Valladolid: Ignacio Amat
Hospital Ramón y Cajal: Luisa Salido
Hospital Clínic Barcelona: Ander Regueiro
Hospital Gregorio Marañón: Enrique Gutiérrez
Hospital de la Santa Creu i Sant Pau: Dabitz Arzamendi
Hospital General Universitario de Alicante: Vicente Mainar

(Continúa)

Anexo. *(Continuación)*

Hospital La Paz: Raúl Moreno
Hospital Universitario de Gran Canaria Dr Negrín: Pedro Martín
Hospital Universitario Marqués de Valdecilla: José M. de la Torre-Hernández
Hospital Universitario Virgen del Rocío: Manuel Villa
Hospital Germans Trias i Pujol de Badalona: Eduard Fernández-Nofrerias
H. Puerta del Mar: Livia Gheorge
Hospital Universitario de León: Carlos Cuellas Ramón
Hospital Clínico Universitario de Valencia: Sergio García-Blas
Hospital Universitario Miguel Servet: María Cruz Ferrer
Hospital Universitario de Cruces: Roberto Blanco Mata
Hospital Universitario Regional de Málaga: Cristóbal Urbano
Hospital de Basurto: Leire Andraka
Complejo Hospitalario de Navarra: Valeriano Ruiz Quevedo
Hospital Universitario de Badajoz: Juan Manuel Nogales
Hospital Universitario de Salamanca: Ignacio Cruz
Complejo Hospitalario de Toledo: José Moreu
Hospital Universitario de La Princesa: Fernando Alfonso
Hospital Universitario Puerta de Hierro Majadahonda: Juan Francisco Oteo
Hospital Universitario Fundación Jiménez Díaz: Antonio Piñero
Hospital Universitari Son Espases: Vicente Peral
Hospital Universitario Juan Ramón Jiménez: Jessica Roa
Hospital General de Valencia: Alberto Berenguer
Clínica Universidad de Navarra: Miguel Artaiz

BIBLIOGRAFÍA

1. Romaguera R, Cruz-González I, Jurado-Román A, et al. Considerations on the invasive management of ischemic and structural heart disease during the COVID-19 coronavirus outbreak. Consensus statement of the Interventional Cardiology Association and the Ischemic Heart Disease and Acute Cardiac Care Association of the Spanish Society of Cardiology. *REC Interv Cardiol*. 2020;2:106-111.
2. Chung CJ, Nazif TM, Wolbinski M, et al. Restructuring Structural Heart Disease Practice During the COVID-19 Pandemic: JACC Review Topic of the Week. *J Am Coll Cardiol*. 2020;75:2974-2983
3. Shah PB, Welt FGP, Mahmud E, et al. Triage Considerations for Patients Referred for Structural Heart Disease Intervention During the COVID-19 Pandemic: An ACC/SCAI Position Statement. *JACC Cardiovasc Interv.* 2020; 13:1484-1488.
4. Moreno R, Ojeda S, Romaguera R, Jimenez-Quevedo P, Cruz-González I. Transcatheter aortic valve implantation during the current COVID-19 pandemic. Recommendations from the ACI-SEC. *REC Interv Cardiol*. 2020. https://doi.org/10.24875/RECICE.M20000137.
5. Romaguera R, Cruz-González I, Ojeda S, et al. Gestión de las salas de procedimientos invasivos cardiológicos durante el brote de coronavirus COVID-19. Documento de consenso de la Asociación de Cardiología Intervencionista y la Asociación del Ritmo Cardiaco de la Sociedad Española de Cardiología. *REC Interv Cardiol*. 2020;2:106-111.

Oxigenador extracorpóreo de membrana con implante percutáneo durante la pandemia de COVID-19. Registro multicéntrico español

Percutaneous extracorporeal membrane oxygenation during the COVID-19 pandemic. A Spanish multicenter registry

Sandra Santos-Martínez[a], Javier Martín Moreiras[b], M. Eugenia Vázquez-Álvarez[c,d,e], Yhivian Peñasco[f], Aitor Uribarri[a,c] e Ignacio J. Amat-Santos[a,c,*]

[a] *Departamento de Cardiología, Hospital Clínico Universitario, Valladolid, España*
[b] *Departamento de Cardiología, Hospital Clínico Universitario de Salamanca, Salamanca, España*
[c] *Centro de Investigación Biomédica en Red de Enfermedades Cardiovasculares (CIBERCV), Instituto de Salud Carlos III, España*
[d] *Departamento de Cardiología, Hospital General Universitario Gregorio Marañón, Madrid, España*
[e] *Instituto de Investigación Sanitaria Gregorio Marañón, Madrid, España*
[f] *Departamento de Cuidados Intensivos, Hospital Universitario Marqués de Valdecilla, Santander, Cantabria, España*

* **Autor para correspondencia:** Departamento de Cardiología, Hospital Clínico Universitario, Avda. Ramón y Cajal 3, 47003 Valladolid, España.
Correo electrónico: ijamat@gmail.com (I.J. Amat-Santos).

Online: 26-10-2020.
Full English text available from: https://www.recintervcardiol.org/en.
https://doi.org/10.24875/RECIC.M20000166

2604-7306 / © 2020 Sociedad Española de Cardiología. Publicado por Permanyer Publications. Este es un artículo *open access* bajo la licencia CC BY-NC-ND 4.0.

Tabla 1. Características basales, tratamiento y resultados de pacientes con implantación percutánea de dispositivos ECMO durante la pandemia de COVID-19

	Total (n = 14)
Características basales	
Edad (años)	48,79 ± 7,13
Peso (kg)	85,79 ± 18,03
Altura (m)	1,73 ± 0,07
IMC (kg/m²)	28,32 ± 5,02
Sexo femenino	3 (21,4)
Hipertensión	4 (28,6)
Diabetes mellitus	2 (14,3)
Dislipemia	5 (35,7)
Tabaquismo (actual o previo)	6 (42,8)
Fibrilación auricular	1 (7,1)
Enfermedad coronaria	2 (14,3)
Insuficiencia cardiaca congestiva	1 (7,1)
Antecedentes de accidente cerebrovascular	0 (0)
Insuficiencia hepática crónica	0 (0)
Insuficiencia renal crónica	0 (0)
Síndrome de apnea-hipopnea del sueño	2 (14,3)
Antecedentes de cáncer	1 (7,1)
Tratamiento	
Hidroxicloroquina	13 (92,9)
Azitromicina	12 (85,7)
Glucocorticoides	12 (85,7)
Lopinovir/ritonavir	12 (85,7)
Tozilizumab	9 (64,3)
Remdesivir	4 (28,6)
Cotratamiento antibacteriano	14 (100)
Cefalosporinas	7 (50)
Piperacilina tazobactam	6 (42,9)
Vancomicina	3 (21,4)
Colistina	3 (21,4)
Daptomicina	1 (7,1)
Meropenem	8 (57,1)
Linezolid	7 (50)
Resultados	
Días con el dispositivo ECMO	12 [9-14]
Días con ventilación mecánica	34 [18-51]
Días en la UCI/UCC	44,5 [19,0-56,0]
Duración de la hospitalización (total, en días)	62 [27-66]
Muerte	4 (28,6)
Fallo multiorgánico	1 (25)
Suspensión de la limitación del tratamiento de soporte vital	3 (75)

ECMO: oxigenador extracorpóreo de membrana; IMC: índice de masa corporal; UCC: unidad de cuidados coronarios; UCI: unidad de cuidados intensivos.
Los datos expresan n (%), media ± desviación estándar o mediana [rango intercuartílico].

Sr. Editor:

El oxigenador extracorpóreo de membrana (ECMO) viene utilizándose como soporte respiratorio mecánico desde hace casi 40 años. El soporte con ECMO venovenoso utiliza la derivación cardiopulmonar para asumir por completo la función respiratoria de los pulmones. El soporte con ECMO venoarterial proporciona soporte circulatorio y oxigenación y resulta útil para tratar el *shock* cardiogénico o la parada cardiopulmonar refractaria[1]. Los avances técnicos en materia de dispositivos ECMO han fomentado su uso mediante un abordaje completamente percutáneo realizado con frecuencia por cardiólogos intervencionistas con formación en el manejo de accesos de un calibre grande. Esto a su vez ha posibilitado configuraciones más rápidas, reducido los tiempos en situaciones críticas y aumentado las probabilidades de supervivencia[2].

Desde el comienzo de la pandemia de enfermedad coronavírica de 2019 (COVID-19), diferentes hospitales chinos han descrito una alta incidencia del síndrome respiratorio agudo grave (SARS) (17-29%) y enfermedades críticas (23-32%) entre pacientes hospitalizados[3]. El tratamiento del SARS se basa en una ventilación pulmonar protectora, una adecuada estrategia de fluidos y un inicio rápido de la pronación[4]. Si estas estrategias resultan insuficientes, el uso de ECMO para el tratamiento de la hipoxemia refractaria se convierte en la única alternativa posible[5]. Además, se han observado importantes retrasos en la aplicación de tratamientos de reperfusión en el contexto del infarto agudo de miocardio con elevación del segmento ST durante esta pandemia, lo que ha elevado los índices de mortalidad, complicaciones mecánicas y *shock* cardiogénico[6]. Por último, los pacientes con insuficiencia cardiaca crónica en fase avanzada corren mayor riesgo de desarrollar síntomas graves de COVID-19.

El SARS, el *shock* cardiogénico agudo y la insuficiencia cardiaca crónica en fase avanzada son la triple amenaza de los pacientes con COVID-19 candidatos a recibir soporte con ECMO.

Este es un registro retrospectivo y multicéntrico del implante percutáneo de ECMO entre el 15 de marzo y el 15 de mayo de 2020 en 4 hospitales españoles durante la pandemia de COVID-19. La cifra oficial de casos de COVID-19 ingresados en los centros que participaron en el estudio fue ∼ 4.500. Un total de 14 pacientes infectados (0,3%) recibieron tratamiento con un dispositivo ECMO. Las principales características basales de los pacientes incluidos en el estudio se muestran en la tabla 1. Diez pacientes desarrollaron SARS (71,4%), 2 desarrollaron SARS acompañado de insuficiencia cardiaca crónica en fase avanzada descompensada (14,3%) y 2 más *shock* cardiogénico secundario a un síndrome coronario agudo en el contexto de infección por SARS-CoV-2 (14,3%).

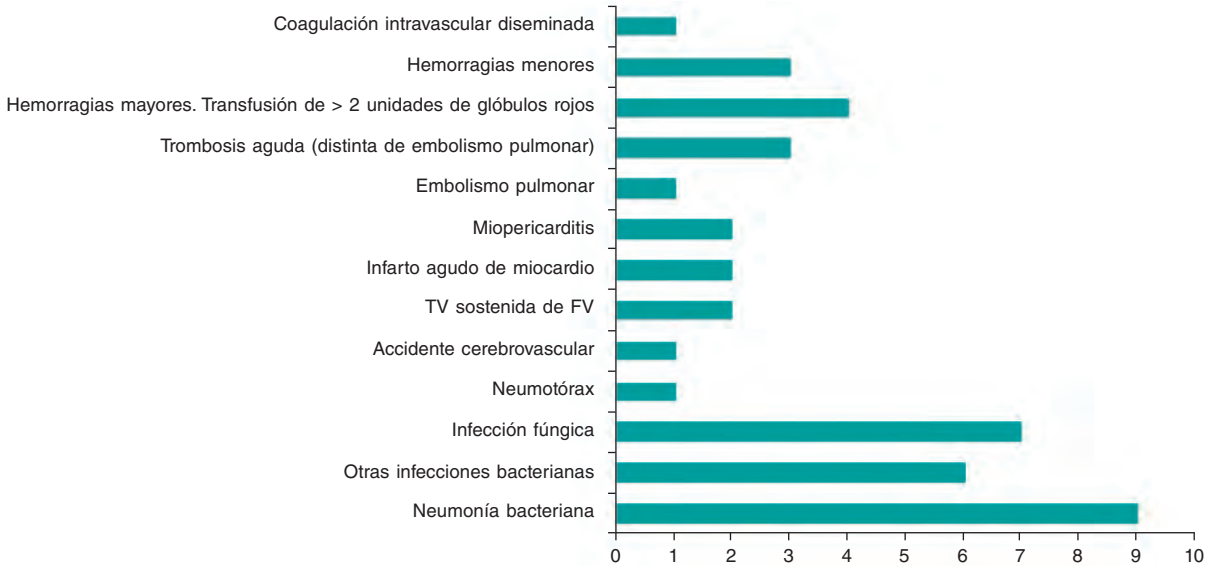

Figura 1. Complicaciones durante el soporte con oxigenador extracorpóreo de membrana y frecuencia de estas. FV: fibrilación ventricular; TV: taquicardia ventricular.

Nueve pacientes (64,3%) fueron hospitalizados, inicialmente en planta y a 5 (35,7%) se los trasladó de inmediato a la unidad de cuidados intensivos. Durante la hospitalización se emplearon varios tratamientos, tal y como muestra la tabla 1. Se realizó una ecocardiografía en todos los casos; la mediana de la fracción de eyección del ventrículo izquierdo de aquellos pacientes sin enfermedad cardiovascular previa afectados por SARS (10 pacientes [71,4%]) fue del 58% [rango intercuartílico (IQR), 51-64%] y el desplazamiento sistólico del plano del anillo tricuspídeo fue de 18,5 mm [17,7-19,3 mm]. El ECMO se implantó una mediana de 7 días desde el ingreso hospitalario mediante abordaje totalmente percutáneo en todos los casos salvo en uno. Atendiendo al tipo de ECMO utilizado, 2 pacientes recibieron un ECMO venoarterial (14,3%) y 12 un ECMO venovenoso (85,7%). En 2 pacientes (13,3%) de este último grupo se llevó a cabo una conversión a ECMO venoarterial-venoso (VAV). En 2 pacientes (14,3%) también hubo que implantar un dispositivo de asistencia ventricular izquierda que en ambos casos fue un balón de contrapulsación intraaórtico. Las complicaciones de estos pacientes se muestran en la figura 1. Aunque las infecciones coexistentes fueron el problema más frecuente, se debe mencionar el altísimo riesgo de desarrollar eventos trombóticos y hemorrágicos (4 [28,6%] y 8 [57,1%], respectivamente) debido, probablemente, al propio ECMO pero también a los trastornos inflamatorios y de coagulación que provoca la COVID-19. Todos los pacientes presentaron, como mínimo, 1 complicación. La mediana de tiempo de conexión al ECMO fue de 12 días [9-14] y la mediana de la duración de la hospitalización, 62 días [27-66]. Fallecieron 4 pacientes (28,6%), 1 (25%) debido a un fallo multiorgánico y 3 (75%) después de suspender el tratamiento de soporte vital o por limitación del esfuerzo terapéutico.

En conclusión, este registro relativamente pequeño no es sino un reflejo de los tratamientos más avanzados que se han usado durante la actual pandemia de COVID-19. Confirma que 3 de cada 4 pacientes que precisaron soporte con ECMO sobrevivieron a la hospitalización a pesar del alto índice de complicaciones relacionadas. Es de destacar que el rápido y mínimamente invasivo implante de ECMO en pacientes en estado crítico se ha extendido en gran parte gracias a la implicación de los cardiólogos intervencionistas en este proceso.

BIBLIOGRAFÍA

1. Combes A, Hajage D, Capellier G, et al. Extracorporeal Membrane Oxygenation for Severe Acute Respiratory Distress Syndrome. *N Engl J Med.* 2018;378:1965-1975.
2. Napp LC, Kühn C, Hoeper MM, et al. Cannulation strategies for percutaneous extracorporeal membrane oxygenation in adults. *Clin Res Cardiol.* 2016;105:283-296.
3. Wang D, Hu B, Hu C, et al. Clinical characteristics of 138 hospitalized patients with 2019 novel coronavirus-infected pneumonia in Wuhan, China. *JAMA.* 2020. https://doi.org/10.1001/jama.2020.1585.
4. Yang X, Yu Y, Xu J, et al. Clinical course and outcomes of critically ill patients with SARS-CoV-2 pneumonia in Wuhan, China: a single-centered, retrospective, observational study. *Lancet Respir Med.* 2020. https://doi.org/10.1016/S2213-2600(20)30079-5.
5. Bartlett RH, Ogino MT, Brodie D, et al. Initial ELSO Guidance Document: ECMO for COVID-19 Patients with Severe Cardiopulmonary Failure. *ASAIO J.* 2020;66:472-474.
6. Rodríguez-Leor O, Cid-Álvarez B, Ojeda S, et al. Impacto de la pandemia de COVID-19 sobre la actividad asistencial en cardiología intervencionista en España. *REC Interv Cardiol.* 2020;2:82-89.

Resúmenes presentados al 31 Congreso de la Asociación de Cardiología Intervencionista de la Sociedad Española de Cardiología 2020

Las comunicaciones de este artículo han sido revisadas por el Comité Científico de la Asociación de Cardiología Intervencionista y se publican respetando el criterio de los autores. REC Publications no es responsable de errores o discrepancias.

Beneficio del tratamiento invasivo en ancianos con comorbilidades y síndrome coronario agudo sin elevación del ST

Vicente Pernias[1], José María García Acuña[2], Sergio Raposeiras[3], José A. Barrabés[4], Alberto Cordero[5], Manuel Martínez-Sellés[6], Alfredo Bardají[7], Pablo Díez-Villanueva[8], Francisco Marín[9], Juan M. Ruiz-Nodar[10], Nuria Vicente-Ibarra[11], Gonzalo L. Alonso Salinas[9], Pedro Rigueiro[2], Emad Abu-Assi[3], Frances Formiga[13], Julio Núñez[1], Eduardo Núñez[1], Albert Ariza-Solé[14] y Juan Sanchis[1]

[1]Servicio de Cardiología, Hospital Clínico Universitario de Valencia, INCLIVA, Universidad de Valencia, CIBERCV, Valencia, España. [2]Servicio de Cardiología, Hospital Clínico Universitario de Santiago, CIBERCV, Santiago de Compostela, A Coruña, España. [3]Servicio de Cardiología. Hospital Álvaro Cunqueiro de Vigo, Vigo, Pontevedra, España. [4]Servicio de Cardiología, Hospital Universitario Vall d'Hebron, Universidad Autónoma de Barcelona, CIBERCV, Barcelona, España. [5]Servicio de Cardiología, Hospital Clínico Universitario de San Juan, San Juan, Alicante, España. [6]Servicio de Cardiología, Hospital Universitario Gregorio Marañón, CIBERCV, Universidad Complutense, Universidad Europea, Madrid, España. [7]Servicio de Cardiología, Hospital Universitario de Tarragona Joan XXIII, IISPV, Universidad Rovira i Virgili, Tarragona, España. [8]Servicio de Cardiología, Hospital Universitario La Princesa, Madrid, España. [9]Servicio de Cardiología, Hospital Clínico Universitario Virgen de la Arrixaca, IMIB-Arrixaca, CIBERCV, Murcia, España. [10]Servicio de Cardiología, Hospital General Universitario de Alicante, Alicante, España. [11]Servicio de Cardiología, Hospital General de Elche, Elche, Alicante, España. [12]Servicio de Cardiología, Hospital Universitario Ramón y Cajal, CIBERCV, Madrid, España. [13]Servicio de Medicina Interna, Hospital Universitario de Bellvitge, L'Hospitalet de Llobregat, Barcelona, España. [14]Servicio de Cardiología, Hospital Universitario de Bellvitge, L'Hospitalet de Llobregat, Barcelona, España.

Introducción y objetivos: Sigue sin esclarecerse cuál es la estrategia terapéutica óptima en ancianos con comorbilidades y síndrome coronario agudo sin elevación del ST. Nuestro objetivo es analizar la relación entre la carga de comorbilidades y el beneficio de la revascularización en la mortalidad a 1 año.
Métodos: Se incluyeron 7.211 pacientes mayores de 70 años a partir de 11 registros españoles que se unificaron en una base de datos conjunta. Se evaluó la presencia de 6 comorbilidades (insuficiencia renal, anemia, diabetes mellitus, enfermedad cerebrovascular, enfermedad arterial periférica y enfermedad pulmonar crónica). El objetivo fue la mortalidad a 1 año por cualquier causa.
Resultados: Fallecieron 1.090 (15%) pacientes. El número de comorbilidades fue predictor de mortalidad (por 1 comorbilidad *hazard ratio* [HR] = 1,34; intervalo de confianza del 95% [IC95%], 1,27-1,41; p = 0,0001). La revascularización mostró un efecto protector (HR = 0,58; IC95%, 0,51-0,66; p = 0,0001). El beneficio de la revascularización disminuyó conforme aumentaba el número de comorbilidades (ómnibus p = 0,016), siendo significativo en todos los subgrupos excepto en el de ≥ 5 comorbilidades (n = 76, 1.1%). Igualmente, las diferencias en las tasas de mortalidad fueron favorables a la revascularización en todos los niveles de comorbilidad, excepto en el subgrupo con ≥ 5 comorbilidades (ómnibus p = 0,007). La revascularización rozó la significación estadística en pacientes con arteriopatía periférica y enfermedad pulmonar crónica (p = 0,007 y p = 0,03, respectivamente).
Conclusiones: La revascularización no se debe descartar en la mayoría de los pacientes ancianos con comorbilidades y síndrome coronario agudo sin elevación del ST. La arteriopatía periférica y la enfermedad pulmonar crónica son las comorbilidades que más interfieren con los beneficios potenciales de la revascularización.

Tabla

Número de comorbilidades	HR (IC95%)	p	Diferencia en tasa de mortalidad (IC95%)	p
0 (n = 1891; 26,2%)	0,48 (0,39 a 0,61)	0,0001	−0,09 (−0,13 a −0,06)	0,0001
1 (n = 2413; 33,5%)	0,54 (0,46 a 0,63)	0,0001	−0,10 (−0,14 a −0,07)	0,0001
2 (n = 1638; 22,7%)	0,60 (0,53 a 0,68)	0,0001	−0,11 (−0,16 a −0,07)	0,0001
3 (n = 879; 12,2%)	0,67 (0,57 a 0,78)	0,0001	−0,12 (−0,18 a −0,05)	0,0001
4 (n = 314; 4,4%)	0,75 (0,60 a 0,93)	0,009	−0,11 (−0,21 a −0,01)	0,039
≥ 5 (n = 76; 1,05%)	0.83 (0,62 a 1,12)	0,226	−0,09 (−0,28 a 0,084)	0,40

HR: *hazard ratio*; IC95%: intervalo de confianza del 95%.

Online: 26-10-2020.
https://doi.org/10.24875/RECIC.M20000165
2604-7306 / © 2020 Sociedad Española de Cardiología. Publicado por Permanyer Publications. Este es un artículo *open access* bajo la licencia CC BY-NC-ND 4.0.

Relevancia de la carga de comorbilidades en el manejo invasivo del síndrome coronario agudo en pacientes ancianos

Vicente Pernias[1], José María García Acuña[2], Sergio Raposeiras[3], José A. Barrabés[4], Alberto Cordero[5], Manuel Martínez-Sellés[6], Alfredo Bardají[7], Pablo Díez-Villanueva[8], Francisco Marín[9], Juan M. Ruiz-Nodar[10], Nuria Vicente-Ibarra[11], Gonzalo L. Alonso Salinas[9], Pedro Rigueiro[2], Emad Abu-Assi[3], Frances Formiga[13], Julio Núñez[1], Eduardo Núñez[1], Albert Ariza-Solé[14] y Juan Sanchis[1]

[1]Servicio de Cardiología, Hospital Clínico Universitario de Valencia, INCLIVA, Universidad de Valencia, CIBERCV, Valencia, España. [2]Servicio de Cardiología, Hospital Clínico Universitario de Santiago, CIBERCV, Santiago de Compostela, A Coruña, España. [3]Servicio de Cardiología. Hospital Álvaro Cunqueiro de Vigo, Vigo, Pontevedra, España. [4]Servicio de Cardiología, Hospital Universitario Vall d'Hebron, Universidad Autónoma de Barcelona, CIBERCV, Barcelona, España. [5]Servicio de Cardiología, Hospital Clínico Universitario de San Juan, San Juan, Alicante, España. [6]Servicio de Cardiología, Hospital Universitario Gregorio Marañón, CIBERCV, Universidad Complutense, Universidad Europea, Madrid, España. [7]Servicio de Cardiología, Hospital Universitario de Tarragona Joan XXIII, IISPV, Universidad Rovira i Virgili, Tarragona, España. [8]Servicio de Cardiología, Hospital Universitario La Princesa, Madrid, España. [9]Servicio de Cardiología, Hospital Clínico Universitario Virgen de la Arrixaca, IMIB-Arrixaca, CIBERCV, Murcia, España. [10]Servicio de Cardiología, Hospital General Universitario de Alicante, Alicante, España. [11]Servicio de Cardiología, Hospital General de Elche, Elche, Alicante, España. [12]Servicio de Cardiología, Hospital Universitario Ramón y Cajal, CIBERCV, Madrid, España. [13]Servicio de Medicina Interna, Hospital Universitario de Bellvitge, L'Hospitalet de Llobregat, Barcelona, España. [14]Servicio de Cardiología, Hospital Universitario de Bellvitge, L'Hospitalet de Llobregat, Barcelona, España.

Introducción y objetivos: La presencia de comorbilidades en pacientes ancianos con síndrome coronario agudo sin elevación del segmento ST (SCASEST) empeora el pronóstico. El objetivo del siguiente estudio es analizar la influencia de la carga de comorbilidades en el manejo invasivo del SCASEST.
Métodos: Se incluyeron 7.211 pacientes mayores de 70 años a partir de 11 registros españoles que se unificaron en una base de datos conjunta. Se evaluó la presencia de 6 comorbilidades (insuficiencia renal, anemia, diabetes mellitus, enfermedad cerebrovascular, enfermedad arterial periférica y enfermedad pulmonar crónica) y su relación con la probabilidad de someterse a coronariografía durante el ingreso.
Resultados: Fueron tratados de forma conservadora 1.179 pacientes. La presencia de cada una de las 6 comorbilidades se asoció con menor abordaje invasivo: enfermedad cerebrovascular (*odds ratio* [OR] = 0,75; intervalo de confianza del 95% [IC95%], 0,61-0,90; p = 0,003), anemia (OR = 0,63; IC95%, 0,53-0,75; p < 0,0001), insuficiencia renal (OR = 0,63; IC95%, 0,54-0,73; p < 0,0001), arteriopatía periférica (OR = 0,79; IC95%, 0,65-0,96; p = 0,02), enfermedad pulmonar crónica (OR = 0,84; IC95%, 0,70-0,99; p = 0,05) y diabetes mellitus (OR = 0,84; IC95%, 0,73-0,97; p = 0,02). Al aumentar el número de comorbilidades disminuyó la probabilidad de ser tratado de forma invasiva, tras ajustar por la puntuación en la escala Grace. Así, 1 comorbilidad OR = 0,66, IC95%, 0,54-0,81; 2 comorbilidades OR = 0,55, IC95%, 0,45-0,69; 3 comorbilidades OR = 0,37, IC95%, 0,29-0,47; 4 comorbilidades OR = 0,33, IC95%, 0,24-0,45; ≥ 5 comorbilidades OR = 0,21, IC95%, 0,12-0,36; todos p < 0,0001, en comparación con ninguna comorbilidad.
Conclusiones: La carga de comorbilidades tiene gran impacto en el manejo de los ancianos con SCASEST. Conforme aumenta el número de comorbilidades disminuye la probabilidad de ser sometido a coronariografía.

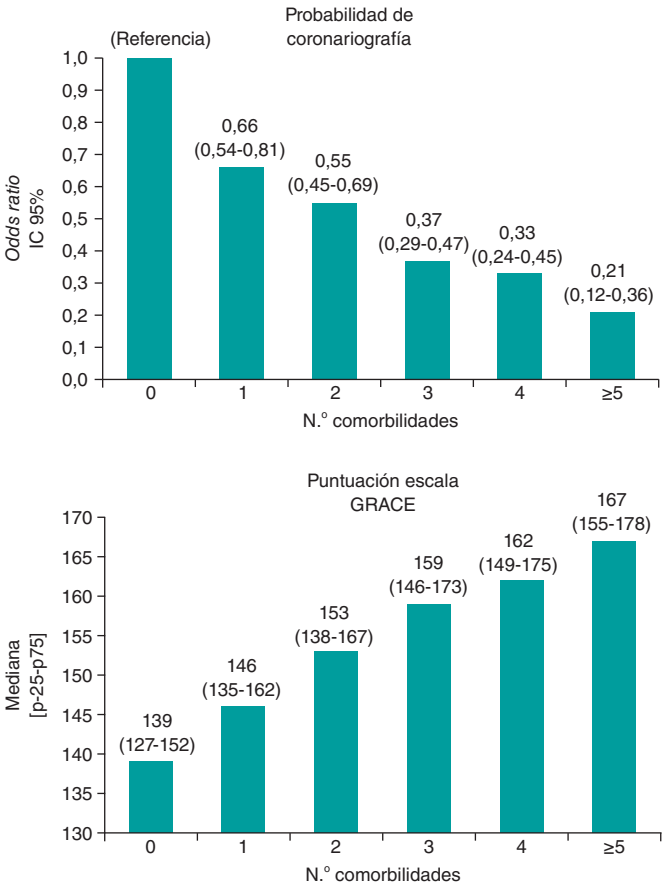

Figura 1.

Seguridad y eficacia de la aterectomía coronaria con láser Excimer en lesiones incruzables

Rafael González Manzanares, Soledad Ojeda Pineda, Cristina Pericet Rodríguez, Nick Paredes Hurtado, Juan Carlos Elizalde Joza, Lucía Carnero Montoro, Manuel Jesús Oneto Fernández, Aurora Luque Moreno, Ignacio Gallo Fernández y Manuel Pan Álvarez-Ossorio

Unidad de Hemodinámica, Servicio de Cardiología, Hospital Universitario Reina Sofía, Córdoba, España

Introducción y objetivos: Las lesiones incruzables constituyen un reto en el intervencionismo coronario percutáneo. La aterectomía rotacional es con frecuencia la única alternativa, pero requiere una guía específica que cruce la lesión, lo que a menudo no es posible. Nuestro objetivo es evaluar la eficacia y la seguridad de la aterectomía coronaria con láser Excimer (ELCA) en lesiones incruzables con balón de bajo perfil o microcatéter.
Métodos: Se incluyen todos los pacientes en los que se utilizó ELCA entre junio y diciembre de 2018. Se usó el CVX300-Excimer-Laser-System junto con el catéter 0,9-mm-X80 (Spectranetics Inc.).
Resultados: La ELCA se utilizó en 15 pacientes (edad media: 73 ± 9 años). Seis presentaban SCASEST y 9 angina estable. Todas las lesiones eran graves y muy calcificadas. La tasa de éxito fue del 80% (n = 12). En 7 de los casos el catéter cruzó la lesión completamente (58,3%); en los 5 restantes (41,7%) permitió modifi-

car la placa y el paso posterior del balón. Como complicaciones, 3 pacientes presentaron daño miocárdico sin repercusión cínica, 1 paciente tuvo un ictus (no directamente atribuible a la ELCA) y posteriormente falleció, y otro presentó una fibrilación ventricular durante la aplicación. Tras 4 meses de seguimiento no se registraron eventos cardiacos mayores en los pacientes tratados con éxito y permanecieron libres de síntomas.
Conclusiones: La ELCA es segura y efectiva en el tratamiento de lesiones incruzables, alcanzando una tasa de éxito del 80% en este complejo tipo de lesiones. Su principal ventaja es que puede ser utilizada con cualquier tipo de guía coronaria.

Utilidad de la evaluación fisiológica coronaria en la práctica diaria: resultados inmediatos y a medio plazo

Cristina Pericet Rodríguez,
Rafael González Manzanares,
Nick Iván Paredes Hurtado,
Francisco José Hidalgo Lesmes,
Juan Carlos Elizalde Joza,
Aurora Luque Moreno,
Manuel Jesús Oneto Fernández,
Lucía Carnero Montoro,
Ignacio Gallo Fernández
y Manuel Pan Álvarez-Ossorio

Servicio de Cardiología, Hospital Universitario Reina Sofía, Córdoba, España

Introducción y objetivos: Analizar la utilidad y la eficacia de la evaluación fisiológica de las lesiones coronarias y el uso del *software* Syncvision en los pacientes sometidos a intervención coronaria percutánea.
Métodos: Se incluyeron de forma consecutiva aquellos pacientes en los que se realizó a criterio del operador evaluación funcional (iFR, FFR) o uso del *software* Syncvision para la toma de decisiones en la intervención coronaria percutánea entre enero de 2017 y diciembre de 2019 en nuestro centro.
Resultados: Se realizó evaluación fisiológica en 277 pacientes, con un total de 433 lesiones. La presentación clínica fue angina estable en 136 (49,1%), SCASEST en 110 (39,7%) y SCACEST en 31 (11,2%). El *software* Syncvision se utilizó en 155 lesiones (35,8%). Las lesiones evaluadas fueron: lesiones moderadas, 240 (55,4%); lesiones largas, secuencias o difusas, 116 (26,8%); bifurcaciones para guiar el resultado, 51 (11,8%); otras lesiones, 26 (6%; reestenosis, 22 lesiones; lesiones en *bypass*, 2 lesiones; estenosis aórtica significativa, 2 lesiones). Se realizó determinación de FFR en 13 lesiones (3%), con un valor medio de 0,80 ± 0,15, y de iFR en 427 lesiones (98,6%), con un valor medio de 0,89 ± 0,12. Los vasos analizados fueron: DA, 180 (41,6%); CD, 99 (22,9%); Cx, 84 (19,4%); TCI, 23 (5,3%); otras, 47 (10,9%). Tras un seguimiento medio de 14 ± 8 meses, 13 pacientes (4,7%) presentaron un evento cardiaco adverso grave: 6 (2,2%) necesitaron revascularización del vaso analizado, 3 (1,1%) tuvieron un infarto agudo de miocardio y 4 murieron por causa incierta o cardiaca (1,4%).
Conclusiones: El uso de la evaluación coronaria fisiológica junto con el uso del *software* Syncvision para la toma de decisiones en intervencionismo percutáneo en los diferentes escenarios clínicos y anatómicos parece ser seguro, con un bajo porcentaje de eventos mayores en el seguimiento.

Impacto de la implementación de un programa de cateterismo ambulatorio en un centro de alto volumen

Fernando Rebollal Leal, Raquel Vázquez García,
Xacobe Flores Ríos, Pablo Piñón Esteban,
Guillermo Aldama López,
Jorge Salgado Fernández, Ramón Calviño Santos,
Nicolás Vázquez González
y José Manuel Vázquez Rodríguez

Servicio de Cardiología, Complexo Hospitalario Universitario A Coruña (CHUAC), A Coruña, España

Introducción y objetivos: Evaluar la seguridad y el impacto de la implementación de un programa de cateterismo ambulatorio en un centro de alto volumen.
Métodos: Análisis retrospectivo de datos recogidos de forma prospectiva mediante sistema informático de pacientes sometidos a cateterismo ambulatorio con ingreso y alta el mismo día, realizando un seguimiento a las 24 horas y a los 30 días. Se analizan la seguridad y la factibilidad.
Resultados: Entre octubre de 2016 y marzo de 2020 se recogieron 1.131 pacientes (327 [28,9%] por sospecha de cardiopatía isquémica). El acceso radial fue el de primera intención en el 97,7% de los pacientes (éxito del 98,3%). Se realizó angioplastia en 99 pacientes (1,5 ± 0,7 vasos tratados y 2,0 ± 1,3 lesiones tratadas), de los que requirieron ingreso 16 (16%), siendo el motivo principal inestabilidad clínica al finalizar el procedimiento (75%). En el seguimiento a 24 horas no se registraron eventos; a los 30 días se registraron 6 (0,5%) eventos mayores: 1 fallecimiento (hemorragia digestiva alta en 1 paciente sometido a procedimiento diagnóstico), 1 hemorragia mayor relacionada con el acceso vascular, 2 IAMSEST y 2 ictus menores. A los 30 días requirieron ingreso 14 pacientes (1,2%). Se objetivó una reducción de la mediana de tiempo en lista de espera del 76%.
Conclusiones: La implementación de un programa de cateterismo ambulatorio con alta precoz es factible y segura en pacientes seleccionados.

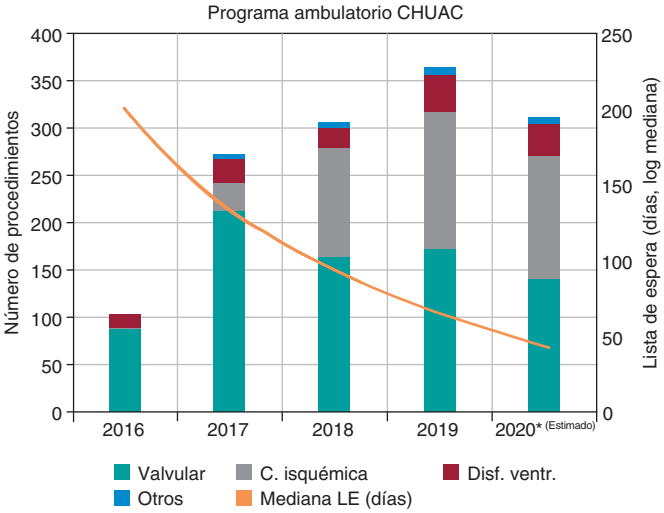

Figura 1.

Recuperación a largo plazo de la función vascular en oclusiones coronarias crónicas totales tras su recanalización: ensayo clínico aleatorizado de ticagrelor frente a clopidogrel

Juan José Rodríguez-Arias[1], Josep Gómez-Lara[2], Juan Caballero[3], Luis Ortega-Paz[1], Luis Teruel[2], Rafael Romaguera[2], Concepción Correa Vilches[3], Ángel Cequier[2], Manel Sabate[1] y Salvatore Brugaletta[1]

[1]Instituto Cardiovascular, Hospital Clínic, IDIBAPS, Barcelona, España. [2]Heart Disease Institute, Hospital Universitario de Bellvitge, Universidad de Barcelona, IDIBELL, Barcelona, España. [3]Servicio de Cardiología, Hospitales Universitarios San Cecilio y Virgen de las Nieves, Granada, España

Introducción y objetivos: La función vascular coronaria de una oclusión coronaria total crónica (CTO) inmediatamente después de su recanalización es pobre. Se desconoce si esta disfunción vascular se mantiene en el seguimiento a largo plazo y si existe una función protectora del tratamiento antiplaquetario doble (TAPD) de 1 año con ticagrelor frente a clopidogrel.
Métodos: El estudio TIGER es un ensayo clínico prospectivo, doble aleatorizado, abierto, de dos grupos paralelos controlados, que ha asignado de forma aleatoria 1:1 los pacientes que recibieron una ICP de CTO exitosa a TAPD de 1 año con ticagrelor frente a clopidogrel. Adicionalmente, se asignó a los pacientes de forma aleatoria 1:1 a recibir un seguimiento angiográfico a 1 o 3 años. Inmediatamente después de la ICP y en el seguimiento angiográfico se evaluó el flujo coronario (CBF) bajo perfusión de dosis crecientes de adenosina y se realizó la comparación entre los 2 grupos.
Resultados: Se incluyeron 50 pacientes asignados 1:1 a tratamiento con ticagrelor o clopidogrel (25 pacientes por grupo) y a seguimiento angiográfico a 1 o 3 años (25 pacientes por grupo). Finalmente recibieron un seguimiento angiográfico a 1 y 3 años 23 (92%) y 15 (60%) pacientes, respectivamente. Bajo infusión de dosis crecientes de adenosina se observó un área bajo la curva de CBF mayor con ticagrelor en comparación con el grupo de clopidogrel inmediatamente después de la ICP de CTO (32.122,91 ± 24.039,59 vs. 19.604,58 ± 11.204,20; p = 0,085). Esta tendencia persiste en el seguimiento (34.815,22 ± 24.206,06 vs. 22.712,47 ± 13.768,95; p = 0.071) sin ninguna interacción del tiempo de seguimiento y el fármaco antiagregante administrado. Dentro de cada grupo de tratamiento, mientras que en el grupo de ticagrelor el CBF mayor al principio se mantuvo durante el seguimiento, en el de clopidogrel hubo un aumento del CBF en el seguimiento comparado con el basal.
Conclusiones: El ensayo TIGER mostró que el tratamiento de 1 año con ticagrelor en una CTO recanalizada puede mantener un flujo coronario mayor a largo plazo en comparación con clopidogrel, pues los pacientes tratados con clopidogrel tenían un CBF más bajo al inicio y solo un ligero aumento en el seguimiento. El valor clínico de dicho mayor flujo coronario debería evaluarse en un grupo más amplio de pacientes.

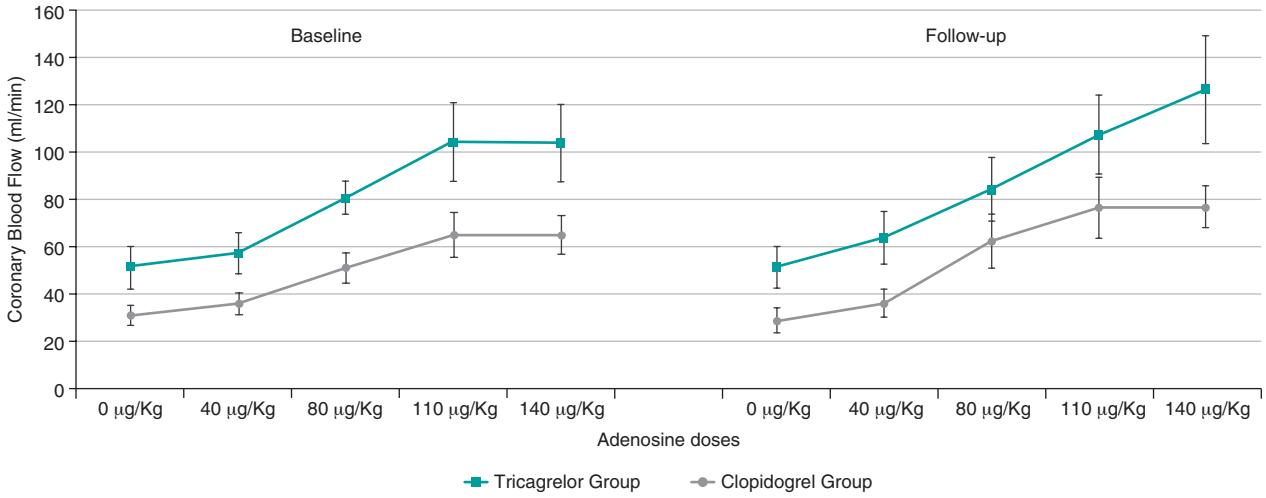

Figura 1. Evaluación del flujo coronario basal y en el seguimiento.

Implantación de la tromboelastometría en pacientes sometidos a cirugía cardiovascular

Isabel Rodríguez-Martín, Catalina Sánchez-Mora y Víctor Sánchez-Margalet

Departamento Bioquímica Clínica, Hospital Virgen Macarena, Sevilla, España

Introducción y objetivos: La cirugía cardiovascular asociada a circulación extracorpórea ocasiona importantes trastornos hemostáticos. El objetivo es demostrar que la implantación de test viscoelásticos, como la tromboelastometría rotacional (ROTEM), permite una terapia transfusional más eficiente, consiguiendo una mejora en salud.
Métodos: Estudio observacional retrospectivo de 675 pacientes sometidos a cirugía cardiovascular, durante un periodo de 3 años. Este estudio incluye análisis del consumo de hemoderivados y posibles complicaciones desarrolladas durante el posoperatorio, antes y tras la implementación de ROTEM.
Resultados: Tras la utilización de un sistema viscoelástico, junto con el algoritmo transfusional específico, se observó una disminución de la incidencia de cualquier tipo de transfusión (41,4 vs. 31,9%, p = 0,026) durante el perioperatorio. Esta disminución fue especialmente significativa en el caso de concentrados de hematíes (31,3 vs. 19,8%; p = 0,002) y de plasma (9,8 vs 3,8%; p = 0,008). ROTEM se asoció a una disminución estadísticamente significativa de la incidencia de transfusión de unidades de plasma durante la estancia en la UCI (15,8 vs. 7,7%, p = 0,004). Se observó un aumento en el consumo de plaquetas, fibrinógeno, protamina y ácido tranexámico, aunque no fue significativo. Además, se registró una disminución estadísticamente significativa de la incidencia de hemorragia posoperatoria (9,5 vs. 5,3%; p = 0,037), de reintervención (6,0 vs. 2,9%; p = 0,035) y del tiempo de estancia en la UCI (6,0 vs. 5,1 días; p = 0,026).

Conclusiones: El empleo de ROTEM permite un mejor manejo de la coagulopatía, lo cual se ha traducido en un uso más racional de hemoderivados, una menor incidencia de complicaciones y una menor estancia en la UCI.

Resultados a largo plazo de *stent* convencional frente a *stent* farmacoactivo en pacientes ancianos

Lorenzo Hernando Marrupe, Roberto Del Castillo Medina, Alberto Núñez García, Yago González Doforno, Cecilia Marco Quirós, Victoria Espejo Bares, Verónica Artiaga De La Barrera, Carla Jiménez Martínez y Javier Botas Rodríguez

Unidad de Cardiología Intervencionista, Servicio de Cardiología, Hospital Universitario Fundación Alcorcón, Alcorcón, Madrid, España

Introducción y objetivos: Nuestro objetivo fue valorar los resultados a largo plazo de los *stents* convencionales (SC) frente a los *stents* farmacoactivos (SFA) en una cohorte histórica de pacientes ancianos.
Métodos: Estudio observacional con seguimiento prospectivo de 209 pacientes ≥ 75 años sometidos a intervencionismo coronario percutáneo entre 2007 y 2011. Se evaluó la relación entre el tipo de *stent* implantado y la presencia de eventos cardiovasculares y la mortalidad a largo plazo.
Resultados: La edad media de nuestra población fue de 80 ± 3,8 años (28% mujeres). El seguimiento medio fue de 24 ± 15 meses. Un 82,3% presentaban síndrome coronario agudo (SCA). El acceso utilizado de forma preferente fue el radial (74%). En el 41% de los pacientes se implantó un SFA. Los pacientes con SFA tenían mayor prevalencia de SCA sin elevación del ST, diabetes y antecedente de infarto. Los pacientes con SC eran de mayor edad y existía una mayor prevalencia de SCA con elevación del ST, *shock* cardiogénico y fibrilación auricular, y presentaban menor FEVI. Los pacientes con SC tenían menor carga ateroesclerótica y la revascularización completa se alcanzó en un mayor porcentaje de casos, a pesar de lo cual presentaron una mayor mortalidad intrahospitalaria. En el seguimiento a largo plazo, los pacientes con SC realizaron una menor duración de tratamiento antiagregante doble sin presentar peores resultados clínicos que los pacientes con SFA.
Conclusiones: El implante de SC de forma seleccionada en pacientes ancianos se mostró como una estrategia segura, con una incidencia baja de eventos adversos en el seguimiento a largo plazo.

Resultados a largo plazo de *stent* convencional frente a *stent* farmacoactivo en mujeres

Lorenzo Hernando Marrupe, Roberto Del Castillo Medina, Alberto Núñez García, Yago González Doforno, Cecilia Marco Quirós, Victoria Espejo Bares, Verónica Artiaga De La Barrera, Carla Jiménez Martínez y Javier Botas Rodríguez

Unidad de Cardiología Intervencionista, Servicio de Cardiología, Hospital Universitario Fundación Alcorcón, Alcorcón, Madrid, España

Introducción y objetivos: La seguridad y la eficacia de los *stents* farmacoactivos (SFA) ha sido descrita en varios ensayos clínicos. Sin embargo, el porcentaje de mujeres incluidas es bajo. Nuestro objetivo fue valorar los resultados de los *stents* convencionales (SC) frente a los SFA en una cohorte histórica de mujeres.
Métodos: Estudio observacional con seguimiento prospectivo de 130 mujeres consecutivas sometidas a intervencionismo coronario percutáneo entre 2007 y 2011. Se evaluó la relación entre el tipo de *stent* implantado y la presencia de eventos cardiovasculares y la mortalidad a largo plazo.
Resultados: La edad media de nuestra población fue de 71 ± 10 años. El seguimiento medio fue de 26 ± 14 meses. Un 85% presentaban síndrome coronario agudo al ingreso. El acceso utilizado de forma preferente fue el radial (72%). Las pacientes con SFA tenían mayor prevalencia de diabetes, dislipemia, antecedente de infarto y revascularización previa. Las pacientes con SC tenían una mayor prevalencia de SCAEST y fibrilación auricular, y una menor carga aterosclerótica con un menor número de vasos enfermos y tratados, a pesar de lo cual presentaron una tendencia a una mayor mortalidad intrahospitalaria. En el seguimiento a largo plazo, las pacientes con SC realizaron una menor duración de tratamiento antiagregante doble sin presentar peores resultados clínicos que las pacientes con SFA.
Conclusiones: El implante de SC de forma seleccionada en mujeres se mostró como una estrategia segura, con una incidencia baja de eventos adversos en el seguimiento a largo plazo.

Las cuentas claras: cuantificación del flujo coronario absoluto en el árbol coronario izquierdo

Elena Izaga Torralba, Alejandro Gutiérrez-Barrios, Livia Gheorghe, Ricardo Zayas-Rueda, Germán Calle-Pérez y Rafael E. García Vázquez

Servicio de Cardiología y Hemodinámica, Hospital Universitario Puerta del Mar, Cádiz, España

Introducción y objetivos: Recientemente se ha validado un nuevo método que permite cuantificar el flujo coronario absoluto (FA) en ml/min mediante la infusión continua de suero salino a temperatura ambiente a través de un microcatéter específico a 18-20 ml/min induciendo hiperemia máxima. Tratamos de evaluar si el sumatorio de los FA en las arterias descendente anterior (DA) y circunfleja (Cx) se corresponde con el FA medido en el tronco coronario izquierdo (TCI).
Métodos: En 4 pacientes varones con una edad media de 64 ± 6,78 años, reclutados de forma consecutiva con sospecha de cardiopatía isquémica y con coronariografía sin lesiones angiográficas significativas (estenosis angiográfica visual < 50%), se cuantificó el FA mediante termodilución con infusión continua de suero salino a 20 ml/min en DA y TCI, y posteriormente en CX a 18 ml/min.
Resultados: El FA medio en DA fue de 298,5 ± 105,69 ml/min, en CX 146,50 ± 42,92 ml/min y la media del sumatorio de ambos FA de DA y Cx fue de 445 ± 87,28 ml y en TCI de 450 ± 85,94 ml, con un coeficiente de correlación de Pearson entre ambas mediciones de 0,99, alcanzando significación estadística con p = 0,001.
Conclusiones: Existe una correlación excelente entre el FA en TCI y el sumatorio de DA y CX.

Cuantificación volumétrica del flujo coronario absoluto para valorar la reserva de flujo coronario

Elena Izaga Torralba, Alejandro Gutiérrez-Barrios, Livia Gheorghe, Ricardo Zayas-Rueda, Germán Calle-Pérez y Rafael E. García Vázquez

Servicio de Cardiología y Hemodinámica, Hospital Universitario Puerta del Mar, Cádiz, España

Introducción y objetivos: La reserva de flujo coronario (RFC) se calcula invasivamente mediante Doppler o termodilución (RFC_{termo}). Se ha validado un método que permite cuantificar el flujo coronario absoluto (FA) mediante infusión continua de suero salino a través

de un microcatéter específico a 18-20 ml/min induciendo hiperemia. Tratamos de evaluar la factibilidad para cuantificar el FA en reposo a una velocidad de infusión de 10-12 ml/min y calcular la RFC absoluta (RFC_{abs}), dividiendo el AF en hiperemia entre el AF en reposo y su concordancia con la $RFC_{termo.}$

Métodos: 34 pacientes incluidos prospectivamente durante 7 meses. El Pd/Pa se midió antes del reposo y en hiperemia, comprobando que la medición del FA en reposo es factible, que no se induce hiperemia y no tiene efectos adversos.

Resultados: Durante la infusión en reposo, el Pd/Pa medio no se modificó (0,95 ± 0,032 pre y 0,95 ± 0,033 post), el coeficiente de variación del valor inicial y final del Pd/Pa < 0,01% y el de correlación (0,98), comparado con el coeficiente de variación durante máxima hiperemia (5,2%) (Pd/Pa inicial 0,95 ± 0,03 y FFR al final 0,89 ± 0,05). La RFC_{termo} (inverso del tiempo medio de tránsito en reposo/en hiperemia) comparada con la RFC_{abs} (cociente entre el FA en máxima hiperemia y el FA en reposo) FA hiperemia 197,6 ± 67 ml/min; FA reposo 77,7 ± 25 ml/min; RFC_{termo} 2,42 ± 1 y RFC_{abs} 2,61 ± 0,85. Correlación entre RFC $_{termo}$ y RFC_{abs} (r = 0,88; p < 0,01), diferencia media 0,19 ± 0,5 y absoluta media 14 ± 12%. En el 14% la diferencia entre ambos fue ≥ 25%.

Conclusiones: Confirmamos la factibilidad y la seguridad de la RFC_{abs}, mostrando una fuerte correlación con la RFC_{termo}.

Incidencia, predictores e impacto clínico de la trombocitopenia adquirida tras el reemplazo valvular aórtico transcatéter o quirúrgico con bioprótesis sin sutura

Gabriela Tirado-Conte, Carlos Salazar Triviño, Ángela McInerney, Pilar Jiménez Quevedo, Javier Cobiella, Nieves Gonzalo, Iván Núñez, Javier Escaned, Antonio Fernández Ortiz y Luis Nombela-Franco

Instituto Cardiovascular, Hospital Clínico San Carlos, Madrid, España

Introducción y objetivos: Se ha descrito una mayor incidencia de trombocitopenia en pacientes sometidos a reemplazo valvular aórtico mediante cirugía con prótesis sin sutura (S-SAVR) y por vía transcatéter (TAVR) con válvulas balón expandibles (BEV) en comparación con válvulas con *stent* y autoexpandibles (SEV), respectivamente. Sin embargo, no se ha dilucidado su etiología ni el punto de corte óptimo para predecir los resultados clínicos. El objetivo de este estudio fue analizar la incidencia, el impacto clínico y los predictores de trombocitopenia tras TAVR o S-SAVR.

Métodos: Se incluyeron pacientes (n = 760) con estenosis aórtica grave sometidos a TAVR (n = 679) o S-SAVR (n = 81), sin trombocitopenia basal. Se clasificaron según el recuento mínimo plaquetario y el tiempo hasta dicho mínimo (nadir temprano o tardío: < o ≥ 4 días posprocedimiento), y se calculó el porcentaje de disminución de plaquetas (PDP).

Resultados: La mediana del PDP fue del 37,8% [IQR: 28,8-48,4]. Se produjo trombocitopenia moderada (< 100*10^9/l) y grave (< 50*10^9/l) en el 28,8% y el 4,2%, respectivamente. Las BEV presentaron menor incidencia de trombocitopenia moderada-grave (27,6%) en comparación con las SEV (37,7%, p = 0,008) y las S-SAVR (51,9%, p < 0,001). El PDP presentó mayor predicción de mortalidad a corto plazo (punto de corte óptimo: 46%) (figura, A). El PDP ≥ 46% y el nadir tardío fueron predictores independientes de mortalidad a corto plazo (*odds ratio* [OR] = 4,8; intervalo de confianza del 95% [IC95%], 2,0-11,5, y OR = 4,6, IC95%, 2,1-10,0, respectivamente). La combinación de ambos factores (≥ 46% y ≥ 4 días) predijo una mayor mortalidad a 2 años (51,6%) en comparación con PDP ≥ 46% y nadir < 4 días (24,0%) y con PDP < 46% (20,2%) (figura, B).

Conclusiones: Aproximadamente un tercio de los pacientes desarrolló trombocitopenia moderada-grave. Mientras que el PDP predice resultados a corto plazo, una disminución plaquetaria tardía y significativa se asoció con mayor mortalidad a medio plazo.

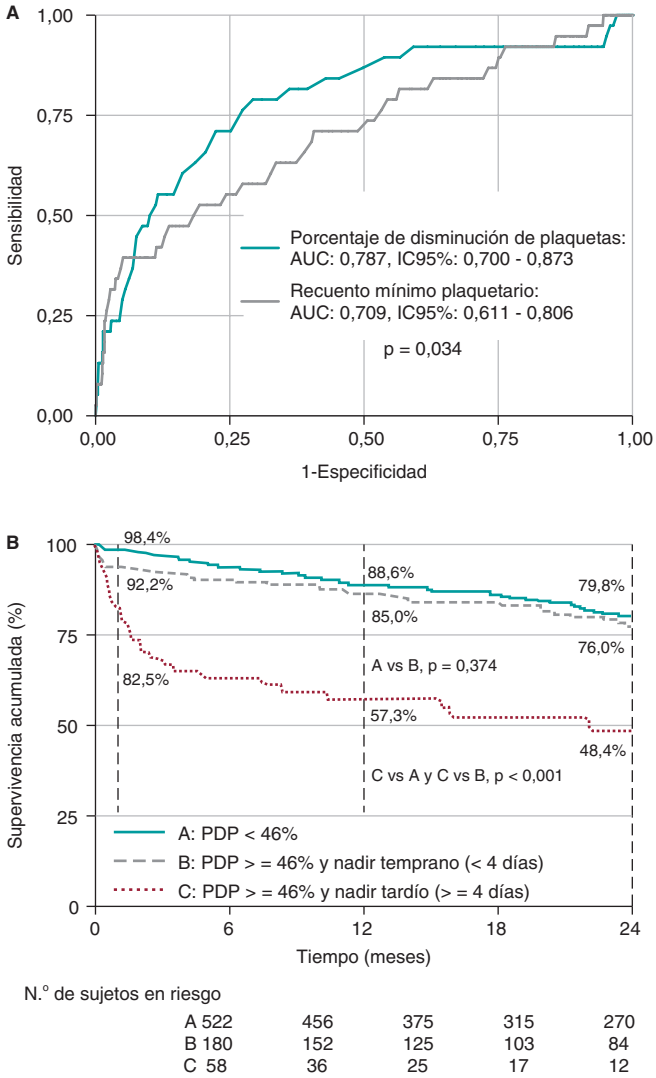

Figura. A: Curva ROC de predicción de la mortalidad a corto plazo para el recuento plaquetario mínimo posprocedimiento y para el porcentaje de reducción de plaquetas respecto al basal. **B:** Curva de supervivencia según el porcentaje de reducción de plaquetas ≥ o < 46% temprano o tardío.

Resultados a 5 años del ensayo clínico RESERVOIR: *stents* sin polímero liberadores de amfilimus frente a *stents* liberadores de everolimus en pacientes con diabetes mellitus

Marisol G. Ascencio-Lemus[1], Rafael Romaguera[1], Salvatore Brugaletta[2], Eduardo Pinar[3], Pilar Jiménez-Quevedo[4], Josep Gómez-Lara[1], Josep Comin-Colet[1] y Joan Antoni Gómez-Hospital[1]

[1]Hospital Universitario de Bellvitge, L'Hospitalet de Llobregat, Barcelona, España. [2]Hospital Clínic de Barcelona, Barcelona, España. [3]Hospital Virgen de la Arrixaca, Murcia, España. [4]Hospital Clínico San Carlos, Madrid, España

Introducción y objetivos: El ensayo RESERVOIR demostró no inferioridad a los 9 meses de los *stents* con pocillos liberadores de amfilimus (AES) frente a los *stents* con polímero liberadores de everolimus (EES)

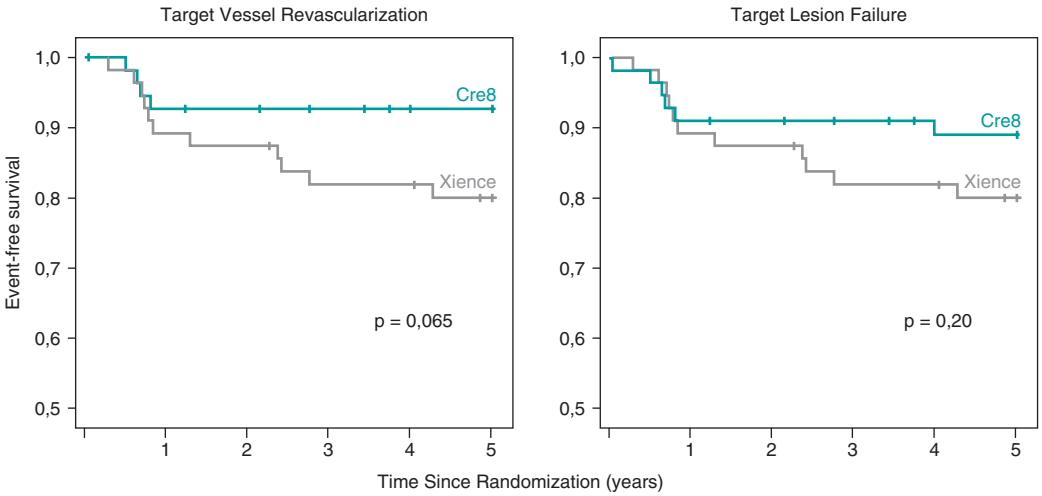

Figura.

en pacientes con diabetes mellitus (DM). Nuestro objetivo fue comparar los resultados clínicos a los 5 años de seguimiento.

Métodos: Este estudio fue un ensayo clínico multicéntrico aleatorizado de no inferioridad. Se aleatorizó a 112 pacientes (116 lesiones) con DM a AES frente a EES (1:1). Los pacientes fueron seguidos mediante angiografía y tomografía de coherencia óptica a los 9 meses y clínicamente hasta los 5 años. Durante el seguimiento se valoró el control metabólico incluyendo índice de masa corporal, LDL y hemoglobina glucosilada (Hb1Ac). En el análisis se consideró el fallo de la lesión diana (TLF) y la revascularización del vaso diana (TVR) como principales objetivos.

Resultados: Solo 1 paciente en el grupo de EES fue perdido en el seguimiento. A los 5 años, los pacientes habían perdido una media de 4,75 kg y tenían un aceptable control metabólico con Hb1Ac del 7,4% (RIQ 6,8-8%) y LDL de 69 mg/dl (RIQ 53,4-82,8), sin diferencias entre grupos. La mayoría (85,7%) recibía un solo antiagregante, mientras que solo el 26,92% recibía un inhibidor SGLT2. A los 5 años (figura) ocurrió TVR en el 3,57% para AES y el 9,82% para EES (HR = 0,36, IC95%, 0,12-1,14; p = 0,065), y TLF en el 5,36% para AES y el 9,82% para EES (HR = 0,54, IC95%, 0,20-1,47; p = 0,22).

Conclusiones: A los 5 años de seguimiento, el uso de AES se asoció con una baja tasa de eventos cardiovasculares, similares a los ocurridos con EES. Se necesitan ensayos clínicos con mayor potencia estadística para confirmar el buen rendimiento de los AES en pacientes con DM.

Efectos de la pandemia de COVID-19 sobre la población mayor de 75 años con revascularización coronaria previa. Subanálisis del registro EPIC SIERRA 75

José M. de la Torre Hernández[1], Pilar Carrillo Sáez[2], Alfonso Freites Esteves[2], Jesús María Jiménez Mazuecos[3], Juan Gabriel Córdoba Soriano[3], Alejandro Gutiérrez Barrios[4], Germán Calle Pérez[4], Ana Belén Cid Álvarez[5], Ramiro Trillo Nouche[5], Tamara García Camarero[1], Armando Pérez de Prado[6], Juan Francisco Oteo Domínguez[7], Georgina Fuertes Ferre[8], Víctor Alfonso Jiménez Díaz[9], Íñigo Lozano Martínez-Luengas[10], Koldobika García San Román[11], Raymundo Ocaranza[12], Ginés Martínez Cáceres[13], Juan Sanchis[14], Silvio Leal[15], Xavier Carrillo[16], Alberto Rodrigues[17], Mario Sadaba[18], Imanol Otaegui[19], Esther Lázaro[20], José Antonio Linares[21], Francisco José Morales[22] y Francisco Bosa[23]

[1]Hospital Universitario Marqués de Valdecilla, IDIVAL, Santander, España. [2]Hospital Universitario San Juan de Alicante, Alicante, España. [3]Complejo Hospitalario Universitario, Albacete, España. [4]Hospital Universitario Puerta del Mar, Cádiz, España. [5]Complexo Hospitalario Universitario de Santiago, Santiago de Compostela, A Coruña, España. [6]Complejo Asistencial Universitario, León, España. [7]Hospital Universitario Puerta de Hierro, Majadahonda, Madrid, España. [8]Hospital Universitario Miguel Servet, Zaragoza, España. [9]Hospital Universitario Álvaro Cunqueiro, Vigo, Pontevedra, España. [10]Hospital Universitario de Cabueñes, Gijón, Asturias, España. [11]Hospital de Cruces, Barakaldo, Bilbao, España. [12]Hospital Universitario Lucus Augusti, Lugo, España. [13]Hospital Universitario de Badajoz, Badajoz, España. [14]Hospital Clínico de Valencia, Valencia, España. [15]Hospital Santa Cruz, Lisboa, Portugal. [16]Hospital Germans Trias i Pujol, Badalona, Barcelona, España. [17]Centro Hospitalar de Gaia/Espinho, Vila Nova de Gaia, Portugal. [18]Hospital de Galdakao, Galdakao, Vizcaya, España. [19]Hospital Vall d´Hebron, Barcelona, España. [20]Hospital Virgen de la Salud, Toledo, España. [21]Hospital Clínico Universitario Lozano Blesa, Zaragoza, España. [22]Hospital Puerto Real, Cádiz, España. [23]Hospital Universitario de Canarias, Santa Cruz de Tenerife, España.

Introducción y objetivos: En la pandemia de COVID-19, las personas de más edad, con factores de riesgo o enfermedad cardiovascular han sido los más gravemente afectados. Nuestro objetivo es evaluar el impacto de la pandemia, por confinamiento o infección, en la población de pacientes mayores de 75 años de edad con revascularización percutánea previa.

Métodos: Se incluyó en el estudio a un subgrupo de pacientes del registro SIERRA 75 (registro prospectivo de pacientes mayores de 75 años sometidos a revascularización percutánea, en 42 centros de España y Portugal). Se ha actualizado el seguimiento de los pacientes cubriendo todo el periodo de confinamiento (14 de marzo-10 de mayo) mediante contacto telefónico directo para realizar un cuestionario específico a paciente y familiares. Además, se han revisado todos los registros electrónicos de salud.

Resultados: Se han incluido a un total de 709 pacientes, de los cuales 17 habían fallecido en el seguimiento de 12,5 ± 3,4 meses previo al periodo de confinamiento; por tanto durante este último se ha seguido a 692 pacientes (edad media de 80,8 ±4,2 años, 37% mujeres). Durante este periodo, se han reportado 11 (1,6%) casos confirmados de COVID-19 (81,2 ± 5 años de edad, 36% mujeres) de los que ingresaron 8 pero ninguno en UCI. Fallecieron 2 (18%), un varón de 80 y una mujer de 76 años, ambos en hospital. La afectación por COVID-19 fue mayor que en la población global en nuestro país (1,6% frente al 0,4%; p < 0,0001). Durante el periodo de confinamiento, 91 pacientes (13%) presentaron síntomas cardiacos (21 angina estable, 82 disnea y 6 sincope). Se inestabilizaron por alguna patología 43 (6,2%), de los que 36 requirieron atención médica y se ingresaron 22. Hubo 4 casos con síndrome coronario agudo y 4 precisaron revascularización. Fallecieron 7 (1%) pacientes (2 por COVID-19, 4 por causa cardiovascular y 1 de pluripatología). La tasa de mortalidad mensual en este periodo fue 2,6 veces mayor que en los meses previos. Hubo cancelación de consultas en 119 casos (17%), pero se contactó telefónicamente con 108.

Conclusiones: En esta población de mayores de 75 años con enfermedad coronaria revascularizada antes de la pandemia, el confinamiento se asoció a un incremento de la morbilidad cardiovascular y general, así como de la mortalidad total, con una afectación por COVID-19 mayor que en la población global. La mortalidad entre los pacientes con COVID-19 fue muy elevada pero ninguno ingresó en la unidad de cuidados intensivos.

Tomografía de coherencia óptica, ultrasonografía intravascular y angiografía sola en el guiado de implante de *stents* farmacoactivos en el tronco común distal. Resultados del estudio ROCK II

José María de la Torre Hernández[1], Bernardo Cortese[2], Magdalena Lanocha[3], Alfonso Ielasi[4], Francesco Giannini[5], Gianluca Campo[6], Fabrizio D´Ascenzo[7], Roberto A. Latini[8], Oleg Krestianinov[9], Fernando Alfonso[10], Carlo Trani[11], Francesco Prati[12], José A. Linares[13], Tamara García Camarero[1] y Francesco Burzotta[11]

[1]Hospital Universitario Marqués de Valdecilla, IDIVAL, Santander, España. [2]San Carlo Clinic, Milán, Italia. [3]Poznań University of Medical Sciences, Poznan, Polonia. [4]Istituto Clinico Sant'Ambrogio, Milán, Italia. [5]Interventional Cardiology, GVM Cotignola, Italia. [6]Interventional Cardiology, University of Ferrara, Italia. [7]Division of Cardiology, University of Turin, Città della Salute e Della Scienza, Turín, Italia. [8]ASST Fatebenefratelli-Sacco, Milán, Italia. [9]Interventional Cardiology, NRTCP Novosibirisk, Rusia. [10]Hospital Universitario de La Princesa, Madrid, España. [11]Institute of Cardiology, Università Cattolica del Sacro Cuore, Roma, Italia. [12]Cardiology Unit, Ospedale San Giovanni, Roma, Italia. [13]Hospital Clínico Universitario Lozano Blesa, Zaragoza, España.

Introducción y objetivos: Las guías de práctica clínica recomiendan el uso de ultrasonografía intravascular (IVUS) para guiar el implante de *stents* en el tronco común de la coronaria izquierda (TC). En el estudio ROCK I se demostró la viabilidad y seguridad de la tomografía de coherencia óptica (OCT) para evaluar el implante de *stents* en TC distal, pero se desconoce si su impacto pronostico puede ser comparable al del IVUS. En el estudio ROCK II se planteó evaluar el impacto pronóstico del uso de OCT frente a IVUS o solo angiografía en la revascularización percutánea del TC distal con *stents* farmacoactivos.

Métodos: Este es un registro europeo multicéntrico (15 centros de alto volumen), retrospectivo, dirigido por investigadores cuyo objetivo es analizar el rendimiento de IVUS y OCT en comparación con la angiografía sola en pacientes tratados con *stents* farmacoativos en TC distal. El objetivo primario fue el fallo de lesión tratada (FLT) a los 12 meses que incluía el combinado de muerte cardiaca, infarto de miocardio relacionado con el vaso tratado y revascularización de la lesión tratada.

Resultados: Se incluyó a 730 pacientes, 377 con uso de imagen intravascular (162 con OCT, 215 con IVUS) y 353 solo con angiografía durante la revascularización percutánea del TC distal. Después de un año, la tasa de FLT fue del 21,2% con angiografía y del 12,7% con imagen intravascular (p = 0,039), sin diferencias entre OCT e IVUS (p = 0,26). El uso de imagen intravascular resulto predictor de FLT (HR =0,46; IC95%, 0,23-0,93; p = 0,03). Después del emparejamiento por índice de propensión de tratamiento se obtuvieron 3 grupos de 100 pacientes cada uno, sin diferencias significativas en las características clínicas o angiográficas basales. En estos, a los 12 meses el objetivo primario se alcanzó en el 16% del grupo ANGIO, el 7% del grupo OCT y el 6% del grupo IVUS (p = 0,03 para IVUS/OCT frente a ANGIO). Las tasas para los componentes individuales del objetivo primario no fueron significativamente diferentes entre los grupos de estudio.

Conclusiones: El estudio ROCK II muestra la superioridad clínica de ambas técnicas de imágen intravascular sobre la angiografía sola para guiar el implante de *stents* en TC distal y el comparable efecto pronostico positivo de ambas técnicas, IVUS y OCT.

Estrategias de tratamiento antitrombótico en pacientes mayores de 75 años con fibrilación auricular tras intervencionismo coronario percutáneo con *stents* farmacoactivos. Registro PACO-PCI

José M. de la Torre Hernández[1], Soledad Ojeda Pineda[2], Rafael González Manzanares[2], David Martí Sánchez[3], Ricardo Concepción Suárez[3], Pablo Avanzas Fernández[4], Luis Arboine[4], Miren Tellería Arrieta[5], Ignacio J. Amat Santos[6], José Raúl Delgado Arana[6], José Antonio Linares Vicente[7], David Serrano Lozano[1], Armando Pérez de Prado[8], José Luis Ferreiro Gutiérrez[9], Ramón López Palop[10], José R. Ruiz Arroyo[7], José R. Solana Martínez[5], Eduardo Pinar[10], Alejandro Diego[11], Cristóbal Urbano[12], Íñigo Lozano[13], Ana Belén Cid Álvarez[14] y Felipe Hernandez[15]

[1]Hospital Universitario Marqués de Valdecilla, IDIVAL, Santander, España. [2]Hospital Universitario Reina Sofía, Córdoba, España. [3]Hospital Universitario Central de la Defensa Gómez Ulla, Madrid, España. [4]Hospital Universitario Central de Asturias, Oviedo, Asturias, España. [5]Hospital Donostia, San

Sebastián, Guipúzcoa, España. [6]Hospital Clínico Universitario de Valladolid, Valladolid, España. [7]Hospital Clínico Universitario Lozano Blesa, Zaragoza, España. [8]Complejo Asistencial Universitario, León, España. [9]Hospital Universitario de Bellvitge, Barcelona, España. [10]Hospital Clínico Universitario Virgen de la Arrixaca, El Palmar, Murcia, España. [11]Hospital Clínico Universitario de Salamanca, Salamanca, España. [12]Hospital Regional Universitario de Málaga, Málaga, España. [13]Hospital de Cabueñes, Gijón, Asturias, España. [14]Complejo Universitario de Santiago, Santiago de Compostela, A Coruña, España. [15]Clinica Universitaria de Navarra, Madrid, España.

Introducción y objetivos: La estrategia de tratamiento antitrombótico en pacientes con fibrilación auricular (FA) tras intervencionismo coronario percutáneo (ICP) continua siendo objeto de debate. Las evidencias en la población de edad más avanzada son limitadas. Nos planteamos investigar en una amplia población de pacientes > 75 años con FA e ICP con *stents* farmacoactivos las pautas antitromboticas empleadas y su impacto pronóstico.

Métodos: Registro retrospectivo en 14 centros que incluyó de forma estrictamente consecutiva a pacientes > 75 años con FA no valvular e ICP con *stents* farmacoactivos. Se diseñó una base de datos específica con criterios uniformes para variables y eventos. El objetivo primario de eficacia fue un combinado de eventos tromboembólicos (muerte cardiovascular, infarto de miocardio, ictus y embolias sistémicas) y el primario de seguridad incluyo sangrado mayor según criterios ISTH, ambos a los 12 meses tras ICP.

Resultados: Se ha incluido hasta la actualidad un total de 541 casos (2017-2019), de 81,6 ± 4 años, 35% mujeres, 39,7% diabéticos, 87% hipertensión arterial y 52,6% con insuficiencia renal. La puntuación CHA_2DS_2-VASc fue 4,9 ± 1,3, la HAS-BLED de 3 ± 0,85 y la PRECISE-DAPT, de 32 ± 10. Se trataron 1,7 ± 1 lesiones por paciente, en el 65,4% tras un síndrome coronario agudo. Se prescribió al alta tratamiento triple en el 84,1%, doble en el 13,3% y antiagregación aislada en 2,6%. El tratamiento triple basado en NACO en un 51,4% y por 3 meses de media (44% más de 1 mes) y el doble basado en NACO en un 69,4% y por 10 meses de media. El NACO más usado fue el apixabán (43%). Los objetivos a 12 meses se muestran en la tabla. En el análisis multivariado para el objetivo de eficacia no hubo diferencias significativas entre los regímenes terapéuticos (triple frente a doble, triple < 1 mes frente a triple > 1 mes, NACO frente a AVK). En el análisis multivariado para sangrado mayor, el uso de tratamiento triple fue predictor de más sangrado y dentro de este grupo, el uso de AVK y la prescripción por más de 1 mes resultaron también predictores independientes de mayor riesgo.

Conclusiones: En este registro predomina claramente el uso del tratamiento triple, casi en la mitad por más de 1 mes y la mitad con NACO. El uso de tratamiento doble incluyó mayoritariamente NACO. No hubo diferencias entre los regímenes terapéuticos en relación al objetivo de eficacia, pero sí respecto al sangrado mayor que se asoció al triple, especialmente si este va con AVK o se prolonga más de 1 mes.

Tabla. Objetivos clínicos a 12 meses

	Triple N = 455	Doble N = 72	p	AVK N = 243	NACO N = 284	p
Objetivo de eficacia (%)	7,5	9,7	0,5	6,2	9,1	0,2
Sangrado mayor (%)	9	9,7	0,8	11,5	7	0,04

REVISTA ESPAÑOLA DE CARDIOLOGÍA

REC: INTERVENTIONAL CARDIOLOGY

NORMAS DE PUBLICACIÓN

Gracias por considerar el envío de su manuscrito a *REC: Interventional Cardiology*. Las siguientes normas e instrucciones garantizarán que tengamos todo lo necesario para que su trabajo pueda avanzar sin problemas a través de la revisión por pares, la producción y la publicación. Tómese el tiempo necesario para leerlas y seguirlas, ya que al hacerlo se asegurará de que su manuscrito se adapte a los requisitos de la revista.

1. *REC: INTERVENTIONAL CARDIOLOGY*: DEFINICIÓN Y OBJETIVOS

La revista *REC: Interventional Cardiology* es la publicación científica oficial de la Asociación de Cardiología Intervencionista, integrada en la Sociedad Española de Cardiología (ACI-SEC), y está dentro de la familia de publicaciones de Revista Española de Cardiología (REC Publications) dedicada al estudio, prevención y tratamiento de las enfermedades cardiovasculares y el órgano de expresión institucional de la ACI-SEC.

REC: Interventional Cardiology es una publicación biomédica con revisión de contenido por pares, de periodicidad trimestral, bilingüe (español e inglés), de difusión digital y con una muy limitada edición impresa. Es propiedad de la Sociedad Española de Cardiología y se publica en colaboración con la editorial Permanyer. Está financiada en su totalidad por la ACI-SEC y es de acceso totalmente abierto. El envío y publicación de artículos en *REC: Interventional Cardiology* no tiene ningún coste.

REC: Interventional Cardiology está centrada en al ámbito de la cardiología intervencionista, cubriendo los aspectos tanto diagnósticos como terapéuticos de las enfermedades cardiovasculares relacionados con las técnicas basadas en el uso del cateterismo en sus múltiples variantes. En ella se publican manuscritos clínicos y experimentales revisados por pares, avalados por el comité editorial y acordes con la línea editorial. Los temas cubiertos incluyen técnicas de diagnóstico, procedimientos intervencionistas percutáneos, tratamiento farmacológico, hallazgos de laboratorio y ensayos clínicos publicados como artículos originales, revisiones clínicas y actualizaciones, editoriales y comentarios editoriales, casos clínicos, entrevistas, imágenes en cardiología y cartas al Editor.

Todos los procesos de la revista se conducen bajo la estricta observancia de la normativa ética internacional sobre publicación de investigación e información biomédica. De igual nivel de exigencia son las actuaciones destinadas a velar por la integridad y la precisión de la investigación publicada. La revista investigará cualquier infracción ética tomando todas las medidas razonables para su pronta resolución, actuando con proporcionalidad e implicando a las instituciones de procedencia de los implicados en caso necesario. La revista se adhiere a las normas del Comité Internacional de Editores de Revistas Médicas (http://www.icmje.org/) y a las directrices del Committee on Publication Ethics (http://www.publicationethics.org/) y del Council of Science Editors (https://www.councilscienceeditors.org/resource-library/editorial-policies/).

Las opiniones y puntos de vista expresados en esta publicación son los de los autores y no de la SEC, la ACI-SEC o la editorial. Estas últimas no serán responsables por pérdidas, acciones, reclamos, procedimientos, demandas, costos, gastos, daños y otras responsabilidades de cualquier tipo o de cualquier forma que surjan directa o indirectamente en relación con el contenido de la publicación.

La versión electrónica de *REC: Interventional Cardiology* está disponible en español e inglés (https://www.recintervcardiol.org) la edición impresa se publica únicamente en español.

2. PROCESAMIENTO EDITORIAL DE LOS MANUSCRITOS

REC: Interventional Cardiology sigue un modelo de evaluación por pares doble ciego, lo que significa que tanto autores como revisores son anónimos en todo momento. Los procedimientos internos garantizan que este estándar se mantiene en los artículos firmados por los miembros del equipo editorial. Las contribuciones originales espontáneas pasan un proceso de evaluación por parte de revisores expertos designados por los Editores antes de ser aceptadas. El envío de un artículo a *REC: Interventional Cardiology* implica que es original y que no ha sido previamente publicado ni está siendo evaluado en otra publicación. Los artículos editoriales, artículos de revisión, revisiones de ensayos clínicos y debates, se considerarán solo previa solicitud por parte del Editor. La valoración de la prioridad editorial de estos manuscritos la realizará fundamentalmente el equipo editorial, quien enviará el manuscrito a revisión externa en caso de considerarlo oportuno.

Los trabajos admitidos para publicación quedan en propiedad de la Sociedad Española de Cardiología y su reproducción total o parcial deberá ser convenientemente autorizada. Los artículos están bajo la licencia CC BY-NC-ND (http://creativecommons.org/licenses/by-nc-nd/4.0/). El autor de correspondencia deberá cumplimentar la carta de cesión de estos derechos una vez que el artículo se haya aceptado.

Los manuscritos para valoración en *REC: Interventional Cardiology* se envían a través de un sistema de gestión electrónica de manuscritos (https://www.editorialmanager.com/recintvcardiol/).

Tras finalizar el envío, la oficina editorial revisa que este cumple con las normas de publicación para el tipo de artículo concreto. Si no es así, el manuscrito se devuelve al menú del autor para modificación antes de iniciar el proceso editorial. Una vez que el manuscrito cumple con los requisitos, se le asigna a un Editor y se informa a los autores del número de referencia del manuscrito mediante un correo electrónico. Esta referencia sirve para que los autores puedan conocer en todo momento el estado editorial de su manuscrito, a través de su menú de autor. Por favor, utilice este número de referencia en cualquier comunicación con la oficina editorial.

Tras el proceso de revisión por pares, el autor recibe una comunicación con la decisión editorial, que puede ser de: a) petición de modificaciones mayores o menores, b) rechazo o c) aceptación. a) En el caso de petición de modificaciones, se indica a los autores la fecha límite de envío del manuscrito modificado. Junto con el envío de la versión modificada, es obligatorio adjuntar una respuesta de los autores. De nuevo, la oficina editorial podrá devolver el manuscrito para modificación si no cumple los requisitos correspondientes. b) Si la decisión editorial es de rechazo, no podrá remitirse una nueva versión si no es con la aprobación del equipo editorial tras una apelación (7. CONSULTAS Y RECLAMACIONES). c) Si el manuscrito se acepta para publicación, la oficina editorial realizará una labor de pre-edición. En esta fase, es posible que los autores reciban una nueva petición de modificaciones para la realización de cambios formales y estilísticos.

Una vez que el PDF provisional del artículo está listo, se envía al autor de correspondencia para que compruebe la corrección de la versión maquetada del artículo en el idioma original de envío. En paralelo, se realiza una revisión final desde la oficina editorial. Una vez incorporados los cambios pertinentes, el artículo se publica en versión *ahead of print* y se inicia el proceso de edición de la versión en el idioma complementario. Finalmente, los artículos se publican en un número concreto de la revista, según la programación y necesidades editoriales.

3. PREPARACION DE UN ARTÍCULO PARA *REC: INTERVENTIONAL CARDIOLOGY*

3.1. CONSIDERACIONES ÉTICAS

Responsabilidades éticas

Los autores firmantes de los artículos aceptan la responsabilidad definida por el Comité Internacional de Editores de Revistas Médicas (*International Committee of Medical Journal Editors*, http://www.icmje.org/).

Los trabajos que se envían a *REC: Interventional Cardiology* para su evaluación deben haberse elaborado respetando las recomendaciones internacionales sobre investigación clínica (Declaración de Helsinki [https://www.wma.net/es/policies-post/declaracion-de-helsinki-de-la-amm-principios-eticos-para-las-investigaciones-medicas-en-seres-humanos/] de la Asociación Médica Mundial revisada en octubre de 2013).

Los estudios con experimentación animal deben adherirse a las directrices del ARRIVE (http://www.nc3rs.org.uk/arrive-guidelines) y realizarse de acuerdo con el Acta de 1986 del Reino Unido sobre Animales (Procedimientos Científicos) y la normativa legal nacional (Real Decreto 53/2013, del 1 de febrero, sobre estándares básicos para la protección de animales de experimentación) y de la Directiva europea UE 2010/63/UE para experimentos con animales (http://ec.europa.eu/environment/chemicals/lab_animals/legislation_en.htm), o la guía sobre el cuidado y utilización de los animales de laboratorio *del National Institutes of Health* (NIH Publications, revised 2011: https://grants.nih.gov/grants/olaw/guide-for-the-care-and-use-of-laboratory-animals.pdf). El autor deberá indicar claramente en el manuscrito que se han seguido estas directrices.

Uso de consentimiento informado en los estudios que lo precisan

Si el trabajo descrito conlleva la participación de personas o animales, el autor debe asegurarse de que se llevó a cabo en consonancia con el código ético de la OMS (Declaración de Helsinki, https://www.wma.net/es/policies-post/declaracion-de-helsinki-de-la-amm-principios-eticos-para-las-investigaciones-medi-

cas-en-seres-humanos) sobre experimentos con humanos; y los requisitos para manuscritos enviados a revistas biomédicas del *International Committee of Medical Journal Editors* (http://www.icmje.org/icmje-recommendations.pdf). El autor debe haber recabado los consentimientos informados de todos los sujetos estudiados y declarar en el manuscrito que cuenta con ellos. En todo momento debe respetarse el derecho a la privacidad de las personas y anonimizar la información/imágenes para garantizar la protección de datos de carácter personal.

Protección de datos

Los datos de carácter personal se incorporarán a un fichero automatizado del que es titular la Sociedad Española de Cardiología con la finalidad de gestionar la publicación de los artículos. Salvo que indique lo contrario, al enviar el artículo el autor autoriza expresamente que sus datos relativos a nombre, apellidos, dirección y correo electrónico sean publicados en *REC: Interventional Cardiology*, con la finalidad de que se conozca la autoría del artículo y de que los lectores puedan contactar con el autor.

3.2 DECLARACIONES NECESARIAS RESPECTO AL MANUSCRITO

Originalidad y autorización

El envío de un manuscrito implica a) que el trabajo no se ha publicado previamente (excepto en forma de resumen o en el marco de una conferencia publicada o una tesis académica, o como pre-publicación electrónica; b) que no se ha remitido a ningún otro medio para valoración; c) que su publicación está autorizada por todos los autores así como expresa o tácitamente por las autoridades responsables de la institución en que se llevó a cabo el trabajo; y d) que, en caso de aceptarse, no se publicará en ningún otro medio ni en ningún otro idioma, ni siquiera en formato electrónico, sin el consentimiento por escrito del titular del *copyright.*

De acuerdo con las recomendaciones del *International Committee of Medical Journal Editors*, la revista no considerará publicación previa los resultados presentes en el registro de ensayos clínicos del estudio primario, siempre y cuando aparezcan en forma de tabla o de resumen breve estructurado (menos de 500 palabras). Sin embargo, se desaconseja divulgar los resultados en otras circunstancias (p. ej., en reuniones de inversores) puesto que ello podría poner en riesgo la aceptación del manuscrito. Los autores deben informar sobre todos los registros de resultados que contengan el trabajo remitido o cualquier otro estrechamente relacionado con el mismo.

Para verificar su originalidad, el manuscrito podrá ser examinado mediante el servicio *Similarity-Check,* (https://www.crossref.org/services/similarity-check/). Este es un servicio disponible para la Editorial como miembro de *Crossref*, mediante el acceso a la herramienta de comparación de textos de Turnitin, iThenticate (www.ithenticate.com).

Cuando el autor envía un artículo a *REC: Interventional Cardiology*, la revista enviará un e-mail a todos los autores para que sean conocedores de que son autores del mismo.

Conflicto de intereses

Cada uno de los autores deberá cumplimentar el documento de declaración de conflicto de intereses del *International Committee of Medical Journal Editors* (http://www.icmje.org/downloads/coi_disclosure.pdf). El envío de la declaración individual de conflictos de interés será obligatorio desde el envío de la versión modificada del artículo. En el proceso de envío del manuscrito, el autor de correspondencia será responsable de declarar todos los conflictos de interés relacionados con el artículo en un apartado específico destinado a tal fin. Si el manuscrito se acepta, esta información se incluirá en el artículo final, en una nueva sección denominada Conflicto de intereses.

Fuente de financiación

Se deben indicar las fuentes de financiación para la realización de la investigación o la preparación del artículo, así como describir brevemente el papel que han desempeñado dichos patrocinadores en el diseño del estudio, la recolección, el análisis y la interpretación de los datos, la redacción del artículo o la decisión de enviar el artículo para su publicación. Si no ha habido ningún tipo de participación, se indicará igualmente.

Ensayos clínicos aleatorizados: descripción y registro

Los ensayos clínicos aleatorizados deben describirse siguiendo las directrices CONSORT. Durante el envío del manuscrito, los autores deben remitir el listado de comprobación de CONSORT, acompañado de un diagrama de flujos que ilustre el progreso de los pacientes durante el ensayo, es decir, inclusión, inscripción, aleatorización, bajas y finalización, así como una descripción detallada del procedimiento de aleatorización. El listado de comprobación y una plantilla del diagrama de flujo están disponibles en la página web de CONSORT (http://www.consort-statement.org/).

Para su publicación en esta revista, los ensayos clínicos tienen que aparecer en un registro público de ensayos, según recomienda el *International Committee of Medical Journal Editors* (http://www.icmje.org/recommendations/browse/publishing-and-editorial-issues/clinical-trial-registration.html). Los ensayos deben registrarse en el momento de inclusión de pacientes o bien antes del mismo. El número de registro del ensayo clínico debe incluirse al final del resumen del artículo. Un ensayo clínico se define como un estudio de investigación que asigna futuros participantes o grupos de participantes a una o más intervenciones de salud con la finalidad de evaluar los efectos de las mismas. Se considera intervención de salud cualquiera que modifique un resultado biomédico o relacionado con la salud (por ejemplo, fármacos, operaciones quirúrgicas, dispositivos, tratamientos conductuales, intervenciones dietéticas y cambios en el proceso de atención sanitaria). Se considera resultado relacionado con la salud cualquier parámetro biomédico o relacionado con la salud que se obtenga en pacientes o participantes, como las mediciones farmacocinéticas y los acontecimientos adversos. Los estudios puramente observacionales (aquellos en los que la asignación de intervenciones médicas no depende del investigador) no requieren registro.

3.3 AUTORÍA

Autores

REC: Interventional Cardiology se adhiere a los criterios de autoría de los artículos científicos definidos por el *International Committee of Medical Journal Editors* (http://www.icmje.org/recommendations/browse/roles-and-responsibilities/defining-the-role-of-authors-and-contributors.html), por los que todo autor ha de cumplir cada una de las siguientes características:

- Contribuir sustancialmente a la concepción y el diseño, adquisición de datos, o su análisis e interpretación
- Redactar el artículo o hacer una revisión crítica de su contenido intelectual
- Dar la aprobación final a la versión que se publicará
- Acceder a asumir responsabilidades sobre todos los aspectos del artículo y a investigar y resolver cualquier cuestión relacionada con la exactitud y veracidad de cualquier parte del trabajo

En el caso de que los autores quieran especificar dentro del artículo el grado de contribución de uno o más de los firmantes del manuscrito, es necesario que cumplimenten el formulario de contribución de los autores y lo envíen junto con su manuscrito mediante el ítem Carta de presentación.

Se recomienda a los autores que revisen cuidadosamente el listado y el orden de los autores antes de enviar su manuscrito por primera vez. Cualquier incorporación, supresión o reordenación de los nombres de los autores posterior se debe solicitar mediante el formulario de modificación de autoría, detallando: a) el motivo que justifica la petición de modificación del listado de autores; y b) la confirmación escrita de todos los autores manifestando su acuerdo con la incorporación, supresión o reordenación. En el caso de la incorporación o supresión, debe incluirse también la confirmación del autor afectado. El formulario cumplimentado deberá remitirse a través del sistema de gestión de manuscritos junto con la nueva versión del artículo mediante el ítem Carta de presentación y el Editor revisará cada caso individualmente.

Si se trata de un manuscrito ya aceptado, el Editor tomará en consideración la incorporación, supresión o reordenación de autores solamente si concurren circunstancias excepcionales. La publicación del artículo se detendrá mientras el Editor evalúa la petición de cambios.

***Copyright* y derechos de los autores**

La aceptación del manuscrito para su publicación implica la automática cesión de derechos, de los que es depositaria la Sociedad Española de Cardiología.

Los autores pueden reproducir los resúmenes o bien preparar listados de artículos con sus resúmenes para la distribución interna en sus instituciones. Se requiere permiso de la editorial (permanyer@permanyer.com) para la comercialización o distribución fuera de la institución así como para cualquier otro trabajo derivado, como por ejemplo compilaciones y traducciones. Si se incluyen extractos de otras obras (incluidas figuras o tablas) con derechos de autor, los autores deben obtener permiso por escrito de los propietarios del *copyright* y citar la fuente en el artículo e incluirla en la bibliografía.

Como autor, usted o su empleador o institución, posee derechos para reutilizar su trabajo. Comparta de forma responsable.

3.4 ACCESO ABIERTO (*OPEN ACCESS*)

REC: Interventional Cardiology es de acceso abierto y su contenido es libremente accesible. La publicación de los artículos no conlleva cargo para los autores.

Todos los contenidos de la revista se encuentran bajo la licencia CC BY-NC-ND (http://creativecommons.org/licenses/by-nc-nd/4.0/

Su reutilización está permitida en los siguientes términos:

– Creative Commons Reconocimiento-No Comercial-Sin Obra Derivada (CC BY-NC-ND).

– No admite fines comerciales. Permite copiar, distribuir e incluir el artículo en un trabajo colectivo (por ejemplo, una antología), siempre y cuando no exista una finalidad comercial, no se altere ni modifique el artículo y se cite apropiadamente el trabajo original.

4. INSTRUCCIONES PARA LOS AUTORES

4.1 ENVÍO DEL MANUSCRITO

Los manuscritos para valoración en *REC: Interventional Cardiology* se enviarán a través del sistema de gestión electrónica de manuscritos https://www.editorialmanager.com/recintvcardiol/. En caso de duda, los autores pueden contactar con nuestra oficina editorial: rec@intervcardiol.org; +34 917 242 370.

Nuestro sistema de gestión de manuscritos le guiará paso a paso en el proceso de introducir los datos de su artículo y adjuntar los archivos. El sistema creará un único documento PDF con todos los archivos que conforman el manuscrito para realizar el proceso ciego de revisión por pares. Los autores recibirán información sobre el proceso de revisión de su manuscrito a través del correo electrónico.

4.2 IDIOMA Y PUBLICACIÓN ELECTRÓNICA

Esta revista se publica en español y en inglés, y acepta artículos en cualquiera de los dos idiomas (solo se admite el envío en un idioma). De tener disponibles ambas versiones idiomáticas, remitir solo en una.

El carácter bilingüe de *REC: Interventional Cardiology* obliga a unos procesos editoriales complejos. Con el fin de acelerar el tiempo de publicación, se publica primero los artículos en su idioma original de envío. El proceso de producción del artículo en el idioma complementario se inicia una vez que se ha publicado electrónicamente la primera versión *(ahead of print).*

Mientras se publican en el idioma complementario, los artículos en su idioma original están disponibles en el apartado *ahead of print* de nuestra web, según su idioma (https://www.recintervcardiol.org).

4.3 CARACTERÍSTICAS GENERALES DE LOS MANUSCRITOS

- Todos los manuscritos se adecuarán a las normas de publicación. Se entiende que el autor de correspondencia de la publicación se responsabiliza de la normativa y que el resto de los autores conoce, participa y está de acuerdo con el contenido del manuscrito.
- Los artículos enviarán en el siguiente formato: doble espacio, con márgenes de 2,5 cm y páginas numeradas.
- La extensión máxima del artículo corresponde al recuento de palabras del manuscrito, incluida la bibliografía, resumen, puntos clave y pies de figura, y excluyendo únicamente las tablas.
- Es recomendable incluir una carta de presentación con información relativa a su manuscrito (p. ej., originalidad, autoría, relevancia del tema, etc.).
- El artículo para valoración consta de al menos dos documentos: primera página y manuscrito.
- Para garantizar la revisión doble ciego, cualquier dato identificativo de la autoría debe omitirse de cualquier tipo de archivo, excepto la primera página o carta de presentación.
- La primera página debe incluir el título en español e inglés, nombre y apellidos de los autores, centro de procedencia de los mismos (departamento, institución, ciudad y país), dirección postal y electrónica del autor de correspondencia, conflicto de intereses y fuente de financiación, según se especifica a continuación:

1. Título. Conciso e informativo. El título se utiliza en los sistemas de recuperación de la información (índices). Evite incluir fórmulas y abreviaturas siempre que sea posible. Incluya también el título en inglés.

2. Nombres y filiaciones de los autores. Indique nombre y apellidos de cada uno de los autores y asegúrese de que su grafía es la correcta. Incluya los datos de filiación de cada uno de los autores (nombre de la institución en la que se realizó el estudio) debajo de los nombres. Indique todas las filiaciones mediante una letra minúscula en superíndice al final del apellido de cada autor. La misma letra debe preceder a los datos de la institución (departamento, institución, ciudad y país).

3. Autor de correspondencia. Indique claramente quién será el autor de correspondencia durante todo el proceso de evaluación y publicación del artículo, así como posteriormente a su publicación. Asegúrese de que la dirección postal y de correo electrónico que se facilitan son actuales y correctas.

4. Fuentes de financiación. Enuncie las fuentes de financiación utilizando el siguiente formato estándar requerido por las entidades financiadoras:

"Financiación: El presente trabajo ha sido financiado por X [beca número xxxx, yyyy]. Indicando cuantas financiaciones procedan."

No es necesario incluir descripciones detalladas sobre el programa o el tipo de beca o asignación. Cuando la financiación proceda de una beca a nivel regional o nacional, o de recursos de universidades u otras instituciones dedicadas a la investigación, incluya el nombre de la institución u organización que financió el estudio.

5. Agradecimientos. Para garantizar la confidencialidad en el proceso de evaluación del manuscrito, incluya la sección de agradecimientos en la primera página del manuscrito. No los mencione en ninguna otra parte del artículo. Incluya aquellas personas que colaboraron en la realización del artículo (por ejemplo, revisando la redacción o la traducción del mismo). Es necesario recabar el permiso por escrito dirigido a *REC: Interventional Cardiology* de las personas que figuran en esta sección (formulario) y enviarlo mediante el ítem Carta de presentación. De aceptarse el artículo, esta información aparecerá publicada antes de la sección Conflicto de intereses.

6. Figuras. Estas se envían en formato TIFF o JPEG preferentemente, con una resolución no inferior a 300 dpi (se pueden emplear servicios libres por web para ajustar este parámetro) y utilizando el color negro para líneas y texto. Están ordenadas con números arábigos de acuerdo con su orden de aparición en el texto. Las gráficas, símbolos, letras, etc., son de tamaño suficiente para su clara identificación al ser reducidas. Los detalles especiales se señalan con flechas, utilizando para estos y para cualquier otro tipo de símbolos el trazado de máximo contraste respecto a la figura. Los pies de figuras identifican las abreviaturas empleadas, por orden alfabético y el significado de cualquier símbolo utilizado. Las figuras no incluyen datos que permitan conocer la procedencia del trabajo o la identidad del paciente. Las fotografías de personas deben realizarse de manera que no sean identificables o se adjuntará el consentimiento de su uso por parte de la persona fotografiada.

7. Vídeos. Los vídeos se enviarán preferentemente en formato MP4, aunque podría ser en AVI, con tamaño máximo de 10 MB. Si se envía en otro formato la aceptación del mismo estará condicionada a la posibilidad de convertirlo al formato de publicación *online*.

8. Tablas. Las tablas se numeran con números arábigos de acuerdo con su orden de aparición en el texto. Cada tabla se incluirá en una hoja aparte. Incluyen un título en su parte superior y en la parte inferior se describen las abreviaturas empleadas por orden alfabético. El contenido es auto-explicativo y los datos que incluyen no figuran en el texto ni en las figuras.

- Si en las figuras o tablas se menciona un trabajo publicado, la referencia bibliográfica correspondiente debe citarse en orden correlativo con las demás referencias del texto, es decir, tal y como si dicha información figurara en el punto en el que se menciona el elemento en el manuscrito. Si se trata de un elemento proveniente de otra publicación, tenga en cuenta además que es responsabilidad de los autores obtener los permisos necesarios para la traducción, reproducción o adaptación de figuras o tablas provenientes de otras fuentes. *REC: Interventional Cardiology* no se hará cargo de ningún coste derivado de esta gestión.
- En caso de contener bibliografía, esta seguirá las pautas indicadas en la sección Bibliografía de estas normas.
- En caso de contener material adicional, este seguirá las pautas indicadas en la sección Material adicional de estas normas.
- Procesador de textos. Es importante que guarde el manuscrito en el formato nativo del procesador de textos que utilice. El texto debe estar presentado en una sola columna y de la forma más sencilla posible. Tenga en cuenta que la mayor parte de los códigos de formato se eliminarán y sustituirán durante el proceso de edición del artículo. En concreto, no utilice las opciones de justificación de texto o de partición automática de palabras. Si su artículo contiene subsecciones, identifíquelas claramente mediante una jerarquía. Si prepara las tablas con la herramienta del procesador, utilice una única cuadrícula para cada tabla individual, pero no para cada una de las filas. Si no utiliza cuadrícula, alinee cada una de las columnas mediante tabulaciones, pero nunca mediante espacios. El texto electrónico debe prepararse de forma similar a la de los manuscritos convencionales. Las imágenes y gráficos deben enviarse siempre de forma separada en el archivo fuente original en el que fueron creados. Para evitar errores innecesarios, le recomendamos encarecidamente que utilice las funciones de revisión de ortografía y gramática del procesador de textos

4.4 BIBLIOGRAFÍA

- Las referencias bibliográficas seguirán el estilo de la *American Medical Association*.
- Las referencias bibliográficas se citan en secuencia numérica, en formato superíndice, de acuerdo con su orden de aparición en el texto.
- No se incluyen, entre las citas bibliográficas, comunicaciones personales, manuscritos o cualquier dato no publicado. Todo ello, sin embargo, puede estar incluido, entre paréntesis, dentro del texto.
- Se citan abstracts de menos de 2 años de antigüedad, identificándolos con: [abstract], colocado después del título.
- Para la referencia a revistas médicas se utiliza la versión oficial abreviada del título de la revista.

- La bibliografía se remitirá como texto estándar, nunca como notas al pie. No se aceptarán los códigos específicos de los programas de gestión bibliográfica; en caso de haber trabajado con un programa de gestión bibliográfica deberá convertir su archivo a *plain text* antes de remitirlo para valoración.

Artículo de revista. Lista de todos los autores. Si el número de autores es superior a seis, se incluirán los tres primeros, añadiendo la partícula latina "et al."

Ejemplo: Lim HS, Farouque O, Andrianopoulos N, et al. Survival of elderly patients undergoing percutaneous coronary intervention for acute myocardial infarction complicated by cardiogenic shock. *J Am Coll Cardiol Intv.* 2009;2:146-152.

Artículo publicado *ahead of print*. Autores, título, revista, año, página web. Ejemplo: Biswas S, Lefkovits J, Liew D, Gale CP, Reid CM, Stub D. Characteristics of national and major regional percutaneous coronary intervention registries: A structured literature review. *EuroIntervention.* 2018. http://dx.doi.org/10.4244/EIJ-D-18-00434.

Libro electrónico. Autores, título [Internet], ciudad, editorial, año, página web. Ejemplo: Sobieraj DM, White CM, Kluger J, et al. Adjunctive Devices for Patients With Acute Coronary Syndrome Undergoing Percutaneous Coronary Intervention [Internet]. Rockville (MD): Agency for Healthcare Research and Quality (US); 2011. Disponible en: https://www.ncbi.nlm.nih.gov/pubmedhealth/PMH0034051/.

Capítulo en libro. Autores, título del capítulo, editores, título del libro, ciudad, editorial y páginas. Ejemplo: Josephson ME. Intraventricular conduction disturbances. En: Josephson ME, ed. Clinical cardiac electrophysiology. Techniques and interpretations. 3a ed. Philadelphia: Lippincot Williams & Wilkins; 2002. p. 110-139.

Libro. Cite las páginas específicas. Ejemplo: Rothman K, Greenland S. Modern epidemiology. Measures of effect and measures of association. Philadelphia: Lippincott-Raven; 1998. p. 51-70.

Página web. Ejemplo: National Institute for Health and Clinical Excellence. Chronic heart failure in adults: management. 2010. Disponible en: http://www.nice.org.uk/Guidance/cg108. Consultado 6 Dic 2011.

Comunicación de congreso no publicada. Veronesi F, Korfiati A, Buffat R, Raubal M. Assessing accuracy and geographical transferability of machine learning algorithms for environmental modelling (8). En: Agile 2017. 20th Conference on Geo-Information Science; 2017 May 9-12; Wageningen, The Netherlands. Disponible en: https://agile-online.org/index.php/programme-2017/accepted-papers-and-posters-2017. Consultado 15 Jun 2017.

Suplemento. Ejemplo: Malecka-Tendera E, Mazur A. Childhood obesity: a pandemic of the twenty-first century. *Int J Obes (Lond).* 2006;30(Suppl 2):S1-3.

Base de datos. Ejemplo: Base de Datos Clínicos de Atención Primaria (BDCAP). Morbilidad registrada en Atención Primaria. Madrid: Ministerio de Sanidad, Servicios Sociales e Igualdad; 2013.http://www.msssi.gob.es/estadEstudios/estadisticas/estadisticas/estMinisterio/SIAP/home.htm. Consultado 1 Jun 2016.

4.5 MATERIAL ADICIONAL

REC: Interventional Cardiology acepta el envío de material electrónico adicional para apoyar y mejorar la presentación de su investigación científica. No obstante, únicamente se considerará para publicación el material electrónico adicional directamente relacionado con el contenido del artículo y su aceptación final quedará a criterio del Editor. El material adicional aceptado no se traducirá y se publicará electrónicamente en el mismo formato de su recepción. El Comité se reserva el derecho de rechazar el material electrónico que no juzgue apropiado.

Para asegurar que su material tiene el formato apropiado recomendamos los siguientes: texto (documentos Word, máximo 300 kb); imágenes (formato JPG, máximo 10 MB); audio (formato MP3, máximo 10 MB); vídeos (formato MP4 o AVI, máximo 10 MB). Los autores deberán someter el material adicional en formato electrónico a través del sistema de gestión electrónica de manuscritos junto con el artículo, y facilitar un título conciso y descriptivo para cada archivo. Del mismo modo, este tipo de material debe cumplir también con todos los requisitos y responsabilidades éticas generales descritas en estas normas.

5. NORMATIVA ESPECÍFICA POR TIPO DE ARTÍCULO

5.1 ARTÍCULOS ORIGINALES

Autores: No hay un límite específico para el número de autores, pero cuando sean más de 25 autores se precisará de valoración-aprobación del equipo editorial.

Las acciones que caracterizan al autor son todas y cada una de las siguientes:

1. Contribución sustancial a la concepción o diseño del estudio; o la adquisición, análisis o interpretación de datos para el mismo.

2. Redacción y revisión crítica del manuscrito.

3. Aprobación de la versión final del manuscrito que se publicará.

4. Aceptación de responsabilidad sobre todos los aspectos del estudio.

Extensión: La extensión máxima es de 5.000 palabras (incluyendo tablas, pies de figuras y bibliografía) y consta de un título en español e inglés (máximo de 120 caracteres, incluyendo espacios).

El manuscrito sigue el siguiente orden:

1. Resumen estructurado en español (máximo 300 palabras) y palabras clave (de 3 a 6). Está estructurado en 4 apartados: a) Introducción y objetivos; b) Métodos; c) Resultados, y d) Conclusiones. Es comprensible por sí mismo y no contiene citas bibliográficas. Se acepta un máximo de 3 abreviaturas (de entre las más frecuentes en el texto). Cuando se emplee por primera vez una abreviatura, esta irá precedida del término completo, salvo si se trata de una unidad de medida común (no incluye las unidades de efecto). Se aceptan acrónimos de nombres de estudios, ensayos, registros y escalas sin desarrollar la primera vez siempre y cuando estén ampliamente difundidos en la literatura.

2. Resumen estructurado en inglés y palabras clave, con idéntica estructura que en español.

3. Cuadro de abreviaturas en español e inglés (máximo 6, de entre las más frecuentes en el texto).

4. Texto. Consta de los siguientes apartados: a) Introducción; b) Métodos; c) Resultados; d) Discusión, y e) Conclusiones. Utilice subapartados adecuadamente subtitulados para organizar cada uno de los apartados.

5. Puntos clave. Se incluirá al final del artículo la siguiente información:

– ¿Qué se sabe del tema?

  Escriba los puntos esenciales sobre lo que se conoce del tema de investigación (máximo 200 palabras en total).

– ¿Qué aporta de nuevo?

  Escriba los puntos esenciales sobre lo que aporta el estudio de nuevo (máximo 200 palabras en total).

6. Bibliografía.

7. Tablas (opcional). Límite de 4 tablas (a partir de ese número van a material adicional).

8. Pies de figura y figuras (opcional). Límite de 4 figuras (a partir de ese número deberán incluirse como material adicional).

9. Vídeos (opcional).

También se considerarán para publicación en esta tipología los artículos sobre metodología de estudios que cumplan con las siguientes normas:

- Ensayo clínico aleatorizado
- Disponer del consentimiento del CEIC (Centro Coordinador de Comités Éticos de Investigación Clínica)
- Acreditar financiación para su ejecución
- Estar inscrito en y avalado por un registro de ensayos clínicos (ej. www.clinicaltrials.gov)

5.2 CASOS CLÍNICOS

Bajo esta tipología se considerarán los artículos que incluyan casos clínicos en cardiología intervencionista de especial relevancia clínica. El texto tiene dos partes claramente identificadas que se publicarán como dos artículos independientes: presentación del caso y resolución del caso (requisitos más abajo). En caso de aceptarse, el equipo editorial compartirá con un experto la presentación del caso con el fin de solicitar un artículo sobre cómo abordaría el caso.

1. *Presentación del caso.* Máximo de 500 palabras, hasta 6 imágenes y hasta 4 vídeos, sin bibliografía. Sea admiten hasta 6 autores. Esa parte no incluye la resolución del caso.

2. Resolución del caso. Máximo de 500 palabras, hasta 6 imágenes y hasta 4 vídeos. Máximo 3 citas bibliográficas. Los mismos autores que para la presentación del caso.

Estos manuscritos sobre el caso clínico no requieren resumen, ni cuadro de abreviaturas ni palabras clave.

Por razones obvias, en la versión impresa no se incluye más que texto y figuras, refiriendo a los vídeos de la versión digital.

5.3 IMÁGENES EN CARDIOLOGÍA

1. Máximo 6 autores.

2. El título (en español e inglés) contiene menos de 8 palabras.

3. El texto explicativo no supera las 250 palabras y contiene la información de mayor relevancia, sin citas bibliográficas ni pies de figuras. Todos los símbolos contenidos en las imágenes se explican adecuadamente en el texto.

4. Máximo de 3 figuras.

5. Material adicional: solo vídeos (opcional).

5.4 CARTAS AL EDITOR

Se incluirán en esta tipología los artículos que incluyan datos originales y en los que se describa la experiencia de los autores. Igualmente debe remitirse a este aparta-

do la correspondencia sobre temas editoriales, generadora de debate científico o relacionada con artículos publicados en la revista. Solo se admitirá para valoración las cartas recibidas en las 12 semanas posteriores a la publicación del artículo de referencia en un número de *REC: Interventional Cardiology*.

Máximo 6 autores. Extensión máxima de 1.000 palabras (incluye la bibliografía) y un título en español e inglés (menos de 120 caracteres, incluyendo espacios). Máximo de 2 figuras y 1 tabla.

6. PRUEBAS DE SU ARTÍCULO ACEPTADO

El autor de correspondencia recibe las pruebas del artículo para la revisión y corrección de posibles discrepancias o errores de terminología. El artículo estará ya editado según las pautas de Revista, por lo que no se admitirán correcciones de estilo. El autor de correspondencia recibirá un correo electrónico con el artículo en formato PDF sobre el que podrá realizar anotaciones. Para ello necesita disponer de la versión 9 (o superior) de Adobe Reader, que puede descargar gratuitamente (http://get.adobe.com/reader). Con las pruebas recibirá también indicaciones sobre cómo anotar documentos PDF. En la página web de Adobe (http://helpx.adobe.com/reader/system-requirements.html) podrá consultar los requerimientos del sistema.

Si no desea utilizar la función de anotación del PDF, puede hacer una lista de las correcciones (y de las respuestas al formulario para el autor que encabeza las pruebas) y enviarlas en un correo electrónico. Para cada una de las correcciones debe indicar el número de línea correspondiente. Las pruebas se remiten para que el autor compruebe la corrección de la versión maquetada del artículo en lo referente al formato, edición, contenido y exactitud del texto, las tablas y las figuras remitidas. Si se solicitan cambios importantes en esta fase, será necesaria la aprobación del Editor. Haremos todo lo posible para publicar su artículo con rapidez y exactitud. Asegúrese de que incluye todos los cambios en un solo correo electrónico antes de enviarlo, puesto que no podemos garantizar la inclusión de correcciones subsiguientes. La revisión de pruebas es responsabilidad del autor.

7. CONSULTAS Y RECLAMACIONES

Contacte con nuestra oficina editorial (rec@intervcardiol.org; +34 917 242 370) si precisa de alguna aclaración. Para cualquier consulta o reclamación relacionada con el proceso editorial de su artículo o con la decisión editorial final, envíe un correo electrónico a esta misma dirección a la atención del Editor Jefe. El Editor Jefe revisará personalmente todas las reclamaciones o apelaciones, consultando, si lo considera oportuno, con otros miembros del equipo editorial. Intentaremos dar respuesta a su reclamación con la mayor celeridad posible, en un plazo de tiempo que no será superior a los 15 días. La comunicación con el autor será por vía mail, a la dirección facilitada por este, o por vía telefónica si fuera requerido por parte de alguna de las partes.